This is a digital copy of a book that was preserved for generations on library shelves before it was carefully scanned by Google as part of a project to make the world's books discoverable online.

It has survived long enough for the copyright to expire and the book to enter the public domain. A public domain book is one that was never subject to copyright or whose legal copyright term has expired. Whether a book is in the public domain may vary country to country. Public domain books are our gateways to the past, representing a wealth of history, culture and knowledge that's often difficult to discover.

Marks, notations and other marginalia present in the original volume will appear in this file - a reminder of this book's long journey from the publisher to a library and finally to you.

Usage guidelines

Google is proud to partner with libraries to digitize public domain materials and make them widely accessible. Public domain books belong to the public and we are merely their custodians. Nevertheless, this work is expensive, so in order to keep providing this resource, we have taken steps to prevent abuse by commercial parties, including placing technical restrictions on automated querying.

We also ask that you:

+ *Make non-commercial use of the files* We designed Google Book Search for use by individuals, and we request that you use these files for personal, non-commercial purposes.

+ *Refrain from automated querying* Do not send automated queries of any sort to Google's system: If you are conducting research on machine translation, optical character recognition or other areas where access to a large amount of text is helpful, please contact us. We encourage the use of public domain materials for these purposes and may be able to help.

+ *Maintain attribution* The Google "watermark" you see on each file is essential for informing people about this project and helping them find additional materials through Google Book Search. Please do not remove it.

+ *Keep it legal* Whatever your use, remember that you are responsible for ensuring that what you are doing is legal. Do not assume that just because we believe a book is in the public domain for users in the United States, that the work is also in the public domain for users in other countries. Whether a book is still in copyright varies from country to country, and we can't offer guidance on whether any specific use of any specific book is allowed. Please do not assume that a book's appearance in Google Book Search means it can be used in any manner anywhere in the world. Copyright infringement liability can be quite severe.

About Google Book Search

Google's mission is to organize the world's information and to make it universally accessible and useful. Google Book Search helps readers discover the world's books while helping authors and publishers reach new audiences. You can search through the full text of this book on the web at `http://books.google.com/`


B 3 743 187

UNIVERSITY OF CALIFORNIA
SAN FRANCISCO MEDICAL CENTER
LIBRARY



ZEITSCHRIFT

FÜR

HEILKUNDE

HERAUSGEGEBEN VON

PROF. H. CHIARI, PROF. A. v. EISELSBERG,
PROF. A. FRAENKEL, PROF. E. FUCHS, PROF. V. v. HACKER,
PROF. R. v. JAKSCH, PROF. R. KRETZ, PROF. M. LÖWIT,
PROF. E. LUDWIG, PROF. E. v. NEUSSER, PROF. R. PALTAUF,
PROF A. v. ROSTHORN, PROF. L. v. SCHRÖTTER, PROF. A.
WEICHSELBAUM UND PROF. A. WÖLFLER

(REDAKTION: PROF. R. KRETZ IN WIEN)

XXVIII. BAND (NEUE FOLGE, VIII. BAND), **JAHRGANG 1907.**

ABTEILUNG

FÜR

PATHOLOGISCHE ANATOMIE

UND

VERWANDTE DISZIPLINEN.

MIT 16 TAFELN UND 4 FIGUREN IM TEXTE.

WIEN UND LEIPZIG
WILHELM BRAUMÜLLER
K. U. K. HOF- UND UNIVERSITÄTS-BUCHHÄNDLER
1907

UNIV OF CALIF
MEDICAL SCHOOL

INHALT.

	Seite
v. KONSTANTINOWITSCH, Privatdozent Dr. W. (Wien). — Zur Frage der Schwanzbildung beim Menschen. (Mit Tafel I und II.)	1— 28
KROPH, Dr. Viktor (Innsbruck). — Untersuchungen über Hydranenkephalie (Cruveilhier). (Mit Tafel III—VII.)	29— 67
WIESEL, Dr. Josef (Wien). — Die Erkrankungen arterieller Gefäße im Verlaufe akuter Infektionen. (Mit Tafel VIII.)	69—100
MEIXNER, Dr. Karl (Wien). — Ein Fall von retrograder Embolie der Lebervenen. (Mit 1 Abbildung im Texte.)	101—104
HELLY, Konrad (Prag). — Ein seltener primärer Lungentumor. (Mit Tafel IX und 1 Textabbildung.)	105—110
MARBURG, Dr. Otto (Wien). — Zur Pathologie der Myasthenia gravis (Myositis degenerativa discontinuata). (Mit Tafel X.)	111—119
SCHEUER, Dr. Leo (Brünn). — Ueber erworbenen und angeborenen Nierendefekt. (Mit Tafel XI und XII.)	120—144
MARESCH, Dr. Rudolf (Wien). — Zur Kenntnis der Soormykose des Magens. (Mit Tafel XIII und 1 Textabbildung.)	145—153
BRUGSCH, Dr. Theodor (Berlin). — Zur Frage der Schwanzbildung beim Menschen	155—161
FELLNER, Dr. Otfried O. (Wien) und NEUMANN, Dr. Friedrich (Wien). — Der Einfluß der Röntgenstrahlen auf die Eierstöcke trächtiger Kaninchen und auf die Trächtigkeit	162—202
KAUFMANN, Dr. Rudolf (Wien). — Anatomisch-experimentelle Studie über die Magenmuskulatur. (Mit Tafel XIV und XV und 1 Textabbildung.)	203—238
POLLITZER, Hans (Wien). — Beiträge zur Morphologie und Biologie der neutrophilen Leukozyten. (Mit Tafel XVI.)	239—295
KRETZ, Prof. Dr. Richard (Wien). — Angina und septische Infektion	296—313
PAPPENHEIM, Dr. M. (Prag). — Beiträge zum Zellstudium der Zerebrospinalflüssigkeit	314—326

(Aus Prof. Chiari's pathologisch-anatomischem Institute an der deutschen Universität in Prag.)

Zur Frage der Schwanzbildung beim Menschen.

Von

Privatdozent Dr. W. v. Konstantinowitsch,
Assistent am path.-anat. Institute in Kiew.

(Hiezu Tafel I und II.)

Eine der seltensten Anomalien, die sich in der Kreuzsteißbeingegend des Menschen finden, ist der sog. Menschenschwanz (Cauda humana). Dieses Anhängsel, das ungefähr eine zylindrische Form hat, oft ein wenig mit Haaren bedeckt ist und in manchen Fällen eine Länge von 7 bis 8 cm erreichte *(Waldeyer, Virchow, Piatnitzky, Harrison)* kommt in den verschiedensten Variationen vor: bald in Form eines freien Schwanzes, bald eines angewachsenen; sehr selten ist der Schwanz hart und enthält ein Knorpelknochenskelett *(Hennig* und *Rauber)*, gewöhnlich aber besitzt er eine völlig weiche Konsistenz und ist nur in nahem Zusammenhang mit dem unteren Teile der Wirbelsäule. Diese letztere Tatsache ist von großem Werte für die Erkennung der wirklichen Schwanznatur eines gegebenen Anhängsels und für die Unterscheidung des eigentlichen Schwanzes von anderen verschiedenartigen Bildungen, die in der Steißbeingegend vorkommen (Geschwülste, Zysten, amniotische Verwachsungen, Teile eines zweiten Fötus) und zufällig eine schwanzähnliche Form haben können. Es ist klar, daß das Verhältnis des Schwanzes zur Wirbelsäule ohne anatomische Präparation und mikroskopische Untersuchung nicht mit Sicherheit festgestellt werden kann, und daß man sich den Fällen eines menschlichen Schwanzes gegenüber, die bloß von außen untersucht worden sind, mit Vorsicht verhalten muß und ganz besonders skeptisch gegenüber den Angaben über das Verhalten des Inneren eines Schwanzes, soweit es nur durch einfaches Betasten konstatiert wurde, sein muß. Leider ist die Mehrzahl der in der Literatur mitgeteilten Fälle eines Schwanzes nur von außen beschrieben, die Zahl der Fälle aber, welche einer anatomischen Untersuchung unterworfen wurden, ist sehr klein. In dieser Hinsicht verdienen die Fälle von *Greve-Virchow, Freund, Fleischmann-Gerlach, Bartels-*

Waldeyer, *Hennig* und *Rauber*, *Piatnitzky*, *Rodenacker* und *Watson-Harrison* unsere volle Aufmerksamkeit, diese stellen das Grundmaterial für die Beurteilung der Beschaffenheit des sogenannten menschlichen Schwanzes dar. Die embryologischen Untersuchungen von *Braun*, *Ecker*, *His*, *Fol*, *Keibel*, *Harrison* u. a., welche zeigten, daß im frühen Stadium des Embryonallebens der menschliche Embryo regelmäßig einen deutlich ausgeprägten, segmentierten Schwanz besitzt, der allmählich schwindet, beleuchteten auch die Frage vom postembryonalen Schwanze von der Seite seiner Genese und es ist jetzt die Möglichkeit gegeben, das Vorkommen eines solchen menschlichen Schwanzes, der als eine pathologische Bildung angesehen werden muß, sowie seine Varianten in tatsächlichen Zusammenhang mit einer Wachstumstörung des temporär vorhandenen, normalen, embryonalen Schwanzes zu stellen.

Ich werde hier nicht jene Seite der Frage berühren, inwieweit der menschliche Schwanz überhaupt ein teromorphes Gebilde darstellt *(Marchand)* und, ähnlich den Kiemenbögen, den Kiemenspalten und der Polymastie *(Hennig)*, ein Zeichen des Atavismus ist, ein Rückschlag auf die früheren, vor Jahrtausenden gelebt habenden geschwänzten Vorfahren, welche den Baum der Erkenntnis noch nicht kannten und die Ebenbürtigkeit mit den Göttern nicht bekamen *(v. Recklinghausen)*, diese Seite hat für mich hier viel weniger Interesse, als der morphologische Bau des Schwanzes selbst, und die in Zusammenhang mit diesem stehenden Fragen, so insoweit man den menschlichen Schwanz überhaupt für einen Schwanz halten kann und wie man den letzteren zu verstehen hat, wenn man von geschwänzten Menschen spricht.

Obwohl der Ausdruck „Schwanz" scheinbar völlig klar ist, sind die Definitionen der Autoren, u. zw. wegen des allgemeinen Standpunktes, den der betreffende Autor festhält, ob den vergleichend anatomischen oder den anthropologischen doch nicht übereinstimmend. Nach *Braun's* Meinung sind im Schwanze der Tiere zwei Teile zu unterscheiden — der frei hervorragende Teil (Außenschwanz) und der im Körper versteckte (Innenschwanz), welche in verschiedenen Verhältnissen zueinander vorkommen können (langschwänzige, kurzschwänzige und sogenannte „ungeschwänzte" Säugetiere). *Keibel* nennt, von demselben Standpunkte ausgehend, alles das Schwanz, „was caudal von der

Anheftungsstelle des Beckengürtels an die Wirbelsäule gelegen ist". „Für mich", spricht er, „bleibt es ein Schwanz, auch wenn er nicht frei über den Rumpf hervorragt." *Waldeyer* definiert den Schwanz im Gegenteil als einen Teil des Körpers, der kaudale Wirbel und andere Teile der Ursegmente enthält, und dabei „allseitig von Integument umgeben ist", d. h. nach außen hervorragt. Einige Autoren fordern unbedingt für die Diagnose des Schwanzes das Vorhandensein von Wirbeln in ihm, sonst ist es kein Schwanz, „mais un simple prôlongement caudale" *(Fol)*. *Bartels* sagt: „Ein Gebilde, welches schon bei der Geburt des Menschen existierend, die hintere Längsachse des Körperendes hinaus verlängert, so daß es scheinbar oder in Wirklichkeit eine Fortsetzung der Wirbelsäule über den Anfang der Hinterbacken hinaus nach abwärts bildet — nennen wir einen Schwanz." *Virchow* zählt zu den wirklichen Schwänzen zum Unterschied von den schwanzähnlichen Anhängseln solche, an deren Bildung die Wirbelsäule teilnimmt (Caudae perfectae), „von denen freilich in der neueren Zeit nichts Rechtes konstatiert worden ist"; außerdem kann der menschliche Schwanz auch in Form eines weichen Stranges vorkommen, „aber wenn dieser weiche Strang aus einer ursprünglich spinalen oder vertebralen Anlage hervorgegangen ist und nur ein Rudiment einer früher vorhanden gewesenen Verlängerung dieser Anlage repräsentiert, so wird man ihn ebensowenig einen falschen Schwanz nennen können. Es ist ein nicht zur vollkommenen Ausbildung gelangter, aber doch immerhin ein Schwanz (Cauda imperfecta)." *Virchow* betont, daß die „Caudae imperfectae genetisch einem wahren Schwanz entsprechen, ein Schwanzäquivalent darstellen". *Rodenacker* schließt sich *Keibel's* Ansichten an.

So sieht man, daß die Verschiedenheit der Meinungen hauptsächlich darauf beruht, daß die einen Autoren auf dem Standpunkt der anthropologischen Terminologie stehen und als Schwanz nur das äußere, aus dem Körper hervorgewachsene Anhängsel ansehen, welches, aus diesen oder jenen Geweben bestehend, als Teil der Wirbelsäule erscheint und sich an deren unteren Pol lokalisiert; andere führen im Gegenteil die vergleichend-anatomische Definition durch und nennen daher „Schwanz" auch die im Körper versteckten Teile des unteren Endes der Wirbelsäule, die hinter der Ansatzstelle des Beckengürtels an der Wirbelsäule gelegen sind, d. h. die unteren Kreuzbeinwirbel und die Steißbeinwirbel mit Fascien, Muskeln usw.

Rodenacker bemerkt diesbezüglich geradezu: „Mir erscheint es unnatürlich, nun beim erwachsenen Menschen zu sagen, er habe keinen Schwanz." Ich möchte dieser letzteren Meinung nicht beipflichten. Ich meine vielmehr, daß die erwähnte vergleichend-anatomische Definition des Schwanzes nur für diejenigen Vertreter des Tierreiches richtig sein kann, welche mit einem aus dem Körper sichtbar hervorragenden Schwanze versehen sind, für diejenigen Tiere jedoch, welche keinen solchen Schwanz besitzen, also auch für den Menschen, ist diese Definition meiner Anschauung nach nicht anwendbar, der hinzugegebene neue Ausdruck aber (Innenschwanz — *Braun*, Cauda occulta — *Rodenacker*) bringt keine Klarheit, sondern führt nur zur Verwirrung des Begriffes „Schwanz". Man muß nicht außer acht lassen, daß der Schwanz überhaupt nur das Merkmal des äußeren Unterschiedes zwischen den „geschwänzten" und „ungeschwänzten" Formen ist. Die Abwesenheit eines aus dem Körper hervorragenden, sichtbaren Schwanzes bei einigen Tieren und auch beim Menschen setzt freilich die Abwesenheit der Steißbeinwirbel und der untersten Kreuzbeinwirbel, dieser sozusagen rudimentären Teile des Schwanzes, nicht voraus, aber ich meine, daß man diese Teile auch nicht als Schwanz in wirklichem Sinne des Wortes bezeichnen kann. In dieser Hinsicht ist die Trennung zwischen dem sichtbaren, hervorragenden Schwanze und den versteckten, rudimentären Schwanzteilen logisch und steht in Uebereinstimmung mit den wissenschaftlichen Prinzipen der vergleichenden Anatomie, die es beständig mit verschiedenen rudimentären Teilen des tierischen Organismus zu tun hat und doch nicht die Beseitigung der allgemein angenommenen (anthropologischen) Terminologie verlangt.

Was den eigentlichen embryonalen Schwanz anlangt, so kommt derselbe beim menschlichen Embryo in einem sehr frühen Stadium der Entwicklung zur Beobachtung und erscheint am Anfange des zweiten Monates in Form eines hervorragenden, deutlich ausgeprägten, segmentierten Schwanzes, der die unmittelbare Verlängerung der Wirbelsäule darstellt. Bezüglich der Höhe des Segmentes, wo man die proximale Grenze dieses Schwanzes zu ziehen hat, gehen die Meinungen der Autoren auseinander. Einige schlagen vor, als solche Grenze die Lage der Kloake *(His, Ecker)* anzusehen, andere bestimmen sie durch die Lage einer besonderen epithelialen Falte, die sich in Form einer Ver-

tiefung kranialwärts vom Anus zwischen Analhöcker und der ventralen Oberfläche des Schwanzes des Embryos präsentiert und sich auf der Höhe des kranialen Endes des 33. Wirbelkörpers befindet, so daß von dieser Stelle an, d. h. distal vom dritten Steißbeinwirbel der Schwanz des Embryos frei aus dem Körper hervorragt *(Harrison)*. Nach *Keibel's* Meinung aber, der sich gegen die Ansicht von *Ecker* und *His* aussprach, soll man als Norm bei der Bestimmung der Grenze des Schwanzes die einfache Zählung der Segmente vornehmen, indem man sie den Wirbelkörpern erwachsener Individuen gleichstellt, wobei der proximale caudale Wirbel jene Grenze angibt, hinter der die Wirbel des eigentlichen Schwanzes gelegen sein werden. Diese Ansicht in bezug auf den Embryonalschwanz hat einen unbestrittenen Vorzug, sowohl bezüglich ihrer Bestimmtheit als auch ihrer Rationalität; es genügt, zu erwähnen, daß mit Hilfe einer neuen Zählung der Segmente mit Bestimmtheit das Vorhandensein der Erscheinungen der Reduktion, welche in gewisser Zeit in den Segmenten des embryonalen Schwanzes auftreten, festgestellt worden ist. Der Schwanz des Embryos enthält nicht stets eine bestimmte gleiche Zahl von Segmenten, was von dem Grade seiner Entwicklung abhängig ist. In den früheren Stadien ist die Zahl seiner Segmente geringer, dann vergrößert sie sich bis zum Eintreten ihrer Rückbildung. Damit erklärt sich wahrscheinlich teilweise die Differenz der Zahlenangaben, hinsichtlich der Gesamtzahl der Segmente der Embryonen und der Zahl der Segmente im Schwanze. Embryonen von einer Länge von 8 bis 16 mm hatten im Schwanze 6 *(Keibel)*, 7 bis 8 *(Fol, Phisalix, Mall, Harrison)* Wirbelanlagen, bei einer Gesamtzahl der Wirbelanlagen bis 36 (34 + 2 undifferenzierte) *(Keibel)*, 38 *(Fol, Kollmann, Phisalix)*, 36 bis 37 (38?) *(Harrison)*, 33 bis 34 *(Ecker, His)*.

Infolge davon, daß die Wirbelsäule sich nicht bis zum Ende des embryonalen Schwanzes erstreckt, unterscheiden sich in dem letzteren zwei Teile: der proximale, wirbelhaltige und der distale, wirbellose Schwanzfaden *(Braun, His)*. Durch beide diese Teile des Schwanzes bis zu seiner Spitze zieht das Medullarrohr, die Chorda dorsalis und der Schwanzdarm (Enddarm, Postanaldarm) *(His, Ecker, Fol, Keibel, Harrison* u. a.), welche mit dem Mesoderm an der Spitze des Schwanzes konfluieren *(Keibel)*. Das Medullarrohr geht an der Grenze zwischen 31. und 32. Wirbel in das Filum terminale über, der Zentralkanal erreicht das

Ende des Schwanzes, wo er eine Erweiterung bildet (*Harrison*). Dem embryonalen Schwanze gehören außer den Schwanzmuskelsegmenten auch die entsprechenden caudalen Spinalganglien an. Bei dem fortschreitenden Wachstum des Embryos mit zunehmender Entwicklung der Beckengegend und verstärktem Wachstum der Extremitäten mit ihrer gewaltigen Muskulatur, schwindet der embryonale Schwanz allmählich, da ihm keine physiologische Bedeutung zugewiesen ist, und zwar einerseits durch das prävalierende Wachstum der umgebenden Teile (*Rosenberg*), anderseits u. zw. hauptsächlich durch Vorgänge der Rückbildung, der Reduktion, die sich im Schwanze selbst abspielen (*Braun, His, Ecker, Keibel, Fol, Harrison*). Diese Reduktion hat zur Folge, daß in dem wirbellosen Teile des Schwanzes die Chorda dorsalis schwindet, „die sich meist zu einem Knötchen entwickelt" (*Ecker, His*), und ebenso das Medullarrohr, und daß der Postanaldarm auf dem Wege der Obliteration in kraniocaudaler Richtung sich zurückbildet „und zeitweise besteht ein Schwanzdarm, dessen Lumen seine Verbindung mit dem Hauptdarm verloren hat" (*Keibel*); es reduzieren sich auch die dem Schwanze entsprechenden Muskelsegmente und Spinalganglien (*Keibel*). Was die eigentlichen Caudalwirbel anbelangt, so erreichen sie nicht ihre volle Ausbildung und verschmelzen allmählich miteinander; dabei „steht der wirbelhaltige Teil längere Zeit als sogenannter Steißhöcker vor" (*His, Ecker*), welcher mit der Zeit wie infolge starker Entwicklung der umgebenden Teile, so auch infolge der normal eintretenden Verkrümmung des Kreuzbeins und Steißbeins sich verliert. Es soll hier auch erwähnt werden, daß am Anfang des vierten Monats des embryonalen Lebens das sich einstellende vermehrte Wachstum der Wirbelsäule (resp. der Wirbelkörper) die Emporhebung des unteren Endes des Rückenmarkes (Ascensus medullae spinalis), welches früher bis zum Ende des embryonalen Schwanzes gereicht hatte und die damit verbundene Bildung seiner Cauda equina, wie auch das starke Herausziehen des Filum terminale bedingt. Als Ausdruck des verschiedenen Grades der sich am embryonalen Schwanze abspielenden Reduktion kann einigermaßen der Zustand des Steißbeins und seiner Gegend beim Erwachsenen angesehen werden. Jene Fälle, wo am Steißbein sich anstatt der normalen vier bis fünf Wirbel nur ein bis zwei vorfinden, müssen mit Bestimmtheit auf hochgradige Reduktion des embryonalen Schwanzes bezogen werden; in gleicher Weise steht

auch in Zusammenhang mit dieser Reduktion das Auftreten von Gebilden, die in einem gewissen Verhältnisse zum menschlichen Schwanze stehen, der sogenannten *Ecker*'schen Foveola et Glabella coccygea et Vertex coccygeus *(Keibel, Bartels, Kollmann* u. a.*)*.

In genetischem Zusammenhang mit dem normalen embryonalen Schwanze befinden sich nach Meinung der Autoren auch bestimmte Arten menschlicher Schwänze, welche als Folge anormaler Bedingungen des Wachstums des embryonalen Schwanzes erscheinen *(Meckel, Braun, His, Ecker, Bartels* u. a.*)*.

Bartels unterscheidet unter den Schwänzen fünf Varianten:

1. Echte Tierschwänze, welche eine vermehrte Zahl von Wirbeln enthalten,

2. Stummelschwänze, die keine Knochen enthalten und als Ausdruck der Persistenz des embryonalen Schwanzes erscheinen (Hemmungsbildung aus der Zeit nach der dritten Woche und vor Beginn des vierten embryonalen Monats),

3. angewachsene Schwänze, als die Persistenz des Steißhöckers (aus dem Beginn des vierten embryonalen Monats),

4. die langen dünnen Schwänze von der Schweinsschwanzform, als Ausdruck der Persistenz des embryonalen Schwanzes, welcher „anstatt zu schrumpfen und zu schwinden sich vergrößerte" (Wachstumsteigerung),

5. Stummelschwänze mit knochigem Inhalt, als Resultat der Wachstumsteigerung der einzelnen Teile, die das Steißbein bilden.

Albrecht klassifiziert die wirklichen Schwänze in zwei Gruppen:

I. Ohne Zunahme der Urwirbel: a) halbisolierte, b) ganzisolierte;

II. Mit Ueberzahl der Wirbel: a) wirbelhaltige, b) wirbellose.

Die letzteren können in Form von α) muskulären oder β) Fettschwänzen vorkommen.

Virchow's Meinung, der die menschlichen Schwänze in harte und weiche (Caudae perfectae et imperfectae) einteilt, habe ich oben schon angeführt.

Aus dem Erwähnten ist zu ersehen, daß als wahre Schwänze — nach den Meinungen der Autoren — solche mit Knorpelknochenskelett und auch solche ohne dasselbe angesehen werden können; daß die nur außerordentlich selten vorkommenden harten, freien Schwänze (Caudae completae, *Virchow*, Tierschwänze, *Bartels, Fol* u. a.) zweifellos echte Schwänze wären, die weichen Schwänze aber, welche öfters gesehen wurden und genetisch

den vollkommenen Schwänzen entsprechen, d. h. aus vertebralen oder spinalen Anlagen entstanden sind, auch als ihre Aequivalente betrachtet werden müssen *(Virchow)*. Es läßt sich eben zwischen dem unvollkommenen (weichen) und dem vollkommenen (harten) Schwanze ein prinzipieller Unterschied nicht durchführen *(Virchow, Keibel, Waldeyer)*, obwohl die weichen Schwänze von außen manchmal wenig Aehnlichkeit mit einem Schwanze überhaupt haben; sie können vielmehr an die sogenannten schwanzähnlichen pathologischen Gebilde erinnern, welche das Resultat von in einer früheren Periode des embryonalen Lebens vorhanden gewesenen amniotischen Verwachsungen sein können. Diese schwanzähnlichen Gebilde aber haben im Gegensatze zu den weichen Schwänzen ihrer Entwicklung nach mit echten Schwänzen nichts zu tun und repräsentieren bloß häutige Gebilde mit manchmal noch deutlich vorhandenen Spuren amniotischer Fäden (so ein Fall von *Marchand*); ihrem Bau nach kann man sie als herausgezogene Hautfalten mit Unterhautfettgewebe nachweisen *(Monod, Virchow, Winogradoff* u. a.). Wenn man nun aber berücksichtigt, daß diese schwanzähnlichen Anhängsel die für den Schwanz typische Stelle an der hinteren Steißbeinfläche einnehmen können, wo die Haut in größter Nähe zu den Steißbeinknochen selbst gelegen ist, wodurch im Falle des allmählichen Herausgezogenwerdens der Hautfalte eine innige Beziehung zu dem Steißbeinperiost geschaffen werden kann, so wird es begreiflich, wie schwer und manchmal sogar unmöglich es sein kann, ohne mikroskopische Untersuchung eine Entscheidung zwischen einem weichen Schwanze und einem schwanzähnlichen Gebilde zu treffen. In dieser Hinsicht sind die schwanzähnlichen Gebilde in dem Falle von *Elsholz* und in dem Falle von *Virchow*, im ersten Falle auf der Hüfte und im zweiten zwischen den Schultern bei einem gleichzeitig in der Steißbeingegend vorhandenen „Schwanze" ungemein lehrreich und läßt sich in dem *Virchow*'schen Falle auch der „Schwanz" in der Steißbeingegend wohl nur als ein schwanzähnliches Gebilde ansprechen, um so mehr, als hier außer der Verwachsung mit dem Steißbeinknochen andere Gründe, so viel man aus der kurzen Beschreibung urteilen kann, zur Anerkennung des Anhängsels als eines Schwanzäquivalentes nicht vorlagen.

Ich übergehe nun zu den in der Literatur hinterlegten wenigen Fällen von eigentlicher Schwanzbildung, in welchen eine anatomische, u. zw. auch mikroskopische Untersuchung des

Schwanzes vorgenommen wurde und die, wie schon früher bemerkt wurde, der Lehre von der Schwanzbildung beim Menschen als Basis dienen können.

Im Falle *Greve-Virchow* war der weiche Schwanz 7·5 cm lang, von unregelmäßig konischer Form und war mit Ausnahme seines Endes mit ziemlich feinen Haaren bedeckt. Er wurde bei einem achtwöchentlichen Knaben operativ entfernt. Bei der mikroskopischen Untersuchung fand sich unter der verdickten Haut Fettzellgewebe von weißer Farbe, weiter ein zentraler Strang ebenfalls aus Fettgewebe, der in eine Art Fascie gehüllt war; dieser Strang enthielt eine kleine Zahl dickwandiger Arterien, die peripheriewärts etwas zahlreicher wurden. Weder Knorpel noch Knochen, noch sonstiges besonderes Gewebe wurden in dem Schwanze gefunden. „Ob die Chorda", meint *Virchow*, „verschwunden ist oder ob sie in Fettgewebe verwandelt ist, steht dahin."

In dem Falle von *Freund* hatte man es bei einem neugeborenen Knaben mit „einer dreieckigen, mit der Spitze nach unten gekehrten, leicht geröteten Erhabenheit, deren Basis etwas über der Höhe der Steißbeinspitze, ohne jedoch durch eine sichtbare Grenze von den darüber liegenden Rückenpartien abgeschieden zu sein, lag ...." zu tun. „Die Spitze war von der Basis des Dreieckes 1·5 cm entfernt und blieb vom After in einer Distanz von 1 cm." Unter dem Mikroskop bestand der Schwanz aus Bindegewebe und Fett. Ersteres konnte man bis zum Kreuz- und Steißbeinperiost verfolgen.

Der Fall *Fleischmann-Gerlach* betrifft einen menschlichen Embryo im Anfang des vierten Monats von einer Länge von 10·8 cm, der außer dem ausgeprägten, außerordentlich zugespitzten, 1·7 cm langen Schwanze sonstige Anomalien nicht aufwies. Das Kreuzbein enthielt fünf Wirbel, das Steißbein vier. An den letzten Steißbeinwirbel schloß sich ein rundlicher Strang an, der in den Schwanz eindrang. Der Schwanz befand sich nicht ganz in der Medianlinie, da er eine Strecke weit mit der linken Nymphe verwachsen war. Bei der mikroskopischen Untersuchung ergab sich, daß in dem Schwanze keine knorpeligen Anlagen von Wirbeln enthalten waren, daß dagegen eine Chorda dorsalis, deren Zellen aus Kern und einer geringen Menge feinkörnigen Protoplasmas bestanden, noch zu sehen war, u. zw. in dem mittleren Abschnitte des Schwanzes. Die erwähnte strangförmige Verlängerung der Wirbelsäule bestand peripherisch aus Bindegewebe und quer-

gestreiften Muskelfasern, welch letztere fast durchwegs die ventrale Hälfte des Schwanzes bildeten; in den zentralen Teilen bestand der Strang aus Fibrillenzügen, welche durch lockeres Gewebe zusammengehalten wurden, und in der Mitte derselben verlief die Chorda dorsalis. Der Verfasser ist geneigt, den von ihm untersuchten embryonalen Schwanz als den Ausdruck eines Atavismus anzusehen. Die Anwesenheit von quergestreifter Muskulatur im Schwanze spricht nach der Meinung des Verfassers dafür, daß in früheren Entwicklungsstadien hier Wirbel angelegt gewesen sein mußten. In einem frühen Entwicklungsstadium mußte auch die Verwachsung des Schwanzes mit der linken Nymphe eingetreten sein, u. zw. vor der Differenzierung der Genitalorgane, in einer Zeit, wo der Genitalhöcker sich mit dem embryonalen Schwanze in Berührung befindet.

Im Falle *Bartels-Waldeyer* bestand der weiche Schwanz, welcher bei einem fünfwöchentlichen Knaben operativ entfernt wurde, mikroskopisch aus einem zentralen Strang von festem Bindegewebe, welcher eine Arterie und eine bedeutende Anzahl Nervenstämmchen enthielt. Unter der Haut, welche Schweißdrüsen, Talgdrüsen und Haare zeigte, war eine Fettgewebsschicht gelegen. Der Autor hält diesen Schwanz, gestützt auf seine Untersuchungen, für ein Homologon mit dem weichen Teile des Schwanzendes einiger Tiere.

Einer der interessantesten Fälle, obwohl noch nicht ganz geklärt, ist von *Hennig* und *Rauber* publiziert worden. Die Autoren beobachteten einen ausgesprochenen harten Schwanz mit Knochen und Muskulatur bei einer totgeborenen Frucht weiblichen Geschlechtes, welche verschiedene Anomalien in der unteren Körperhälfte hatte (Peromelia, Spuren von amniotischen Verwachsungen, Pes varus, Atresia ani vestibularis, Defectus labiorum majorum). Das Rückenmark war seiner Form und Lage nach normal. Das Kreuz-Steißbeinskelett stellte zwei Teile dar: 1. den Kreuzbeinknochen, der aus vier Wirbeln bestand, von welchen die drei oberen ein normales Aussehen hatten, der vierte aber schnabelförmig zugespitzt und nach vorne umgebogen war und offenbar die Rolle des fehlenden Steißbeins spielte, und 2. den eigentlichen Schwanz. Beide Teile waren durch einen bindegewebigen Strang verbunden. Der Schwanz war 27 mm lang, „undeutlich dreigliedrig" und erinnerte an die Form eines Fingers („fingerähnlicher Schwanz"). Bei der Untersuchung stellte sich heraus, daß das Skelett des Schwanzes aus zwei Gliederchen bestand, welche in

sich zarte Röhrenknochen einschlossen, die in ihren Röhren junges Knochenmark enthielten, und Epiphysen aus hyalinem Knorpel besaßen; verbunden waren diese Knochen durch eine Diarthrose mit Gelenkkapsel. Auf diesen Knochen war eine Schicht quergestreifter Muskulatur gelegen, weiter normal gebautes Unterhautfettgewebe und Haut. Die Abwesenheit von Zeichen eines Nagels am Ende des „fingerähnlichen Schwanzes" in Zusammenhang mit dem Vorhandensein quergestreifter Muskulatur an seinen Knochen spricht nach Meinung der Verfasser gegen die Möglichkeit, diesen Schwanz als einen erhaltenen Finger eines Parasiten zu betrachten. Spuren der Chorda dorsalis fanden sich im Schwanze nicht. Die Verfasser nehmen an, gestützt darauf, daß im Tierreiche sich sehr lange Wirbel beobachten lassen, „die mit ihrer Länge zugleich die Form des Röhrenknochens annehmen", daß die Schwanzgliederchen formveränderte Wirbel (Steißbeinwirbel) waren. Den Prozeß der Entstellung dieses Schwanzes stellen *Rauber* und *Hennig* in der Form dar, daß infolge der Sistierung der Entwicklung (Hemmung) anstatt der normalen Verschmelzung der beiden letzten embryonalen Steißbeinwirbel mehr proximale Wirbel verschmolzen, die letzten, überzähligen (nach *Fol*) Wirbel aber sich in Röhrenknochen umwandelten.

Im Falle von *Piatnitzky* war bei einem erwachsenen Manne in der Glutealspalte in der Richtung des Steißbeines ein weicher behaarter Schwanz mit stumpfem Ende operativ entfernt worden, der bei 7 cm lang und an seiner Basis bei 2 cm breit war. In mikroskopischen Schnitten fand sich in ihm weder Knochen-, noch Knorpelgewebe; es zeigte sich in Form eines Balkensystems, zwischen dessen Balken sich Fettgewebe befand, eine Grundlage aus faserigem Bindegewebe, in der Gefäße und Nerven verliefen, die im zentralen Teile des Schwanzes in ein dickeres Bündel kommassiert waren. Quergestreifte Muskulatur fand sich im Zustande der fettigen Degeneration (?) vor, die stellenweise deutlicher, stellenweise weniger deutlich ausgeprägt war. Hie und da fanden sich auch isolierte Sehnen (?), welche nach der Meinung des Verfassers die Annahme der Muskeldegeneration bestätigten. Der Autor zählt den von ihm untersuchten Schwanz zu den echten weichen Schwänzen.

Der von *Rodenacker* beschriebene, bei 4 cm lange Schwanz, „der ventral zum After gekrümmt in der Verlängerung des Rückgrates den Rumpf überragte", war bei einem zweijährigen Knaben

operativ entfernt worden. Unter dem Mikroskop (eine Serie von Schnitten) stellte es sich heraus, daß in den zentralen Teilen des Schwanzes sich ein Gefäße und Nerven (zwei Arterien, zwei Nerven und eine Anzahl von Venen) enthaltender bindegewebiger Strang befand, der in dem Fettgewebe des Schwanzes verlief und an der Spitze zottenförmig sich zerfaserte. Die Haut des Schwanzes wies im großen und ganzen einen normalen Bau auf; stellenweise beobachtete man Bilder von Regeneration der Haarzwiebeln. Von quergestreifter Muskulatur, Knorpel oder Knochen fand sich keine Spur. Infolge der ungenügenden Anhaltspunkte über das Verhältnis des untersuchten Anhängsels zur Wirbelsäule äußert sich der Verfasser über die Frage, ob man dieses Gebilde für einen echten Schwanz halten kann, nicht bestimmt.

Im Falle *Harrison* endlich befand sich der bei einem sechsmonatlichen Knaben entfernte Schwanz in der Medianlinie 1 cm unter der Spitze des Os coccygeum; er war von fester Konsistenz, aber ohne Knochen und gut vaskularisiert. In diesem Falle hatte der Schwanz zwei charakteristische Eigentümlichkeiten: er vergrößerte sich mit dem Wachstum des Kindes (zwei Wochen nach der Geburt hatte der Schwanz eine Länge von 4 cm, in zwei Monaten wurde er bis 5 cm lang und in sechs Monaten erreichte er eine Länge von 7 cm) und zeigte sich als beweglich, indem er während des Schreiens, Hustens u. dgl. sich kontrahierte, wobei in der Mitte der Länge des Schwanzes eine tiefe runde Falte vom Einschieben des Endteiles des Schwanzes in den mehr nach oben gelegenen Teil zum Vorschein kam. Bei der mikroskopischen Untersuchung zeigte sich unter der Haut Fettgewebe, das kleinkalibrige Blutgefäße (besonders reichlich im Corium) und Nerven enthielt; die meisten der letzteren begleiteten Arterien. Im zentralen Teile des Schwanzes fanden sich Bündel quergestreifter Muskulatur, welche in der rechten Schwanzhälfte sich im Zustande der Degeneration befanden. Spuren der Chorda waren nicht nachweisbar.

Von den angeführten Fällen lasse ich den Fall *Rauber-Hennig* beiseite; er nimmt das Interesse gesondert in Anspruch in bezug auf seinen höchst eigenartigen Bau, als Fall einer ungewöhnlichen „Umwandlung der Wirbelkörper in zarte Röhrenknochen"; dieser letztere Umstand räumt ihm eine Sonderstellung ein und entfernt ihn zu weit von den übrigen Fällen der weichen menschlichen Schwänze.

Was nun diese letzteren anbelangt, so lassen die Resultate ihrer mikroskopischen Untersuchung sie in zwei sehr nahestehende Gruppen einteilen: 1. In die weichen freien Schwänze (hieher gehört auch der angewachsene Schwanz im Falle von *Freund*), welche aus einem mehr oder weniger dicken, zentralen, bindegewebigen, Nerven und Gefäße enthaltenden Strange ohne Muskulatur bestehen, in dessen Umgebung Fettgewebe von der Bedeutung des Unterhautzellgewebes, gelegen ist; der zentrale Strang befindet sich auch in unmittelbarem Zusammenhang mit dem Periost des Steißbeines (*Greve-Virchow*, *Bartels*, *Waldeyer*, *Rodenacker*); und 2. in die weichen freien Schwänze, im großen und ganzen von demselben Baue, welche aber außerdem in ihrem zentralen Teile noch quergestreifte Muskulatur enthalten (*Gerlach*, *Piatnitzky* und *Harrison*). Das Hauptinteresse der weichen Schwänze ist zweifellos der erwähnte zentrale Strang, der eigentlich auch den Zusammenhang des Schwanzes mit der Wirbelsäule darstellt. Was hat dieser Strang für eine Herkunft? Worin äußert sich sein — als des wesentlichen Teiles des weichen Schwanzes — Verhältnis zum embryonalen Schwanz, auf dessen Zusammenhang mit den pathologischen Schwänzen, wie wir erwähnten, verschiedene Autoren hinweisen? Streng genommen erscheint aus den Angaben der Literatur der mikroskopische Bau der beschriebenen weichen Schwänze nicht besonders charakteristisch und führt nicht zwingend dazu, daß man sie für Derivate des embryonalen Schwanzes halten muß und sie auf solche Weise in die Gruppe der echten Schwänze einreihen muß, und ist es verständlich, daß einige Autoren die Existenz des wahren Schwanzes beim Menschen überhaupt bestreiten, indem sie behaupten, daß alle Formen des menschlichen Schwanzes durch verschiedene Grade und verschiedene Dauer einer durch amniotische Adhäsionen bewirkten Zerrung der Weichteile und durch den Druck der schon dislozierten harten Teile erklärt werden können *(Schäffer)*, mithin als Reste amniotischer Verwachsungen betrachtet werden müssen *(Sernow)*. Der Meinung dieser Autoren nach kann keine Rede davon sein, die weichen Schwänze als echte zu betrachten. Und wirklich, wenn sie für solche erklärt worden sind, so geschah es nur mit einer gewissen Wahrscheinlichkeit auf Grund von Vergleichen des menschlichen embryonalen Schwanzes mit den weichen Schwänzen und darauf aufgebauten Ueberlegungen von rein deduktivem Charakter. In der Literatur existiert, so viel es mir bekannt ist, kein Fall, in

welchem außer dem gewöhnlichen fibrösen Zusammenhang des weichen Schwanzes mit der Steißbeinfläche mit Sicherheit der Uebergang von Teilen, die zweifellos ein Attribut der Wirbelsäule darstellen, in den Schwanz selbst festgestellt wurde; mit anderen Worten, es gibt bisher keinen Fall, welcher einen direkten Beweis dafür, daß der weiche Schwanz des Menschen einen tieferen genetischen Zusammenhang mit dem unteren Pole des Körpers (resp. des Schwanzes im Embryonalleben) besitzen kann, liefern würde. Und gerade die Feststellung eines solchen tieferen genetischen Zusammenhanges würde den strikten Beweis dafür führen, daß beim Menschen auch ein weicher Schwanz ein wirklicher Schwanz sein könne. Aus diesem Grunde will ich mir erlauben, im folgenden einen Fall zur Kenntnis zu bringen, der mir diese Lücke auszufüllen scheint und den ich darum für besonders wichtig halte.

Am 19. Februar 1906 wurde dem Institute ein in Alkohol konserviertes Monstrum von Herrn Dr. *J. Marcus*, Distrikts-, Fabriks- und Bahnarzt in Parschnitz (Böhmen) übersandt. Das Monstrum war tagsvorher von einer 24jährigen Tertipara, Tagarbeitersgattin in Parschnitz, in Steißlage leicht, u. zw. tot geboren worden. Kindesbewegungen wollte die Frau seit einigen Wochen nicht mehr wahrgenommen haben. Ueber die Nachgeburt wurde an Herrn Dr. *Marcus* nichts berichtet.

Das Sektionsprotokoll lautete folgendermaßen:

„Der Körper 31 cm lang, 1680 g schwer, ziemlich gut genährt. Auf der allgemeinen Decke allenthalben Vernix caseosa. An derselben keine Mazerationserscheinungen. Der Kopf gewöhnlich gebildet. In der Unterkinngegend und an der linken Halsseite ödematöse Schwellung, dadurch der Hals verdickt. Der Thorax auffallend schmal. Die oberen Extremitäten normal. Am Unterleib eine umfängliche Schisis, welche die Regio meso- und hypogastrica betrifft. Ihr Basalumfang 22 cm. Im Bereiche dieser Schisis die Viscera abdominalia vorgelagert in einen umfänglichen Sack, von dessen rechter Seitenfläche die von *Warthon*'scher Sulze begleiteten Nabelgefäße (eine Arterie und eine Vene) abgehen, ohne daß es aber hier zu einem gut abgegrenzten Nabelstrange gekommen wäre. Nach links hin der Sack der Hernia funiculi umbilicalis eingerissen. Unterhalb des unteren Randes der Bauchspalte, der Gegend der auf 4 cm klaffenden Symphysis ossium pubis entsprechend, ein dreieckiges, mit der Spitze nach unten gewandtes, von rechts nach links fast 5 cm, von

oben nach unten fast 3 cm messendes Schleimhautfeld, in welchem sich eine Reihe von Protuberanzen und Furchen finden. In der Mitte des unteren Endes dieses Schleimhautfeldes ein 8 mm langer, 3 mm dicker, auch von Mucosa überzogener, zylindrischer Anhang (Fig. 1a). Nach hinten davon 1 cm entfernt, schon im Bereiche der Haut in der Mitte zwischen den Sitzknorren ein 1 cm langer, bis ½ cm dicker, weiterer, schwanzförmiger Anhang, der zum Unterschiede von dem früher erwähnten zylindrischen Anhang von Haut überzogen ist (Fig. 1b). Eine Analöffnung fehlt. An der Lendenwirbelsäule starke Lordose mit leichter Scoliosis sinistroconvexa. An der rechten Gesäßbacke eine 4 cm im Durchmesser haltende fluktuierende, halbkugelförmige Vorwölbung in der Haut. Die rechte untere Extremität bei gestrecktem Kniegelenke im Hüftgelenke so gegen den Kopf gedreht, daß sie mit ihrem in starker Varusstellung befindlichen Fuße das rechte Ohr berührt. Die linke untere Extremität im Hüft- und Kniegelenke stark gebeugt; ihr Fuß in hochgradiger Varusstellung. Die Zehen des linken Fußes in zwei Gruppen getrennt, von denen die mediale, die erste, zweite und dritte Zehe, die laterale die vierte und fünfte umfaßt; diese beiden Gruppen von Zehen voneinander divergierend, so daß sie einen Winkel von 130° miteinander bilden.

Die weichen Schädeldecken von mittlerem Blutgehalte. Der Schädel 28 cm im horizontalen Umfang messend, seine Nähte weit klaffend, durchschnittlich auf 1 cm. Die große Fontanelle 4 cm frontal und 6 cm sagittal messend. Die Schädelknochen von gewöhnlicher Ausbildung. Die Meningen und das Gehirn blutreich. Die Seitenventrikel stärker ausgedehnt, mit klarem Serum gefüllt. Die Anordnung der Gyri allenthalben normal. Die Organe der Mundhöhle und des Halses normal. In der Höhle des, wie erwähnt, schmalen Thorax in gewöhnlicher Lagerung die Thymus und die gewöhnlich große, vollkommen atelektatische rechte Lunge. Das gewöhnlich gestaltete und mit einem normalen Perikardium parietale versehene Herz hingegen ragt, sowie der stark verlängerte Unterlappen der auch vollkommen atelektatischen linken Lunge durch einen umfänglichen Defekt in der linken Hälfte und der Mitte des Zwerchfells in die Bauchhöhle, resp. in den Sack der Gastroschisis hinein vor. Die Baucheingeweide in ihrer Gänze in den Sack der Gastroschisis eingelagert. Die Leber sehr groß und unregelmäßig gestaltet, mit einer sehr kleinen Gallenblase und einer großen Vena umbilicalis versehen.

Ihre vordere Fläche mit dem Sacke der Gastroschisis an vielen Stellen verwachsen. Zwischen ihr und der Sackwand im Bereiche des linken Lappens eine zirka 7 cm^3 große, mit seröser Flüssigkeit gefüllte zystische Höhle. An der unteren Leberfläche mehrere, bis 1 cm^3 große, etwas vorspringende, seröse Zysten im Parenchym. Die Milz nur etwas größer. Die Nebennieren normal. Die beiden Nieren vielzystisch entartet, i. e. von bis $\frac{1}{2}$ cm^3 großen serösen Zysten durchsetzt und dadurch größer. Die linke an gewöhnlicher Stelle gelagert und mit normalen Gefäßen versehen, die rechte Niere tief gelagert (auf der Linea terminalis der rechten Beckenhälfte) mit einer aus der Arteria iliaca communis dextra entspringenden Arterie. Die Ureteren in der unmittelbaren Nachbarschaft der Nierenbecken atresiert, sonst für eine feine Sonde wieder durchgängig. In dem früher erwähnten Schleimhautfelde unterhalb der Gastroschisis ziemlich zentral (Fig. 1c) die 4 mm weite Eröffnung des Darmes, aus der sich bei Druck auf den Darm dunkelgrünes, zähes Mekonium entleert. Der Darmkanal bis auf die untersten $2\frac{1}{2}$ cm nur aus Dünndarm bestehend, im ganzen zirka 100 cm lang, ziemlich zusammengezogen und in seinem unteren Fünftel Mekonium enthaltend. Das Duodenum und der Magen normal beschaffen, ebenso der Oesophagus. Der Dünndarm mit einem langen, frei beweglichen Mesenterium versehen. Der kurze Dickdarm mit der hinteren Fläche des Schleimhautfeldes verwachsen. An der Grenze des Dünn- und Dickdarmes eine der Valvulva ileocoecalis vergleichbare Falte. Nach links von dem Dickdarm eine 5 cm^3 große, mit Mekonium gefüllte, von Dickdarmwand begrenzte, eiförmige Zyste gelagert, welche in ihrem unteren Pole mittels eines 1 cm langen Ganges mit dem unteren Ende des Dickdarmes kommuniziert. Nach links von dieser Zyste ein fast 6 cm langes, linkes Uterushorn, dessen oberem Ende ein rudimentäres Ovarium von 4 mm Durchmesser und eine rudimentäre Tuba anhängen und dessen für eine gewöhnliche anatomische Sonde durchgängiger, von einer bis $\frac{1}{2}$ cm dicken Muskellage begrenzter Kanal in einem $\frac{1}{4}$ cm^3 großen Höcker (Fig. 1d), resp. in einer knapp medial von diesem Höcker gelegenen, ebenso großen, serösen Zyste (Fig. 1e) in dem Schleimhautfelde unterhalb der Gastroschisis blind endet. In den untersten Teil des Kanales des Uterushornes mündet der linke Ureter. Nach außen und oben von diesem Höcker (Fig. 1d) einem Labium majus et minus sinistrum vergleichbare Falten (Fig. 1f). Rechterseits auch ein,

aber bedeutend kleineres Uterushorn, welches auch eine rudimentäre Tuba und ein ebensolches Ovarium trägt; sein Kanal, der sehr viel enger ist und in seinem unteren Abschnitte den rechten Ureter aufnimmt, mittels einer 1 mm weiten Oeffnung in der rechten Ecke des Schleimhautfeldes (Fig. 1g) ausgemündet. Darunter (Fig. 1h) ein rudimentäres Labium majus dextrum. Am linken Rande des Schleimhautfeldes eine $^1/_4$ cm^3 große Schleimhautprotuberanz (Fig. 1i) und nach außen davon eine Hautfalte (Fig. 1k). Hinter dem rechten Uterushorn die Arteria umbilicalis dextra. Eine Arteria umbilicalis sinistra nicht zu finden. Die Präparation der fluktuierenden Vorwölbung in der Gegend der linken Gesäßbacke erwies dieselbe als eine Hydromyelocele des unteren Teiles des Rückenmarkes (Fig. 2), von welcher sich ein enger, trichterförmiger Fortsatz von Dura umschlossen gegen die Basis des erwähnten Hautschwänzchens (Fig. 1b) verfolgen läßt. Die die Hydromyelocele an der Basis umkleidende Pachymeninx tritt aus dem Wirbelkanale im Bereiche eines totalen Defektes der hinteren Wand des Kanales des Os sacrum, in dem sie sich fast unter rechtem Winkel nach rechts wendet. An der dorsalen Innenfläche der Hydromyelocele ein leistenartiger Vorsprung, der parallel der Längsaxe des Sackes gestellt ist. An der Mündungsstelle des Zentralkanales des Rückenmarkes in die Hydromyelocele zwei ventral gelegene, wulstartig protuberierende Lippen aus Rückenmarksubstanz (Fig. 2a—b), zwischen deren unteren Enden sich der Zugang zu dem Trichter (Fig. 2c) findet.

In dem Hautschwänzchen keine Knochen zu tasten. Im rechten Hüftgelenk Luxation des Oberschenkels nach hinten mit auffallender Länge des Ligamentum teres. Der linke Oberschenkelkopf in der Pfanne. Ein sagittaler Medianschnitt durch die untere Hälfte der Wirbelsäule zeigt normale Verhältnisse an den Körpern der Lenden- und Kreuzwirbel. An Stelle der coccygealen Wirbelkörper findet sich in der Fortsetzung der sacralen Wirbelkörper ein 4 mm langer, knochenloser, leicht nach vorne gekrümmter Knorpelzapfen.

Pathologisch-anatomische Diagnose: Hernia funiculi umbilicalis continens viscera abdominalia et partem pulmonis sinistri (per defectum partis diaphragmatis). Persistentia cloacae. Atresia uteri sinistri. Atresia ureterum. Degeneratio cystica renum. Defectus partialis intestini crassi (Cystis intestinalis). Cauda mollis. Hydrocephalia interna. Hydromyelocele

sacralis cum scoliolordosi. Luxatio coxae dextrae. Pes varus bilateralis.

Das Monstrum, welches unter Nr. 5651 im Museum des Institutes aufgestellt ist, wurde mir zum näheren Studium, speziell zur mikroskopischen Untersuchung, u. zw. namentlich des Schwanzes zugewiesen.

Ich untersuchte mikroskopisch einerseits verschiedene Organe des Monstrums, anderseits eine Reihe von Protuberanzen des Schleimhautfeldes an Stelle der Symphysis ossium pubis, die Hydromyelocele und ganz besonders die Cauda. Ich benützte stets die Zelloidineinbettung. Der Schwanz wurde mit den umgebenden Teilen herausgeschnitten und nach der ausgezeichneten *Bumpus*'schen Methode in eine Serie von Längsschnitten in sagittaler Richtung zerlegt. Vorher war aus dem mittleren Drittel des Schwanzes eine dünne, quere Scheibe zur Anfertigung von Querschnitten entnommen worden. Zur Färbung dienten Hämatoxin und Eosin, *van Gieson's* Methode und Thionin. Der Versuch, die *Weigert*'sche Markscheidenfärbung und die Silberimprägnation nach *Ramon y Cajal* anzuwenden, führte infolge der nicht entsprechenden Fixierung zu keinen positiven Resultaten.

Die mikroskopische Untersuchung der Organe des Monstrums wies meist einen normalen Bau auf und halte ich es für genügend, nur diejenigen Organe speziell zu erwähnen, welche pathologische Veränderungen zeigten. So wurde in der Leber eine scharf ausgeprägte Hyperämie der Kapillaren, besonders in den zentralen Teilen der Azini, konstatiert. Die Leberbälkchen waren verdünnt und ihre Zellen verkleinert, komprimiert. Im Blute der Leber fand sich, wie das gewöhnlich bei Embryonen und Neugeborenen der Fall ist, eine große Anzahl uninukleärer Zellelemente. Die Zysten in der Leber waren von einem einschichtigen, platten Epithel ausgekleidet, unter welchem eine dichte Bindegewebsschichte lag. Die Präparate der Nieren ließen fast nur eine große Anzahl von Zysten erkennen, welche von dichtem Bindegewebe umgeben und von einem einschichtigen, niedrigen Zylinderepithel ausgekleidet waren. Nur an wenigen Stellen konnte man noch kleine Inselchen von Nierengewebe sehen, welche aus etlichen *Malpighi*'schen Knäulchen und vereinzelten Harnkanälchen bestanden. Es machte den Eindruck, daß sich die Zysten auf Kosten der *Malpighi*'schen Knäuel gebildet hatten; wenigstens konnte man in einzelnen kleinen Zysten-

höhlen Reste komprimierter Glomeruli sehen. Den Bau des Dünndarmes konnte man vom Magen her bis zu der Stelle, wo die Darmschlingen an die hintere Fläche des Schleimhautfeldes in der Gegend der Symphysis ossium pubis angelötet waren, verfolgen; hier nahm die Schleimhaut den Charakter der Dickdarmschleimhaut an und wurden die Muskelschichten des Darmes mächtiger. Die Wand der Darmzyste zeigte den gewöhnlichen Bau der Dickdarmwand.

Die auf dem Schleimhautfelde vorhandenen Protuberanzen (Fig. 1a, i) stellten sich unter dem Mikroskop als Bindegewebsgebilde dar, mit ziemlich reichlichen, weiten Blutkapillaren, und waren von einem vielschichtigen Pflasterepithel ohne Verhornungsandeutung bedeckt. Die in der Nähe des Schleimhautfeldes gelegene Zyste (Fig. 1e) war mit einem einschichtigen, kubischen Epithel ausgekleidet, in dessen Umgebung sich dichtes, faseriges Bindegewebe befand. Welchen Formationen im normalen Organismus diese drei Gebilde entsprachen, ist nicht zu sagen.

Bei der Untersuchung des Rückenmarkes oberhalb der Intumescentia lumbalis wurden in demselben keine besonderen Veränderungen gefunden, während in der genannten Intumeszenz der Zentralkanal stark erweitert und stellenweise sinuös ausgebuchtet erschien. Die Hydromyelocele selbst war von außen mit unveränderter Haut bedeckt. Unter dem Mikroskop zeigte sich, daß diese, wie gewöhnlich, mit einem mehrschichtigen Plattenepithel und einem Stratum corneum versehen war und auch Haare, Talg- und Schweißdrüsen enthielt; Cutispapillen waren aber nicht zu sehen. In der linken Hälfte der Wand des Hydromyelocelensackes war unter der Haut eine Schichte quergestreifter Muskulatur gelegen, während sich in der rechten Hälfte in dem gleichen Niveau eine fibrilläre Bindegewebsschichte befand. Von hier nach einwärts folgte faseriges Bindegewebe mit hauptsächlich in der Längsrichtung des Körpers verlaufenden Fasern und einer bedeutenden Anzahl oft sehr weiter Blutgefäße. Diese Schichte wies stellenweise kleine Hervorwölbungen in die Höhle der Hydromyelocele auf, deren Innenfläche von einem zylindrischen Ependymepithel mit ovalen, basal gelegenen Zellkernen ausgekleidet war. Flimmerhaare konnte man an dem Epithel nicht entdecken. Stellenweise fanden sich in der erwähnten gefäßreichen Bindegewebsschichte, welche ich für innere Menin-

gen*) ansehen möchte, unmittelbar unter dem Epithel der Höhle Reste komprimierter Rückenmarksubstanz; an anderen Stellen, wo keine Rückenmarksubstanz zu sehen war, war das Epithel platter und lag dem Bindegewebe unmittelbar an, hie und da fehlte es auch gänzlich. An etlichen Stellen ließen sich an der Innenfläche der Höhle Vertiefungen beobachten, die an zwei bis drei Stellen einen sinusähnlichen Charakter trugen; das Zylinderepithel war in ihnen höher und in seinen Kernen stärker gefärbt; hier waren auch die Rückenmarksgewebsreste besser erhalten. Nerven waren an der Innenfläche der Höhle der Hydromyelocele nicht vorhanden; die im Protokoll erwähnte Falte hatte denselben Bau wie die übrige Wand der Hydromyelocele. An Querschnitten, die durch die ganze Dicke der in der Höhle der Hydromyelocele gelegenen lippenartigen Wülste (die Area medullovasculosa — *v. Recklinghausen*) (Fig. 2a—b) gelegt wurden, zeigte sich der charakteristische Bau der Substanz des Rückenmarkes mit deutlich ausgeprägten Ganglienzellenhaufen, entsprechend den Vorderhörnern des Rückenmarkes. Die beiden Lippen waren mit Ependymepithel bedeckt, welches in die Tiefe des Spaltes zwischen ihnen hineinging und auch, wie schon erwähnt wurde, auf die anderen Teile der Innenfläche der Höhle sich fortsetzte. Dieser Befund des Ependymepithels, welches die ganze Höhle auskleidete, zeigt, daß man es in der Tat mit einer Erweiterung des Zentralkanales des Rückenmarkes, mit der Bildung einer cystenähnlichen Höhle (Myelocystocele — *v. Recklinghausen*) zu tun hatte. Die an der ventralen Seite der Lippen gelegenen Meningen enthielten eine große Anzahl weiter Blutgefäße, unter denen sich eine ziemlich große Arterie (Arteria medullae spinalis anterior?) unterscheiden ließ. An zwei Stellen, ebenfalls an der ventralen Seite der Lippen, beobachtete ich den Abgang dicker Nervenstämme, die offenbar vordere Nervenwurzeln des Rückenmarkes darstellten. Hintere Wurzeln sah ich an den mikroskopischen Präparaten nicht. An der lateralen Seite der erwähn-

*) Indem ich diese Schicht für Pia mater mit der Arachnoidea halte — vermisse ich in der Wand der Hydromyelocele die Dura mater. Beim makroskopischen Abpräparieren sah man, daß die Dura mater beim Uebergang vom Rückenmark auf die Hydromyelocele sich in die Tiefe unterhalb des Fettgewebes begab und sofort aufhörte. Ob sie hier mit den inneren Meningen verschmolzen war, ist schwer zu sagen, wahrscheinlicher ist es aber *(v. Recklinghausen)*, daß sie hier aufhörte, wenigstens konnte man die Anwesenheit der Dura mater in der Wand der Hydromyelocele auch bei der mikroskopischen Untersuchung nicht feststellen.

ten Lippen war unter den Meningen Fettgewebe gelegen, das auch sonst Dank der Abwesenheit der Wirbelbögen überall in nahe Berührung mit den Meningen kam; nur an der ventralen Seite der Höhle war kein Fettgewebe vorhanden.

Für die Untersuchung des unterhalb der Höhle der Hydromyelocele gelegenen Teiles des Rückenmarkes, i. e. jenes Stranges, der, die Fortsetzung des Rückenmarkes darstellend, bis zur Basis des Schwanzes reichte, wurden Stückchen an acht nacheinander folgenden Stellen herausgeschnitten. Beim Herausschneiden wurden einige Einzelheiten des makroskopischen Baues entdeckt, deren Erwähnung ich hier für angebracht halte. Das Rückenmark, das den Hydromyelocelensack durch eine Ausbuchtung der dorsalen Wand seines Zentralkanales gebildet hatte, trat an der Innenfläche der Hydromyelocele in Form der erwähnten Lippen in Erscheinung und machte an dieser Stelle eine Krümmung, die mit ihrer Konvexität dorsalwärts sah, so daß die trichterförmige Oeffnung, welche in den unterhalb der Höhle der Hydromyelocele gelegenen, auch erweiterten Teil des Zentralkanales des Rückenmarkes führte, fast horizontal gestellt war, statt in der Richtung der Wirbelsäule zu liegen. Die Krümmung des Rückenmarkes entsprach der Stelle der ausgebliebenen Vereinigung der Wirbelbögen (cf. den Fall XVI. u. a. *v. Recklinghausen*). Distalwärts von der Höhle wurde das Rückenmark allmählich dünner, es bildete eine schwach ausgeprägte Cauda equina und ging in ein dünnes Filum terminale über; an seiner ventralen Fläche nahmen etliche cerebrospinale Wurzeln ihren Ursprung. Die Zahl dieser Rückenmarksnerven festzustellen, war nicht möglich. In dem unteren Teile war der dünne Strang, welcher zum Schwanz zog, mit Fettgewebe bedeckt.

Bei der mikroskopischen Untersuchung des Rückenmarkendes, das distalwärts von der Hydromyelocele gelegen war und im Protokoll als „trichterförmiger Fortsatz" erwähnt ist, stellte es sich heraus, daß dieser in den der Hydromyelocele am nächsten gelegenen Teilen einen Rückenmarkskanal besaß, der stellenweise sinusähnliche, nach allen Richtungen gehende Spalten entsandte; dieser Kanal war von Ependymepithel mit an manchen Stellen erhaltenen Flimmern ausgekleidet; in der Umgebung des Kanales war in kleinen Mengen weiße Rückenmarksubstanz zu sehen, welche von einer dicken Bindegewebsschicht von faserigem Charakter mit hauptsächlicher Längsfaserrichtung und Blutgefäßen (Meningen) umgeben war. Der Bindegewebsschicht lagen

dicke Nervenstämme und Gruppen von Ganglienzellen an (Cerebrospinalganglien); an einigen Stellen war zwischen den Meningen und Ganglien Fettgewebe gelegen, welches durch Bindegewebsbalken zerteilt wurde. An der Ventralseite verlief in dem faserigen Bindegewebe der Meningen eine ziemlich dicke Arterie, die man, sowie den Zentralkanal bis zur Basis des Schwanzes verfolgen konnte. Das Lumen des Zentralkanales des Rückenmarkes wurde gegen den Schwanz zu enger, das Rückenmark nahm an Masse allmählich ab und verschwand endlich vollständig. Die erwähnten sinusähnlichen Spalten des Zentralkanales waren lange noch zu unterscheiden, das Ependymepithel aber, welches ihre Innenfläche auskleidete, verlor sich allmählich, indem es die Form runder oder ovaler Zellen annahm, welche zuletzt nur noch in einem oder dem anderen, mit dem Zentralkanal kommunizierenden Spalte zu finden waren. Die Meningen nahmen immer mehr den Charakter eines mehr diffusen Bindegewebes an, in dem Nervenstämmchen eingeschlossen waren; die Zahl dieser Nerven nahm immer mehr ab, die Ganglien in ihrer Umgebung schwanden allmählich ganz. Das Fettgewebe umgab den trichterförmigen Fortsatz von drei Seiten, es fehlte nämlich an der ventralen Fläche, welche dem nicht geschlossenen Kreuzbeinkanal anlag. An der Basis des Schwanzes endlich verlor sich, wie schon bemerkt, der Zentralkanal ganz. An der ihm entsprechenden Stelle fand sich bloß eine auf die oben beschriebene Weise veränderte Gruppe von Ependymepithelien. Die Meningen bildeten einen von Fettgewebe umgebenen, Gefäße und Nervenstämmchen enthaltenden faserigen Strang, der sich unmittelbar in den Schwanz fortsetzte. An etlichen Präparaten wurden in diesem Strange auch hier noch vereinzelte kleine Ganglienzellen gefunden. Der Strang, der in den Schwanz überging, durchzog, von Fettgewebe umgeben, den ganzen Schwanz bis an sein distales Ende, in dem das Fettgewebe schwand und der sich verdünnende und seine zentrale Lage behaltende Strang sich in etliche auseinandergehende Balken teilte, welche mit dem Bindegewebe der Kutis verschmolzen. An seiner Oberfläche war der Schwanz mit mehrschichtigem Plattenepithel bedeckt, dessen äußere Schichten eine ausgeprägte Verhornung aufwiesen. Die Hautpapillen waren vorhanden. In der Cutis fanden sich in sehr kleiner Zahl Haare (zuweilen war der Haarbalggrund cystenartig erweitert) und neben ihnen umfangreiche Talgdrüsen; stellenweise waren in den tiefen Schichten der Cutis auch Schweißdrüsen zu sehen.

In der Cutis fanden sich in beträchtlicher Zahl Gefäße und auch feine Nerven. In allen Schnitten von dem Schwanze zusammen fand ich fünf *Pacini*'sche Körperchen. Der zentrale Strang enthielt in seiner ganzen Ausdehnung auf seiner ventralen Seite ein ziemlich großes, arterielles Gefäß mit gegen die Schwanzspitze allmählich enger werdendem Lumen; sonst fanden sich in ihm noch drei kleinere, auch längs verlaufende Arterien. Die im zentralen Strange gelegenen Nerven, im ganzen etwa zwölf Stämmchen verschiedener Dicke, welche von einander durch gefäßhaltige Bindegewebssepta getrennt erschienen, wurden gegen das Schwanzende zu dünner und endigten in der Cutis. Einige Nervenstämmchen näherten sich den erwähnten *Pacini*'schen Körperchen.

Aus den angeführten Tatsachen des Sektionsprotokolls und der mikroskopischen Untersuchung meines Falles ist zu ersehen, daß man es bei dem geschilderten Monstrum mit einem pathologischen weichen Schwanze zu tun hatte, der bei einem Kinde, bei dem sonst eine Reihe von Mißbildungen bestand, vorkam. (Ein diesem Falle äußerlich recht analoger Fall ist bei *Vrolik* auf Tafel XXXI, Nr. 4, dargestellt.) Die mikroskopische Untersuchung meines Falles erwies, daß der zentrale Strang des Schwanzes nicht bloß mit dem Steißbein verwachsen war, sondern die unmittelbare Fortsetzung des unteren Teiles des Rückenmarkes darstellte, infolgedessen muß dieser Schwanz selbst zweifellos zu den echten menschlichen Schwänzen gezählt werden, obwohl auch er der Wirbel entbehrte. Mikroskopisch war der Bau des Schwanzes in diesem Falle im allgemeinen ähnlich mit dem der oben aus der Literatur speziell erwähnten Fälle; es handelte sich auch hier um die Anwesenheit eines zentralen, bindegewebigen Stranges in dem Schwanze, der Gefäße und Nerven enthielt.

Wenn man in diesem Falle bezüglich des histologischen Baues des Schwanzes im Vergleiche mit den anderen mitgeteilten Fällen einen Unterschied hervorheben soll, so ist er nur quantitativ: es enthielt in meinem Falle der zentrale Strang des Schwanzes eine größere Zahl von Nerven, als es sich in den anderen Fällen zeigte. Wenn aber dieser Schwanz nach der operativen Entfernung zur Untersuchung gekommen wäre, wo sein essentieller Zusammenhang mit dem unteren Ende des Rückenmarkes nicht zu konstatieren gewesen wäre, so hätte er

doch trotz Anwesenheit der größeren Anzahl von Nerven kaum aus der Reihe der anderen, mikroskopisch ähnlichen Fälle ausgesondert werden können. Dabei ist zu bemerken, daß es eben nicht richtig ist, den weichen menschlichen Schwanz mit demselben Maße zu messen wie den normalen harten Tierschwanz.

Von den Literaturangaben und dem Resultat der Untersuchung meines Falles ausgehend, glaube ich, daß das Gemeinsame des Tierschwanzes mit dem weichen Menschenschwanze darin besteht, daß jeder von ihnen ein äußerliches Anhängsel darstellt, das im Zusammenhang mit der Wirbelsäule steht; der unmittelbare und deutliche Zusammenhang beim Tierschwanze ist durch die Schwanzwirbel repräsentiert, in meinem Falle war der Zusammenhang durch die Verbindung mit dem Rückenmarke zwar auch ein unmittelbarer, fiel aber nicht sofort deutlich ins Auge und ließ sich erst bei der systematischen histologischen Untersuchung erweisen.

Was die Beziehung des weichen menschlichen Schwanzes zu dem embryonalen Schwanze betrifft, so war sie in meinem Falle auch zweifellos und stellte sich eben in der innigen Verbindung des Schwanzes mit dem Rückenmarksende dar, das im Embryonalleben im Schwanze liegt. Diese Verbindung ist von nicht geringerer Bedeutung für die Anerkennung des Schwanzes in meinem Falle als eines echten Schwanzes, als wie es das Vorhandensein eines Knorpelknochenskelettes wäre, wenn ein solches überhaupt im pathologischen Schwanze des Menschen vorkommt. Die Frage von den menschlichen Knorpelknochenschwänzen, „von denen freilich in der neueren Zeit nichts Rechtes konstatiert worden ist" (*Virchow*), wurde eben mehr auf Grund gewisser Ueberlegungen, als wie genauer Beobachtungen beantwortet. Soviel mir bekannt, ist bis auf den heutigen Tag noch kein überzeugender Fall mitgeteilt worden, in dem ein menschlicher Schwanz, wie bei den geschwänzten Tieren, die unmittelbare Fortsetzung der Wirbelsäule dargestellt und sichere Wirbel enthalten hätte. Der einzige, als solcher angeführte Fall von *Hennig* und *Rauber* ist meiner Meinung nach nicht überzeugend, daß die Röhrenknochen des „fingerförmigen Schwanzes" wirklich veränderte Steißbeinwirbel waren, wie es die Autoren annehmen, da die pathologische Anatomie bis jetzt eine so merkwürdige Umwandlung von Wirbeln in Röhrenknochen und von Synarthrosen in typische Diarthrosen nicht kennt. Was die anderen schwanzähnlichen, knöchernen Vorsprünge in der Steiß-

beingegend anlangt, die ihre Entstehung einer ungenügenden Krümmung oder einer falschen Lage der Kreuzsteißbeinknochen verdanken (cf. Fall von *Kohlbrugge**), so geben diese Fälle keinen Grund, sie in die Gruppe der Schwänze zu zählen. Weiter weiß man aus der Embryologie, daß im embryonalen Schwanze, obwohl er segmentiert ist und obwohl in ihm Wirbel angelegt werden, die letzteren nicht zur Ausbildung kommen und sich noch im embryonalen Leben reduzieren. In der Ungeneigtheit der Schwanzwirbel des Menschen zur weiteren Entwicklung liegt wahrscheinlich die Ursache der Entstehung nur wirbelloser, weicher, pathologischer Schwänze beim Menschen. Ob ein solcher pathologischer, weicher Schwanz ein Persistieren des wirbellosen Teiles des embryonalen Schwanzes darstellt (*Braun*, *His*, *Bartels*) oder aber, wie ich geneigt bin, anzunehmen, den ganzen embryonalen Schwanz repräsentiert, in welchem jedoch — infolge seines natürlichen Entwicklungsgesetzes — das ursprünglich angelegte Wirbelskelett schwindet, ist schwer zu entscheiden; das Wichtigste aber besteht darin, daß in meinem Falle der weiche pathologische Schwanz als zu dem unteren Ende des Rückenmarkes, das beim Embryo bis zur Spitze des Schwanzes reicht, in direkter, naher Beziehung stehend, nachgewiesen werden konnte und daß daher in diesem Falle von einer nur schwanzähnlichen Bildung, welche etwa den anatomischen Ausdruck im embryonalen Leben vorhanden gewesener, amniotischer Verwachsungen darstellte (cf. *Schäffer*, *Sernow*) keine Rede sein kann. Was die amniotischen Verwachsungen anlangt, so könnten sie, obwohl sie selbst mit dem eigentlichen pathologischen Schwanze nichts zu tun haben, aber doch eine gewisse Grundlage zum Erscheinen eines wirklichen Schwanzes schaffen. Die Verwachsungen des Amnions mit dem unteren Rumpfende des Embryos, die sich in sehr frühen Stadien des embryonalen Lebens entwickeln, könnten den Faktor bilden, der störend auf die örtlichen Verhältnisse der embryonalen Entwicklung einwirkt und dadurch das Persistieren des embryonalen Schwanzes bedingt (*Harrison*).

---

*) Im Falle *Kohlbrugge* enthielt das schwanzähnliche Anhängsel, das wie ein harter Schwanz aussah, die eigentümlich verschobenen Kreuzbeinwirbel. Eine Vermehrung der Gesamtzahl der Wirbel wurde in diesem Falle aber nicht beobachtet. Dieser Fall zeigt deutlich, welche nicht zu beweisenden Schlüsse eine Untersuchung eines Schwanzes ohne gleichzeitiges genaues Studium seines Verhältnisses zum Rumpfe geben könnte.

Schließlich will ich noch betonen, daß auf Basis der Literaturangaben und besonders des Resultates der Untersuchung meines Falles dermalen nur die weichen pathologischen Schwänze des Menschen, Dank ihrem genetischen Zusammenhang mit dem unteren Rumpfende, speziell dem Rückenmarke, wie das in meinem Falle gezeigt werden konnte, mit Recht als echte menschliche Schwänze bezeichnet werden können. Auch wenn diese Schwänze mittels ihres zentralen Stranges eventuell nicht vollkommen median an der Steißbeinspitze haften, so hat dies nichts Wesentliches zu bedeuten, denn bei der zu bestimmter Zeit eintretenden Krümmung der Wirbelsäule, besonders in der Kreuzsteißbeingegend, könnte der persistierende embryonale Schwanz, welcher als weicher mit dem Steißbeine nur durch Bindegewebe zusammenhängt, sich etwas verschieben *(Harrison)*.

Literatur.

Albrecht, Bulletin de la Soc. d'Anthropologie des Bruxelles. 1885, tome III, fasc. 2. Zit. bei Hennig und Rauber.

Bartels, Die geschwänzten Menschen. Archiv für Anthropologie. 1884, Bd. XV.

Bartels, Ueber Menschenschwänze. Archiv für Anthropologie. 1881, Bd. XIII.

Braun, Ueber rudimentäre Schwanzbildung bei einem erwachsenen Menschen. Archiv für Anthropologie. 1881, Bd. XIII.

Braun, Entwicklungsvorgänge am Schwanzende bei einigen Säugetieren mit Berücksichtigung der Verhältnisse beim Menschen. Archiv für Anatomie und Physiologie. 1882 (Anatomische Abteilung).

Brückanow, Ueber die Bumpus'sche Schnittserienmethode. Prager medizinische Wochenschrift. 1899, Nr. 1.

Ecker, Zur Lehre von den embryonalen Ueberbleibseln in der Regio sacrococcygea. Archiv für Anthropologie. 1881, Bd. XIII.

Ecker, Besitzt der menschliche Embryo einen Schwanz? Archiv für Anatomie und Entwicklungsgeschichte. 1880.

Ecker, Replik und Kompromissätze nebst Schlußerklärung von W. His. Archiv für Anatomie und Entwicklungsgeschichte. 1880.

Ecker, Der Steißhaarwirbel (Vertex coccygeus), die Steißbeinglatze (Glabella coccygea) und das Steißbeingrübchen (Foveola coccygea), wahrscheinliche Ueberbleibsel embryonaler Formen in der Steißbeingegend beim ungeborenen, neugeborenen und erwachsenen Menschen. Archiv für Anthropologie. 1880, Bd. XIII.

Elsholz, Zit. bei Bartels.

Fol, Sur la queue de l'embryon humain. Comptes rendus des séances de l'Acad. des sciences. Paris 1885, tome C.

Freund, Ueber Schwanzbildung beim Menschen. Virchow's Archiv. 1886, Bd. CIV.

Gerlach, Ein Fall von Schwanzbildung bei einem menschlichen Embryo. Morphologisches Jahrbuch. 1880, Bd. VI.

Greve, Ein Fall von Schwanzbildung beim Menschen. Virchow's Archiv. 1878, Bd. LXXII.

Harrison, On the occurence of tails in man, with a description of the case reported by Dr. Watson. Reprinted from the Proceedings of the Association of American Anatomists. 1900.

Hennig, Ueber Caudae humanae. Deutsche medizinische Wochenschrift. 1903, Vereinsbeilage, Nr. 13.

Hennig und *Rauber*, Ein neuer Fall von geschwänztem Menschen. Virchow's Archiv. 1886, Bd. CV.

His, Ueber den Schwanzteil des menschlichen Embryo. Archiv für Anatomie und Entwicklungsgeschichte. 1880.

Keibel, Ueber den Schwanz des menschlichen Embryo. Anatomischer Anzeiger. 1891, VI. Jahrgang und Archiv für Anatomie und Entwicklungsgeschichte. 1891.

Kohlbrugge, Natuur kundig Tijdschrift voor Ned.-India. 1897, Dl. L. VII. Zit. bei Rodenacker.

Kollmann, Lehrbuch der Entwickelungsgeschichte des Menschen. Jena. 1898.

Mall, Development of the human Coelom. Journal of Morphology, vol. XII, Nr. 2. Zit. bei Rodenacker.

Marchand, Die Mißbildungen. Separatabdruck aus der Realenzyklopädie der gesamten Heilkunde. Wien, 1897.

Meckel, Handbuch der pathologischen Anatomie. Leipzig, 1812, Bd. I.

Monod, Bulletin de la Soc. d'Anthropologie de Paris. Paris, 1869, tome IV, S. II. Zit. bei Bartels.

Phisalix, Étude d'un embryon humain de dix millimètres. Arch. de zoologie expér. et générale. 1888, tome VI, S. II. Zit. bei Keibel.

Phisalix, Contribution à la pathologie de l'embryon humain. Journal de l'anat. et de la phys. 26 année. 1890.

Piatnitzky, Zur Frage der Schwanzbildung beim Menschen. Inaugural-Dissertation. St. Petersburg. 1892 (Russisch).

Rauber und *Hennig*, S. Hennig und Rauber.

v. Recklinghausen, Untersuchungen über die Spina bifida. Virchow's Archiv. 1886, Bd. CV.

Rosenberg, Ueber die Entwicklung der Wirbelsäule und das Centrale carpi des Menschen. Morphologisches Jahrbuch. 1876, Bd. I. Zit. bei Keibel.

Schäffer, Beitrag zur Aetiologie der Schwanzbildungen beim Menschen, Archiv für Anthropologie. 1891—92, Bd. XX.

Sernow (Zernoff), Zur Frage über die morphologische Bedeutung der schwanzförmigen Bildungen beim Menschen. Bull. de Natur. de Moscou 1901, Ref. von Stieda (Königsberg) im Archiv für Anthropologie. 1903, Bd. XXVIII.

Virchow, Ueber Schwanzbildung beim Menschen. Virchow's Archiv. 1880, Bd. LXXIX.

Virchow, Schwanzbildung beim Menschen. Berliner klinische Wochenschrift. 1884, Nr. 47.

Vrolik, Tabulae ad illustrandam embryogenesin hominis et mammalium, tum naturalem, quam abnormem. Lipsiae 1854.

Waldeyer, Caudalanhänge des Menschen. Sitzungsberichte d. k. preuß. Akademie der Wissenschaften. 1896, Nr. 34—35. Ref. Jahresber. von Virchow und Hirsch. 1896, Bd. I. Zit. bei Rodenacker.

Winogradoff, Zur Frage der menschlichen Schwänze. Wratsch 1894. Nr. 33 (Russisch).

Erklärung der Abbildungen:

Fig. 1. Ansicht des unteren Leibesendes des Monstrums von vorne, etwas verkleinert;
- a) zylindrischer Anhang aus Mucosa,
- b) Cauda,
- c) Oeffnung des Darmes,
- d) das blinde Ende des linken Uterushornes enthaltender Höcker,
- e) seröse Zyste,
- f) Labia pudendi sinistra,
- g) Oeffnung des rechten Uterushornes,
- h) Labium pudendi majus dextrum,
- i) Schleimhautprotuberanz,
- k) Hautfalte.

Fig. 2. Hydromyelocele, an der größten Konvexität quer geöffnet;
- a) und b) Lippen aus Rückenmarksubstanz,
- c) Fortsetzung des Rückenmarkes gegen den Schwanz hin.

I und II die die Hydromyelocele deckende Haut.

Fig. 3. Teil eines Querschnittes des unteren Rückenmarkendes unterhalb der Hydromyelocele und 5 mm über dem Schwanze;
- a) Canalis centralis mit Epithel,
- b) Nervenbündel.

Fig. 4. Querschnitt des Schwanzes in seinem mittleren Drittel, zentraler Strang;
- a) Nervenstämme.

(Aus dem patholog.-anatom. Institut der Universität Innsbruck [Vorstand Prof. G. Pommer].)

Untersuchungen über Hydranenkephalie (Cruveilhier).

Fortsetzung zu der unter diesem Titel in der Zeitschrift für Heilkunde 1902 von *Dr. Heinrich Kluge* veröffentlichten Untersuchung und zwar im Bereiche der Hirnkonvexität und ihres Ventrikelgebietes.

Von

Dr. Viktor Kroph

ehemaligem zweiten Assistenten am patholog.-anatom. Institut der Universität Innsbruck.

(Mit 5 Tafeln).

Die Mitteilung, welche ich hier veröffentliche, hat die Aufgabe, zu jenen Untersuchungen über Hydranenkephalie eine ergänzende Fortsetzung zu liefern, über die vor Jahren Dr. *Kluge*[1]) berichtet hat.

Die Untersuchungen Dr. *Kluges* betrafen zwei Hydranenkephaliefälle und waren hauptsächlich dem Studium der ursächlichen Bedingungen gewidmet, welche der als Hydranenkephalie bezeichneten, höchstgediehenen Porenkephalieform zugrundeliegen.

Von einer eingehenden Wiedergabe der Untersuchungsergebnisse Dr. *Kluges* glaube ich absehen und in dieser Beziehung auf S. 245 ff., bzw. 38 ff. der zitierten Arbeit verweisen zu können; aber ganz ohne Wiederholung einiger ihrer Befunde wäre eine Darlegung der von mir selbst gewonnenen unmöglich. Ich erwähne daher vor allem, daß sich meine Mitteilung auf den zweiten der Fälle *Kluges* bezieht. Er untersuchte (in diesem ein 21 Tage altes Mädchen betreffenden Falle) das basale Gebiet der Hirnreste, sowie die Schädelbasis selbst; von dem oberen Teile der hydranenkephalischen Hirnreste, die mit dem umgebenden Exsudatmaschenwerk innerhalb der Ausbuchtung des Schädeldaches liegend, bei der Obduktion durch einen horizontalen Sektionsschnitt von den basalen Hirnresten getrennt wurden, bildete Dr. *Kluge* zwei frontale Durchschnitte ab, die er beiläufig entsprechend der von ihm mit C—D, bzw. E—G bezeichneten Basalgegend (vgl. seine Fig. 3) durch Schädeldach, Konvexitätsdura und durch die betreffenden Hirnrestteile durchgelegt hatte.

[1]) Zeitschrift für Heilkunde, Jahrg. 1902, S. 208—254 (bzw. Sonderabdruck S. 1—48), Taf. XIX—XXVI.

Wie die Figuren 5 und 6 in der Arbeit *Kluges* zeigen und ich hier durch die in natürlicher Größe wiedergegebenen photographischen Abbildungen zweier mikroskopischer Schnitte aus diesen Gegenden belege (siehe Fig. 1 und 2), ist in beiden Durchschnitten ein dem rechten Seitenventrikel (r. S. V.) zur linken Seite anliegendes, eigentümlich birnförmig gestaltetes, blasiges Gebilde (A. S.) getroffen, das, wie schon *Kluge*[2]) angab, für das freie Auge von vornherein den Anschein erweckt, „als hätte man es hier mit dem in die Meningen eingeschlossenen erweichten Reste der oberen Gebiete der Hemisphären, im besonderen der linken Hemisphäre zu tun."

Der Durchschnitt des rechten Seitenventrikels läßt bereits bei Betrachtung mit freiem Auge eine Höhle erkennen, die von einer durch einzelne Windungsvorbuckelungen außen unebenen Wand umschlossen ist und läßt bemerken, daß der letzteren eine umhüllende Kappe aufliegt.

Schon *Kluge* hatte den Eindruck gewonnen, daß zwischen dem erwähnten, auch von ihm in seinen Figuren 5 und 6 dargestellten, hier mit A. S. bezeichneten blasigen Gebilde und dem besagten rechten Ventrikeldurchschnitt (r. S. V. meiner Fig. 1 und 2) eine wesentliche Verschiedenheit bestehe, denn obwohl er beide in seinen Figuren zusammen mit Hem. = Hemisphärenreste bezeichnet, so spricht er doch ausdrücklich von mikroskopischen Präparaten, die ihn belehrten, daß der bei makroskopischer Betrachtung gewonnene frühere Eindruck, als ob es sich bei dem blasigen Gebilde um die erweichten Reste der Hemisphäre handle, entgegen der verlockenden Einfachheit der Auffassung (S. 44) nicht den Tatsachen entspricht. Darüber hinaus gelangte er nicht, als er seine Untersuchungen abschloß und das Institut verließ, um in praktische Tätigkeit einzutreten.

Wenn ich jetzt hier mit Einwilligung und fördernder Unterstützung seitens des Institutsvorstandes, Herrn Prof. *Pommer*, den Gegenstand wieder aufnehme, so ergibt sich für mich als erste Aufgabe: durch eine nähere mikroskopische Untersuchung eine zutreffende Deutung jenes linksseitig gelagerten blasigen Gebildes zu gewinnen (das sowohl in den Fig. 1 und 2, als auch in Fig. 3 und 4 mit A. S. bezeichnet ist), wodurch wir unmittelbar zur Auffindung und Bezeichnung derjeni-

[2]) *Kluge*, a. a. O. S. 251 (bzw. Sonderabdruck S. 44).

gen Gegend gelangen, welche als linke Ventrikelhöhle anzusehen ist. Als eine weitere sich anschließende Aufgabe ergibt sich die Untersuchung der rechten Ventrikelhöhle.

Daran wäre die Erörterung der Frage zu schließen nach den Beziehungen, in welchen beide Hemisphären zueinander, bzw. zu jenem sie verbindenden mittleren Hirnhöhlenraum stehen, der in den Fig. 2, 2a, 4 und 5 dargestellt ist; weiters die Untersuchung dieses mittleren Hirnhöhlenraumes selbst, sowie der anstoßenden Teile des dritten Ventrikels und insbesondere die Schilderung des Fornix, dessen Durchschnitt schon die Fig. 5 in Dr. *Kluges* Arbeit zeigt und von dem meine Fig. 2, 4, 5 und 6 eine nähere Vorstellung geben. Bei der Besprechung dieser letzteren Punkte werden dann auch die Verhältnisse zu streifen sein, in welchen Balken und Fornix zueinander stehen.

*

Allen diesen Erörterungen muß jedoch vorausgeschickt werden eine Darlegung der Befunde, welche die Hirnhäute, bzw. die von ihnen umschlossenen Räume darbieten, wobei ich das schon in *Kluges* Arbeit in dieser Beziehung Ermittelte zur Grundlage nehme.

Wie schon die Fig. 2 und 3 *Kluges*, besonders deutlich aber seine Durchschnitte 5 und 6 zeigen, ist der Subduralraum des Schädels von einem Netzwerk fibrinösen Exsudates eingenommen. Dasselbe liegt zum Teil lose innerhalb jener serösen, klaren, gelbbräunlich gefärbten Flüssigkeit, die sich bei der Sektion als Inhalt des Schädelraumes vorfand, zum Teil scheint es der Dura angeheftet und zwischen dieser und den Hirnresten ausgespannt. Es liegt aber dieses Exsudat zumeist nicht direkt der Dura, bzw. den Hemisphärenresten an, sondern läßt zwischen sich und Dura, bzw. den Hirnresten eine aus neugebildetem Bindegewebe bestehende Membran erkennen. Letztere, in *Kluges* Arbeit als arachnitische Neubildungsmembran bezeichnet, ist bei ihm in Fig. A, B, B^1 und D in ihrem Verhältnis zur basalen Dura dargestellt und es ist dort bereits[3]) gezeigt, daß zwischen den Faserzügen der Neubildungsmembran mit Leukozyten vollgepfropfte Gefäße und hämorrhagische Herde liegen, daß eine an Pigmentzellen und an freiem Blutpigment reiche Schichte hämorrhagischen Ursprungs sich zwischen die bereits fertig organisierte Membran und eine obenzu folgende frische, fibrinöse, sehr zellreiche und auch hämorrhagische Exsudatschichte einschiebt.

Wir gewinnen aus diesen Bildern und Erörterungen der Arbeit *Kluges* die Erkenntnis, daß eine andauernde Ablagerung,

[3]) *Kluge* a. a. O. S. 229 (bzw. S. 22).

bzw. bindegewebige Substituierung eines arachnitischen Exsudates vor sich ging und daß dieses einerseits die Dura, anderseits die von letzterer unter Anhäufung von Flüssigkeit abgehobenen Hirnreste überkleidet.

Im Gegensatz zu diesen in die Augen springenden ausgedehnten und hochgradigen arachnitischen Exsudat- und Membranbildungen haben sich bei *Kluges* Untersuchungen innerhalb der Pia selbst erst bei mikroskopischer Untersuchung auffällige Veränderungen wahrnehmen lassen. Es seien in dieser Beziehung erwähnt: Hyperämie und Hämorrhagie (S. 26), Verdichtung und kleinzellige Infiltration des Piagewebes (S. 27), Endothel- und Perithelwucherungen an den kleinen Gefäßen, neben Leukozytenanhäufungen in ihrem Lumen und kleinzelliger Wandinfiltration (S. 29), Verdichtung und Verwachsung der Adventitiaschichten der Gefäße der Pia (S. 33), Anheftung des Piagewebes mit bindegewebigen Zacken an die Hirnsubstanz (S. 27), indem es auch örtlich, in Mykrogyriebezirken, in die Netzbildung des interstitiellen Enkephalitisgebietes übergeht (S. 32) und sogar die Entwicklung einer dichten bindegewebigen legtomeningitischen Membran (in der Tiefe der Fissura chorioidea des rechten Unterhornes [S. 32]).

Soweit folge ich den auf die Hirnhäute sich beziehenden Mitteilungen in der Arbeit *Kluges*; ich wende mich nun zu den einschlägigen Befunden der Präparate des von mir untersuchten Gebietes, insofern dieselben nicht ohnehin schon aus den Fig. 5 und 6 *Kluges* ersichtlich sind.

Die letztgenannten Abbildungen in *Kluges* Arbeit und auch die Uebersichtsbilder, Fig. 1 und 2, dieser Mitteilung vermögen den Eindruck zu machen, als ob das blasige Gebilde A. S. lediglich von der arachnitischen Neubildungsmembran gebildet wäre, und als ob anderseits aus letzterer auch der Ueberzug des mit r. S. V. bezeichneten Gebildes bestünde.

Tatsächlich reicht aber die arachnitische Neubildungsmembran nur beiläufig bis zum obersten Höhenpunkt der lateralen Wand des rechten Hemisphärenkörpers und anderseits im lateralen Gebiete der birnförmigen Ausbauchung des blasigen Gebildes A. S. an gewissen Schnitten bis zu einem oberen, an anderen bis zu einem unteren Punkte der lateralen Abdachung der Kuppe dieses blasigen Gebildes. Schon bei Anwendung der gewöhnlichen Hämatoxylin-Eosinfärbung läßt sich erkennen, daß an Stelle des parallel faserigen, von Pigmenten eingenommenen

und mit Exsudat bedeckten Gewebes der arachnitischen Neubildungsmembran an den zuletzt genannten Punkten ein durch Mangel an Bindegewebsfaserung, durch seine gliaartige, spongiöse Substanz und durch Reichtum an Zellen ausgezeichnetes Gewebe tritt. Noch deutlicher machen den Unterschied nach *van Gieson* gefärbte Präparate, die erkennen lassen (siehe Fig. 3 und 4), daß die Rotfärbung der arachnitischen bindegewebigen Neubildungsmembran an diesen Punkten aufhört und die hier an ihre Stelle tretende Membran bis auf eine zarte gefäßreiche Piaschichte das intensive Gelb, bzw. (an dickeren Schnitten) Gelbbraun einer nach *van Gieson* behandelten Hirnsubstanz darbietet.*)

Wie sich bei weiterer Verfolgung der betreffenden Bilder, Fig. 3 und 4, sofort erkennen läßt, hat also die arachnitische Neubildungsmembran ihre Kontinuität verloren und sich dafür mit den auseinandergewichenen Wandteilen der linken Hemisphärenblase in Verbindung gesetzt, indem sie offenbar samt der linken Hemisphärenblase platzte, worauf es zur Anwachsung der Rißränder letzterer an die Rißränder der arachnitischen Neubildungsmembran kam.

*

Ehe ich mich nun mit einer Besprechung der Verhältnisse beschäftige, die zu dieser Annahme Veranlassung geben, soll hier noch einiges über die Beziehungen der arachnitischen

*) Die *van Gieson'sche* Färbungsmethode wurde ebensowohl zur Aufklärung über die eben erwähnten Gebiete, als auch im besonderen beim Studium der interstitiell enkephalitischen und hämorrhagischen Vernarbungsbezirke der untersuchten Präparate mit großem Nutzen in Anwendung gezogen, so daß sich also die Vorteile, die *Eduard Müllers* Untersuchungen aus dieser Methode unter der Aegide *C. Weigerts* gewannen (vgl. Ueber die Beteiligung der Neuroglia an der Narbenbildung im Gehirn, Deutsche Zeitschrift für Nervenheilkunde, XXIII. Bd., Jahrg. 1903, S. 305), bei vorliegender Untersuchung nicht minder bewährten als bei Gelegenheit der neuen Experimente *Borsts* (zur Frage nach der Regenerationsfähigkeit des Gehirns, Zieglers Beiträge, XXXVI. Bd., Jahrg. 1904, S. 31) und in den kürzlich (1906) von *Saltykow* (Archiv für Psychiatrie, XLI. Bd., S. 1053 ff.) veröffentlichten Untersuchungen über Heilungsvorgänge an Erweichungen, Lichtungsbezirken und Cysten des Gehirns.

Nur in einer Hinsicht ist, wie sich im Verlaufe der Darlegungen dieser Mitteilung ergeben wird, eine Einschränkung bei Beurteilung der nach *van Gieson* gefärbten Präparate geboten, indem gelegentlich auch fibrinöses Exsudatnetzwerk und Zerfallsprodukte von Blutbestandteilen in nach *van Gieson* hergestellten Präparaten ein mehr minder ins Rot schlagendes Violett zeigen können.

Neubildungsmembran zur Dura und über die Frage berichtet werden, ob und inwieweit Reste eines Sichelfortsatzes der Dura vorhanden sind.

Wie Fig. 1 und 1a zeigen, gibt es im Gebiete einer Schnittebene, die hinter dem Durchschnitt der *Kluge*schen Fig. 6, beziehungsweise in der Gegend seiner Linien E und F liegt, Stellen, die in Gestalt eines zapfenförmigen Fortsatzes einen Rest des Sichelfortsatzes erkennen lassen. An den Schnitten, die *Kluge* von dem Konvexitätsgebiete anfertigte, fand sich derartiges nicht; erst bei serienweiser Aufarbeitung der von *Kluge* hinterlassenen, in Celloidin eingebetteten Blockreste ergaben sich die in Fig. 1 und 1a dargestellten Bilder, und es sind in betreff dieser dabei noch mehrere Verschiedenheiten zu verzeichnen.

Einmal bestehen solche Verschiedenheiten hinsichtlich der Länge des zapfenförmigen Durchschnittes des Sichelfortsatzes, der teils 2 mm, teils kaum 1 mm lang ist. Unter allen Umständen aber findet er sich zur linken Seite von der schmalen, zusammengefallenen Durchschnittsspalte eines wohl dem Sinus falciformis entsprechenden Blutgefäßes, das in der Tiefe der medialen Duraverdickung sich findet und im Photogramm Fig. 1 als eine weiße Linie erkennbar ist.

Weitere Verschiedenheiten bestehen hinsichtlich der Verbindung dieses rudimentären Sichelfortsatzes mit der arachnitischen Neubildungsmembran, indem letztere teils unter Auflösung in einen lockeren Faserzug, teils in ihrer ganzen Stärke einen nach links konvexen Bogen bildet, bis an den Zapfen heranreicht und sich an ihm festsetzt, ohne jedoch in das Zapfengewebe überzugehen.

Die Unterscheidung zwischen dem duraartigen Gewebe des rudimentären Sichelfortsatzes und der arachnitischen Neubildungsmembran ist dadurch gesichert, daß nur der erstere die glatten Lagen des Bindegewebes der Dura darbietet, und daß diese in bogenförmigem Verlauf und unter Einbiegung aus den untersten Bündeln der Dura zu dem zapfenförmigen Fortsatz sich direkt ausgestalten.

In anderen Schnitten wechselt das Bild in der Weise, daß die bogige, dabei sichtlich gelockerte Fortsetzung der arachnitischen Neubildungsmembran nicht auf den Zapfen des rudimentären Sichelfortsatzes loszieht, sondern, weiter nach links ausbiegend, sich gegen eine Verdickungsstelle der Dura erstreckt, die beiläufig 4 mm von der verdickten Umrahmung des Sinus falciformis entfernt, in Form eines Höckers die Durainnenfläche überragt und eine örtliche Anschwellung der der Dura parietal anliegenden arachnitischen Neubildungsmembran bildet. Innerhalb dieser bogigen Fortsetzung der (perizerebralen) linksseitigen arachnitischen Neubildungsmembran, u. zw. in der Nähe des geschilderten Höckers der parietalen Neubildungsmembran, finden sich

stellenweise dickere, rundliche insuläre Durchschnitte von in stärkerer Ausbildung erhalten gebliebenen Zügen dieser Membran (siehe Fig. 1).

Es drängt sich nach alledem die Annahme auf, daß die ursprünglich mit der subduralen arachnitischen Membran zusammenhängende perizerebrale Neubildungsmembran bei der Anhäufung von Exsudatflüssigkeit zwischen den beiden Arachnoideablättern immer mehr verdünnt wurde, bis nur mehr der in Fig. 1 getroffene zarte Zug übrigblieb, in dem noch inselförmige Verdickungsstellen erhalten sind.

Außerdem belegen die früher geschilderten Stellen, daß die perizerebrale arachnitische Neubildungsmembran auch mit dem entweder von vornherein in geringem Maße entwickelten oder bis auf die zapfenförmigen örtlichen Reste geschwundenen Sichelfortsatz in Verbindung stand.

Es ist wohl anzunehmen, daß zur Lösung dieses Zusammenhanges und zum Schwunde des ursprünglich angelegten Sichelfortsatzes die sich immer steigernde Flüssigkeitsansammlung und die dadurch bedingte mächtige Erweiterung des subduralen Interarachnoidealraumes Veranlassung gaben.

*

Nach diesen Erörterungen über die Hirnhäute gehe ich zur Besprechung des linksseitigen blasenähnlichen Gebildes über, welches nach dem bereits Erörterten und nach dem Eindrucke, den die Fig. 3 und 4 in dieser Beziehung unmittelbar erregen, als ein, von der zerebralen arachnitischen Neubildungsmembran und der Piamembran der linksseitigen Hemisphärenblase eingeschlossener Sack, also kurz gefaßt, als ein Arachnoideasack (A. S.) aufzufassen ist. Als solcher ist er gekennzeichnet, indem sein Raum, bzw. der noch zu besprechende netzige Inhalt desselben im Bereiche der (bei Färbung nach *van Gieson* in Fig. 3 und 4 gelb, bzw. gelbbraun erscheinenden) lateralen Wandstrecke der geplatzten linken Hemisphärenblase, von einer typischen Piamembran umgrenzt ist. Eine gefäßreiche und in regelmäßigen Abständen Gefäßdurchschnitte zeigende, zarte, bindegewebige, in *van Gieson*-Präparaten rot gefärbte Piamembran trennt den besagten Raum und dessen Inhalt von der übrigen außenzu anliegenden, aus gliaartigem, spongiösem Gewebe bestehenden Wandlage, die — wie gesagt — in den *van Gieson*-Präparaten gelb, bzw. gelbbraun gefärbt ist. Zur Kennzeichnung des Arachnoideasackes ist auch noch besonders hervorzuheben, daß der Hohlraum von einem Netzwerk Kapillaren

führender, zellig infiltrierter Bindegewebsmaschen erfüllt ist, die in die arachnitische Neubildungsmembran übergehen.

Die linksseitige (laterale) Anwachsungsstelle der arachnitischen Neubildungsmembran, welche, wie die Abbildungen 3 und 4 deutlich zeigen, teils (in Fig. 3) hoch, teils (in Fig. 4) tiefer liegt, bietet auch noch in anderer Beziehung Verschiedenheiten dar.

In Gebieten, die der Fig. 3 entsprechen, wendet sich, wie schon erwähnt wurde, die Hirnblasenwand in der Weise in einem Bogen lateralwärts, daß sie die mediale Fläche der arachnitischen Neubildungsmembran trifft und daß daher diese die Anwachsungsstelle trägt. In Gebieten der Fig. 4 steigert sich die Umstülpung der Hirnblasenwand so sehr, daß sie die arachnitische Membran von außen her umgreift und an die laterale Fläche derselben sich ansetzt, während die arachnitische Membran medialwärts gewendet mit einem im Durchschnitt zapfenähnlichen Randstreifen in den Arachnoideasack hineinragt.

Geringere Verschiedenheiten bestehen bezüglich der Anwachsungsstelle, welche die Spitze der Kappe des rechten Seitenventrikels einnimmt.

Die arachnitische Neubildungsmembran bildet in den Schnitten, die der Fig. 3 entsprechen, über dem hier ziemlich scharf spitzdreieckig gestalteten Durchschnitt der rechten Hemisphärenwandung an sich eine dicke Kuppe, an welche sich schräg und sie etwas überlagernd der mediale Rißrand der linken Hemisphärenblase samt seiner Pia in der Weise ansetzt, daß die Innenfläche nach oben und außen gewendet erscheint.

In den Schnitten, die der Fig. 4 entsprechen, reicht die arachnitische Neubildungsmembran nur gerade bis zur Höhe der stumpf gestalteten, eingefurchten Kuppenwand der rechten Ventrikelhöhle. Auch über diesen Rißrand legt sich der hier besonders dünne Rißrand der medialen Wand der linken Hemisphärenblase hinüber, unter Vereinigung der Pia mit der arachnitischen Membran.

*

Eine gewisse, nicht unauffällige Verschiedenheit besteht, worauf hier noch nachträglich aufmerksam gemacht werden soll, hinsichtlich der Dicke des längeren linksseitigen Stückes der arachnitischen Neubildungsmembran und des kürzeren, rechtsseitigen, u. zw. tritt dieser Unterschied besonders an Schnitten im Gebiete der Fig. 3 hervor. Ihre Dickenentwicklung ist besonders in jenen Schnitten eine beträchtliche, in welchen sie sich mit dem rudimentären Fortsatz des Processus falciformis, bzw. mit dem lateralen Verdickungshöcker der Dura in Verbin-

dung zeigt; hier ist sie fast ½ cm dick, während der kürzere rechtseitige Anteil kaum 1 bis 2 mm Dicke mißt.

*

Die noch weiter zu bietende Erörterung der Wand des Arachnoideasackes, bzw. der linken Hemisphärenhöhle, hat sich vor allem mit der Frage zu beschäftigen, ob an der bei ihrem Platzen umgewendeten, inneren Fläche der linken Hemisphärenhöhle das Epithel der einstigen Ventrikelhöhle noch erhalten ist.

Ich konnte bei der Suche nach diesem nur in einem ganz beschränkten Gebiete (von dem die Fig. 10 der Tafel V eine Vorstellung gibt) nebeneinander gelagerte, kubische Zellen finden, die sich möglicherweise als Reste des Epithels deuten lassen. Davon abgesehen, ist die ganze Ventrikelinnenfläche, sowohl im Umstülpungsgebiet, als in dem noch später zu besprechenden Gebiete ihrer Eröffnungsspalte, des Epithels völlig beraubt und in mehr oder minder tief eingreifendem Maße hämorrhagisch und entzündlich verändert.

In den Fig. 3 und 4 ist durch intensivere Braunfärbung der betreffenden Gebiete angedeutet, daß hier Anhäufungen, beziehungsweise Schichten geronnenen Blutes der Ventrikelfläche teils frei aufgelagert, teils in den umgestülpten ependymalen, bzw. subependymalen Wandteilen eingelagert sind. Solche Infiltrate zeigen sich zum Teil in einer fast die Hälfte der Wanddicke einnehmenden Mächtigkeit, so besonders an der lateralen Abdachung der Kuppe des Arachnoideasackes ausgebildet und dabei vielfach schichtenweise angeordnet, wie dies auch die Fig. 4 gut wiedergibt. In ebensolcher schichtenweisen Einlagerung finden sich auch Pigmentanhäufungen, also Reste alter Blutungen, vor. Daneben wird ferner durch aufgelagerte Schichten von Leukozyten, die besonders an den Wandstrecken des Eröffnungsgebietes der linken Ventrikelhöhle anzutreffen (und ebenfalls in Fig. 4 angedeutet) sind, die Anteilnahme exsudativer Vorgänge an den Veränderungen im Bereiche dieser Höhle bekundet.

Jener Wandteil des Arachnoideasackes, welcher, wie gezeigt, aus der lateralen Wand der linken geplatzten Hemisphärenblase hervorgegangen ist und in dem in Fig. 3 dargestellten Schnittgebiet in einer bis über 3 mm dicken Ventrikelwand wurzelt, ist nach oben zu von diesem Wurzelgebiet, beziehungsweise in den Schnitten der Fig. 4 überhaupt in ganzer

Ausdehnung nur 1 mm und sogar nur Bruchteile eines Millimeters dick.

Stellenweise zeigt sich im besonderen das untere Gebiet dieser lateralen Wand der linken Ventrikelblase, in Schnitten von Art der Fig. 4, sowie auch 2a und 5, u. zw. namentlich im Bereiche größerer, sie einkerbender Arterien ihrer Piabekleidung in hohem Maße, ja bis auf den dritten Teil eines Millimeters verdünnt, wobei — wie gleich hier angeführt sei — die vielfach mikrogyrisch veränderten Wandreste unter lockernder zelliger Infiltration und parenchymatöser Veränderung einer Durchlöcherung verfallen, von welcher insbesondere Fig. 2a eine Vorstellung gibt.

Wenn nun die Besprechung der linken Hemisphäre weiter fortgesetzt werden soll, so ist zunächst darauf hinzuweisen, daß die bisher als Kappe der rechten Ventrikelwand bezeichnete Bedeckungsschichte zu dem rechten Ventrikel nur insoweit gehört, als sie aus der arachnitischen Neubildungsmembran besteht. Der mediale Schenkel dieser Kappe ist hingegen der mediale Wandteil der linkseitigen Hemisphärenblase.

Ohne weiteres ersichtlich ist auch, daß die an ihn angrenzende Spalte, die zwischen ihm und dem lateralen, nach außen umgestülpten Wandgebiet besteht und von der bereits vorhin bei Besprechung des Wandbelages die Rede war, den Rest der linken Ventrikelhöhle darstellt. Da diese Spalte unter Umstülpung des linken Wandungsgebietes in den mit Exsudatnetzwerk und Blut nebst seröser Flüssigkeit erfüllten Subduralraum ausmündet, so stellt dieselbe demnach eine porenkephalische Eröffnungsstelle der linken Hemisphäre dar, die augenscheinlich, wie die beschriebenen Anwachsungen ihrer umgestülpten Rißränder und die Ausbildung des Arachnoideasackes annehmen lassen, seit längerer Zeit besteht, als z. B. jene in der Arbeit *Kluges* (S. 32f., bzw. Fig. D und D^2) erörterte, bzw. dargestellte porenkephalische Lücke des rechten Unterhornes.

*

An den Schnitten, welche der Fig. 3 entsprechen, ist unter der porenkephalischen Spalte noch ein tieferer Teil der linken Ventrikelhöhle erkennbar, der gegen sie durch eine fast ½ cm lange Verwachsungsstrecke der beiden einander knapp genäherten Wände des linken Ventrikels abgeschlossen ist.

Dieser in Figur 1 und 3 in seiner Dreieckform dargestellte, abgeschlossene tiefe Teil der linken Ventrikelhöhle zeigt sich an seiner Innenfläche in einem beschränkten, unteren Gebiete mit gut erhaltenem, zylindrischem Epithel bekleidet; im übrigen aber trägt sie nur, mehr minder in Blut eingeschlossen und auch von hyalinen Schollen umgeben, gequollene, kugelige Zellen, die entweder veränderte Epithelien oder durch hämorrhagisch-entzündliche, hydrokephalische Veränderungen gelockerte und geschwollene Gliazellen darstellen und, zumeist in Klumpen zusammengebacken, der Ventrikelinnenfläche aufliegen.

Ebensolche füllen auch den obersten spitzen Winkelraum dieses Teiles des linken Ventrikels aus, in dessen Wand sich dabei außer Blutpigment auch frische, hämorrhagische Einlagerungen finden. Bluteinlagerungen nehmen vielfach auch das anstoßende Verwachsungsgebiet selbst ein, das außerdem innerhalb seines streckenweise hyalinisierten, zumeist aber faserig streifigen und von Zellinfiltraten eingenommenen Gewebes teils zusammengefallene, teils mit hyalinisiertem Blute erfüllte Kapillaren enthält, an denen auch Endo- und Perithelanhäufungen und kleinzellige Infiltration ihrer örtlich verdickten Wandungen auffallen. Auch Pigmentanhäufungen und Kalkablagerungen sind stellenweise in dem Verwachsungsgebiet der linken Ventrikelhöhle nachweisbar und in einzelnen Schnitten auch kurze Reihen kubischer Zellen, welche, wenn sie nicht perithelialer Herkunft sind, eingeschlossene Reste der einstigen epithelialen Ependymbekleidung darstellen dürften.

Im Gebiete der Schnitte der Fig. 4 ist nicht, wie in den besprochenen der Fig. 3, bzw. 1, ein abgeschlossener, tiefer Restteil der linken Ventrikelhöhle zu sehen. Hier, unter der tiefsten Einsenkung des porenkephalischen Spaltgebietes des linken Ventrikels findet sich eine mehr oder minder bindegewebig vernarbte Hirnsubstanzpartie, in welcher die Fig. 4 die laterale Wand des linken Ventrikels mit dessen medialer und zugleich mit der medialen Wand des rechten Ventrikels vereinigt zeigt.

Unter diesem Vereinigungsgebiet liegt aber ein Hirnhöhlenraum, dem der Fornix und die Kuppen der Sehhügel zur Basis dienen und der in Form zweier, nahe aneinander gerückter Gruppen von Gefäß- und Zottendurchschnitten die beiden Plexus chorioidei laterales enthält (vgl. Fig. 2, 2a und 5).

Von diesem mittleren Hirnhöhlenraum selbst, von dessen Inhalt und Begrenzung, im besonderen auch von seinem Dache, in das sich unter allen Verhältnissen — wie in Fig. 4 auch in den Schnitten der Fig. 2a und 5 — die beschriebenen unteren Teile der lateralen Wand des linken Ventrikels hinauf verfolgen lassen, wird erst später, unter Erörterung der auf den Balken sich beziehenden Fragen, ausführlicher zu sprechen sein.

Ehe ich damit die Untersuchung der linken Ventrikelhöhle, bzw. ihrer Wandstrecken verlasse, ist noch des Umstandes zu gedenken, daß nur in den (im Fornixgebiet durchgelegten) Schnitten von der Art der Fig. 4 die zuletzt erwähnte vereinigende Hirnsubstanzpartie als Dach des bezeichneten mittleren Hirnhöhlenraumes eine direkte Verbindung mit der medialen Wand der rechten Ventrikelhöhle darstellt, daß aber entgegen in den Schnitten von der Art der Fig. 3, welche hinter dem Fornix durchgelegt sind, kein derartiges Dachgebiet den Zusammenhang zwischen den Wandungen der beiden Ventrikel vermittelt, sondern hier, wie Fig. 3 zeigt, ein einheitlicher, bindegewebiger Streifen, entstanden aus der Verwachsung der Piablätter der einander berührenden medialen Wandungen der beiden Ventrikel diese miteinander in Verbindung bringt.

Man sieht an dieser Verwachsungsstelle die nur spärliche Gefäße führende Pia zu einer starken, bindegewebigen Platte verdickt. In den benachbarten Rindengebieten der beiden medialen Ventrikelwände finden sich Veränderungen vor, die ganz der, schon in *Kluges* Arbeit an mehreren Stellen seines Untersuchungsgebietes beschriebenen, parenchymatösen Enkephalitis entsprechen.

Basalwärts von dieser Verwachsung lassen sich die Piablätter der beiden medialen Ventrikelwandungen wieder voneinander unterscheiden und sondern, wie Fig. 3 ganz deutlich zeigt. Und ebenso kann man auch nach oben von der Piaverwachsungsstelle beide mehr minder verdickte Piablätter nahe aneinander gelegt, aber unverwachsen (vgl. Fig. 3) hinauf verfolgen, indem sie, u. zw. in völliger Uebereinstimmung mit ihrem Verhalten im entsprechenden Gebiet der Schnitte von der Art der Fig. 4, in die äußere Bekleidung der Wand der rechten Ventrikelhöhle, bzw. in die Bekleidung des medialen Wandstückes der linken Hirnblase sich fortsetzen. Die besagte Piabekleidung reicht bis zu der knospenartigen Verdickung der arachnitischen Neubildungsmembran, welche die Spitze der Kappe des rechten Ventrikels bildet (siehe Fig. 3 und 4).

*

Einer weiteren Besprechung bedarf auch noch der Unterschied, welcher in der vorliegenden Fig. 3 hinsichtlich der Begrenzung der linken und rechten Ventrikelhöhle basalwärts besteht. Dieser Unterschied wird unschwer begreiflich, wenn man die Fig. 3 der Arbeit *Kluges* in Betracht zieht.

In dieser Fig. 3 der Arbeit *Kluges* zeigt sich durch den horizontalen Sektionsschnitt die verhältnismäßig weite und tief herabgreifende

Bucht des rechten Hinterhornes der ganzen Länge nach eröffnet; linkerseits aber wird durch ihn nur ein hinterer schmaler, seichter, spaltenähnlicher Teil des Hinterhornes eröffnet, den die allseits ziemlich mächtig entwickelte, in Windungen gegliederte, breite Hirnsubstanzwand umgibt. Ein Schnitt, der in der Gegend zwischen den Linien E und F *Kluges*, näher an E durch beide Hinterhauptlappen (siehe Fig. 3 *Kluges*) frontal durchgelegt wird, muß linkerseits die das Hinterhorn nach vorne zu abschließenden kompakten Hirnsubstanzteile treffen, rechterseits dagegen die vorderen Gebiete des weiten, klaffenden Hinterhornes durchqueren. Denn die rechte Ventrikelhöhle bildet ja, wie gesagt, in dem Gebiete des Hinterhauptlappens eine weite Ausbuchtung, welche von relativ dünner Hirnsubstanzwand umgeben ist, während in den viel massigeren kompakten, linken Hinterhauptlappen nur der erwähnte schmale, spaltenförmige Ventrikelteil als Hinterhorn von vorne oben nach hinten unten eingesenkt ist.

Ebenderselbe Unterschied muß natürlich auch an jenen Schnitten sich bemerkbar machen, die in dieser Gegend durch die Hirnreste der Hemisphärenkonvexität durchgelegt werden. Von Schnitten dieser Art sehen wir in der Fig. 3 vorliegender Arbeit einen Vertreter.

Es ist daher begreiflich, daß der Abschluß der im Durchschnitte dreieckig erscheinenden linken Ventrikelhöhle nach unten von der kompakten Hirnsubstanz des linken Hinterhauptlappens gebildet ist, aus der der Grund des Hinterhornes besteht; nur fehlt davon in diesem Schnitte das unter dem horizontalen Sektionsdurchschnitt an der Schädelbasis liegende übrige basale Gebiet des Hinterhauptlappens und es erscheint daher in dem Bilde der vorliegenden Fig. 3 die Abgrenzung des Grundgebietes dieser Ventrikelhöhle durch eine künstliche Absetzungslinie gegeben.

Der rechte Seitenventrikel entbehrt, wie nach dem Erörterten begreiflich erscheint, eines solchen abschließenden Grundgebietes im Bereiche der Schnitte von Art der Fig. 3 und es zeigt daher die Fig. 3 die dem Sektionsdurchschnitte entsprechenden Absetzungslinien seiner beiden Wände, die infolge einer leichten Senkung des rechten Ventrikelgebietes die Absetzungslinie des linken Ventrikels nach unten überragen.

Zur Erklärung der letzterwähnten Verschiebung läßt sich jedenfalls auch der Umstand heranziehen, daß die Kappe des rechten Ventrikels nicht so wie der birnförmige Arachnoideasack durch die bereits geschilderte Festsetzung seiner arachnitischen Neubildungsmembran an die Dura befestigt ist.

Ehe ich die Erörterung des linken Ventrikelgebietes verlasse, ist auch noch zu erwähnen, daß keineswegs in der Mehrzahl der hinter dem Fornix durchgelegten Schnitte die mediale Be-

grenzungswand des unteren abgeschlossenen Teiles der linken Ventrikelhöhle jene Kompaktheit darbietet, welche sie in den Fig. 3, bzw. 1 zeigt.

Im Gegenteil: die meisten Schnitte dieser Gegend lassen innerhalb des besagten Gebietes der medialen Wand des linken Ventrikels eine mit Pia ausgekleidete und mit pialem Gewebe erfüllte Spalte bemerken, welche augenscheinlich die durch den Schnitt abgekappte Einsenkungsbucht einer tief eingreifenden Furche darstellt. Nach der Oertlichkeit dieser im Bereiche des Hinterhornes aufgenommenen Befunde dürfte dabei wohl kaum an eine andere Furche als an den Sulcus parieto-occipitalis gedacht werden können.

*

Wenn ich jetzt zur nächsten Aufgabe, zur Besprechung des rechten Ventrikels, übergehe, so kann ich mich hiebei insoferne kürzer fassen, als bereits im vorausgehenden auf das Verhalten seiner Hirnhäute und auch auf seine Beziehung zum linken Hemisphärenanteil hingewiesen wurde. Es ist nur hauptsächlich noch der beträchtliche Unterschied hervorzuheben, der auch bezüglich dieses rechten Hemisphärengebietes in der Schnittgegend der Fig. 3 (also hinter dem Fornix) und in der Schnittgegend der Fig. 4 (d. i. im Bereiche des Fornix und der Sehhügel) besteht. Die Schnitte, welche hinter dem Fornix, also durch den rechten Hinterhauptlappen, durchgelegt sind, zeigen (vgl. Fig. 3) im allgemeinen nur lateralwärts reichliche, aber seichte Furchen, bzw. wenig vorragende Windungslinien. Die mediale Begrenzungslinie der rechten Hemisphäre ist, außer einer sehr tief einschneidenden, spitzdreieckigen Furche, welche wohl in Analogie mit den früher besprochenen Befunden der medialen Wand des linken Ventrikels den Durchschnitt des Sulcus parieto-occipitalis darstellt, ziemlich frei von Furchen und Windungen und zeigt nur leicht welligen unebenen Verlauf.

In den Schnitten aus dem Bereiche des Fornix und der ihm seitlich benachbarten Sehhügelkuppen (Fig. 4) ist aber die mediale Begrenzungslinie der rechten Hemisphäre von sehr stark vortretenden Windungen, bzw. Furchen gebildet, dagegen die laterale Begrenzungsfläche etwas flacher gebaut.

Ein weiterer Unterschied liegt darin, daß an den Schnitten hinter dem Fornix, wie schon beschrieben wurde, die arachnitische Neubildungsmembran innig als Kappe über die spitze

obere Konvexität des rechten Hemisphärenkörpers hinübergelagert ist, von der Pia-, bzw. der Hirnsubstanz nur durch straffe Bindegewebsbündel geschieden, die zahlreiche Pigment führende Zellen enthalten; die Fig. 3 gibt davon durch intensive Braunfärbung in diesem Gebiete eine Andeutung.

In der anderen Schnittserie, deren Bild sich in Fig. 4 darbietet, bemerken wir aber, daß durch eine intermeningeale, das ist subarachnoideale Anhäufung ödematöser Flüssigkeit in einem fibrinösen Maschenwerk (neben örtlich zelliger Infiltration, frischeren Blutungen und Pigmentanhäufungen) das Rißende der arachnitischen Neubildungsmembran samt der mit ihr verwachsenen medialen Wand der linken Hemisphäre als Kappe von der pialen Oberfläche der rechten Ventrikelwand ziemlich beträchtlich abgehoben ist.

*

Der nächste Gegenstand, der uns an dem rechten Hemisphärenkörper interessiert, ist die Frage, ob und wie weit noch seine natürliche Auskleidung mit Epithel nachweisbar ist und welches Verhalten sein Inhalt und seine Wand und überhaupt die Hirnsubstanz des rechten Hemisphärenkörpers darbieten.

In ersterer Beziehung muß ich zunächst anführen, daß ich nirgends erhalten gebliebenes Epithel im Bereiche dieser Ventrikelhöhle finden konnte. Wenn überhaupt, so würde eine Ausnahme davon nur eine Stelle jener den Schnitten der Fig. 4 eigentümlichen buckeligen Vorragung der medialen Wand bilden, welche die Merkmale einer eben beginnenden, aber zum Teil auch schon einer ziemlich weit gediehenen nekrotischen Erweichung, bzw. parenchymatös enkephalitischen Veränderung darbietet.

Eine nähere Untersuchung dieses Gebietes zeigt, daß es vielfach unter mehr minder ausgeprägtem Mangel an Kernfärbung und unter Bildung von Substanzfeldern und körnigen und scholligen Detritusmassen, sowie unter Einlagerung von fibrinösen, zum Teil stark ödematös durchtränkten Exsudatnetzen, wesentlich aber unter Ausbildung von mehr minder ausgedehnten Blutanhäufungen auseinanderweicht. Zwischen seinen Erweichungsmassen finden sich teils in Anhäufungen, teils auch mehr vereinzelt runde, gequollene, gliöse Zeilen und anderseits auch durch ihr dunkel gefärbtes Chromatin gekennzeichnete, mehr minder zerfallene Leukozyten.

Bei alledem ist aber dieses Erweichungsgebiet doch in mehr minder ausgedehntem Maße (vgl. Fig. 4) durch seine zum Teil noch anhaftende Ependymmembran zusammengehalten und gegen die Ventrikelhöhle hin abgegrenzt. Die besagte Ependymmembran nun — deren

zart faseriges Gewebe wohl deshalb, weil es von zerfallenden Blutkörperchen und netzigen Fibrineinlagerungen eingenommen erscheint, besonders in einzelnen der nach *Gieson* gefärbten Präparate, so zum Beispiel auch in Fig. 4, eine mehr minder ins Rot schlagende Violettfärbung darbietet*) — trägt auf ihren untenzu frei auslaufenden Strecken einen unregelmäßigen Belag von aneinandergereihten und -gehäuften, rundlichen, gequollenen, kernhältigen Zellen. Ueber der Annahme, daß letztere vielleicht als Reste von Hirnhöhlenepithel aufgefaßt werden könnten, darf jedenfalls nicht die Frage unberücksichtigt bleiben, ob es sich hiebei nicht um aus dem Erweichungsgebiet frei gewordene, auf die Ependymoberfläche verlagerte, gequollene, gliöse Zellen handelt.

Die Annahme, daß die erörterten Zellenbeläge, die das besprochene Veränderungsgebiet trägt, nicht abgeänderte Epithelreste, sondern eher die Produkte parenchymatös-enkephalitischer Wucherungen und Schwellungen von Gliazellen darstellen, gewinnt jedenfalls dadurch an Wahrscheinlichkeit, daß solche Zellenauflagerungen an denjenigen Bezirken der Innenfläche der rechten Ventrikelhöhle fehlen, welche keine derartigen tiefgreifenden Veränderungen enkephalitischer Erweichung darbieten.

Die von ziemlich gut erhaltenem, glattem, ependymalem Gliagewebe umsäumten Kuppengebiete der rechten Ventrikelhöhle in Schnitten von der Art der Fig. 4 zeigen wesentlich nur hämorrhagische Einlagerungen in ihren innenzu angrenzenden Wandschichten und lassen in den sie mehr minder belegenden Blutschichten keine Reste von Epithelien erkennen.

In besonders starker Ausbildung finden sich ferner hämorrhagische Beläge auf der Innenfläche der rechten Ventrikelhöhle in den Schnitten von der Art der Fig. 3. Die hämorrhagisch durchsetzte Hirnsubstanz begrenzt dabei diese Höhlengebiete unter Bildung von zahlreichen unregelmäßigen höckerigen Vorragungen und Schwellungen, innerhalb deren noch mehr oder minder deutlich erhalten die Züge des ependymalen Fasergewebes erkennbar sind.

Es ist von Bedeutung, daß sich auch vielfach daneben die Ependymlinie im Bereiche des rechten Ventrikels in den letztgenannten Schnitten nicht mehr erhalten findet und daß das hämorrhagisch und enkephalitisch infiltrierte gelockerte und verquollene Gewebe mit seinen rauhen Unebenheiten direkt die Ventrikelhöhle begrenzt: Dadurch wird an sich schon bewiesen,

*) Ihre Wiedergabe in Fig. 4 trifft zu wenig den mehr violetten Farbenton, wie solchen z. B. die subduralen Exsudatnetze zeigen.

daß auch im Bereiche des rechten Ventrikels, u. zw. im besonderen in seinen hinteren Anteilen bereits seit längerer Zeit tiefer greifende Veränderungen hämorrhagischer entzündlicher Hydrokephalie neben jenen enkephalitischen Störungen bestanden, die, wie in den Untersuchungsobjekten Dr. *Kluges*, so auch in diesen Schnittgebieten in sehr großer Verbreitung zur Herrschaft gelangten.

Es wird auf diese letzteren bei der Besprechung der Wand des rechten Ventrikels nochmals zurückzukommen sein.

Hier sei aber vor allem darauf hingewiesen, daß auch noch anderweitige Befunde den bereits lange dauernden Bestand entzündlicher Hydrokephalie beweisen, nämlich die verschiedene Wandgebiete des rechten Ventrikels verbindenden Verwachsungen.

Eine ausgebreitete Verwachsung nimmt in einer Anzahl von Schnitten, die hinter der Fornixgegend durch den rechten Ventrikel hindurch gelegt sind, sein oberstes Kuppengebiet ein, wovon sich die Wirkung auch noch in der Nachbarschaft geltend macht, indem die Wände dieses Kuppengebietes (vgl. Fig. 1) einander sehr genähert sind und dasselbe daher örtlich eine spitze Gestalt annimmt, bzw. seine Höhle sich hier spaltenförmig verengt.

Das geschilderte Verwachsungsgebiet der Kuppengegend des rechten Ventrikels bedarf im übrigen keiner näheren Beschreibung, da es sich ähnlich jenem verhält, das vorhin bei der Untersuchung des linken Ventrikels unter dessen porenkephalischer Eröffnungsspalte gefunden und erörtert wurde.

Auch andere sehr auffällige Verwachsungen, die zu Ueberbrückungen des rechten Ventrikelraumes führten und eine Eigentümlichkeit der im Fornixgebiet durchgelegten Schnitte von der Art der Fig. 2, 2a und 4 bilden, belegen die Annahme, daß sich, gleichwie im linken auch im rechten Ventrikel — neben den zerstörenden Folgen hämorrhagischer entzündlicher Hydrokephalie, bzw. enkephalitischer Erweichung — die Wirkungen adhäsiver und produktiver Ependymitis einstellten.

Es wird auf diese Ueberbrückungen nochmals zurückzukommen sein.

Vorher ist über die Wand des rechten Ventrikels, was ihren Bau und ihre Veränderungen anlangt, in tunlichster Kürze zu berichten, wobei zugleich nachtragsweise das Verhalten der Wand des erwähnten im Durchschnitte dreieckig gestalteten

abgeschlossenen tiefen Teiles des linken Ventrikels erörtert werden mag.

Diese letzterwähnten Wandgebiete des linken Ventrikels lassen entsprechend ihrer Dickenentwicklung ebenso wie die Strecken der medialen Wand und die Kuppe des rechten Ventrikels (— und in Schnitten von der Art der Fig. 1 auch die lateralen Wandteile dieser Höhle —) die drei Schichten einer fötalen Hemisphärenwand deutlich ausgeprägt erkennen, indem auf die unter der Pia liegende, schmale, sehr zellarme Schichte (eines Stratum moleculare oder spongiosum) die verschieden mächtige, aus radiär gestellten spindelförmigen Neuroblasten aufgebaute Rinde folgt, die gegen das Innere der Hemisphäre hin in die durch geringen Zellgehalt, insbesondere aber durch den Mangel an Ordnung und gleichmäßiger Gestaltung der Zellen von ihr unterschiedene Anlage der Marksubstanz übergeht.

Die Photogramme 2a und 5 bieten eine Vorstellung von diesem Schichtungsbau und lassen auch erkennen, daß der Bau der Rindengebiete der hier besprochenen Schnitte nicht weniger wie gewisse Teile der von *Kluge* untersuchten Schnitte (vergleiche Fig. D und D^1) durch rundliche Erweichungs- und Infiltrationsherde unterbrochen ist, die aber (siehe Fig. 3a) zu längeren streifigen Herden zusammenfließend, besonders im Bereiche der ausgeprägten Gyribuckel, mit welchen die mediale Wand der rechten Ventrikelhöhle ausgestattet erscheint, in Form einer langen perienkephalitischen Zone die Rinde einnehmen können.

Bemerkenswert ist, daß derartige enkephalitische Herdveränderungen jenen verdünnten Wandgebieten des linken Ventrikels, welche im vorausgehenden bezüglich ihres Verhältnisses zum Arachnoideasack, bzw. zur Kappendecke der rechten Hemisphäre besprochen wurden, fehlen oder wenigstens innerhalb ihres zumeist mehr minder ungeordnet gebauten gliösen Gewebes nirgends auffallen.

Hingegen zeigen die schon besprochenen unteren Anteile der lateralen Wand des linken Ventrikels, in besonderem Maße aber die zumeist noch weniger verdünnten unteren lateralen Wandbezirke des rechten Ventrikels in sehr beträchtlicher diffuser Ausbreitung ausgeprägte Veränderungen von homogenisierender Erweichungsnekrose neben Infiltration mit mehr minder ebenfalls der Nekrose verfallenden Leukozyten, so daß

hier nach Grad und Art ein Befund geboten ist, der sich zu dem früher beschriebenen der buckligen Vorragung der medialen Wand des rechten Ventrikels in Parallele stellt.

Nebenbei lassen sich in diesen lateralen Wandstrecken des rechten Ventrikels, u. zw. besonders in ihrem unteren Gebiete gleichwie in den schon geschilderten entsprechend liegenden des linken Ventrikels und in dem linksseitigen Dachanteil des mittleren Hirnhöhlenraumes auch jene Bilder von interstitieller Enkephalitis finden, die schon in der Arbeit *Kluges* als Anfangsstadien von Mikrogyrie des näheren geschildert und (vergleiche z. B. Fig. C^6) dargestellt sind.

An den uns hier beschäftigenden lateralen Wandgebieten des rechten Ventrikels ist aber noch eine andere Eigentümlichkeit besonders hervorzuheben, nämlich der Umstand, daß bei Anwendung der *Friedländer*schen Hämatoxylinfärbung durch besonders intensive dunkle Bläuung ebensowohl Strecken des interstitiellen Gewebes zwischen den Neuroblasteninseln der mikrogyrischen Stellen, als auch zahlreiche mittelgroße, durchaus dabei mit Blut gefüllte Arterienzweige des bedeckenden Piagewebes als verkalkt sich kennzeichnen.

Letztere lassen an ihren starren Röhrenschräg- und Längsschnitten wahrnehmen, daß insbesondere ihre elastischen Mediafäserchen der Sitz der Verkalkung sind.

In einem beschränkten, sehr verdünnten Wandgebiet, welche Stelle Fig. 2a gut andeutet, ist durch Leukozyteninfiltrate der Umgebung von Piagefäßen und ihrer in die Ventrikelwand vordringenden Aestchen, sowie durch die damit einhergehende Lockerung des Zusammenhanges hyalinisierter Ventrikelwandbezirke der Eindruck gegeben, daß hier auch von außen her durch leptomeningitische Infiltrationen, im besonderen aber durch Ernährungsstörungen, für die wohl die Verkalkung der Piaarterien verantwortlich zu machen ist, auf eine Durchlöcherung der Ventrikelwand und auf Eröffnung der rechten Ventrikelhöhle hingearbeitet wird — unter Anschluß an die zerstörende Wirkung, welche bereits durch die enkephalitische Erweichung ausgeübt wurde, bzw. unter Anschluß an die interstitiell enkephalitischen Veränderungen, die örtlich zur Ausbildung von Mikrogyrie Veranlassung gegeben hatten.

Eine Stelle, in welcher hauptsächlich nur diese verschiedenen enkephalitischen Veränderungen in ihrer diffusen Ausbil-

dung und in ihren Folgewirkungen veranschaulicht sind, ist in Fig. 9 gezeichnet.

Diese Figur bietet dabei, abgesehen von der ziemlich diffusen Leukozyteninfiltration im mehr minder homogenisierten Gewebe und abgesehen von der Leukozytenanhäufung in den Gefäßen dieser Wandstrecke, auch von der inneren Begrenzungsschichte der Ventrikelhöhle eine Vorstellung, die statt eines Ependymes eine sehr reichlich zellig infiltrierte auseinanderweichende Substanzzone mit zum Teil auffallend großen gequollenen Gliazellen und einen daraus und aus Blutkörperchen bestehenden Belag erkennen läßt.

Außerdem finden sich in dieser Fig. 9 auch die schon angegebenen verkalkten Gefäße dargestellt, sowie ferner zahlreiche pigmenthältige Zellen (pz.), die in den unter, bzw. einwärts von den Mikrogyrie-Inseln folgenden Wandgebieten anzutreffen sind.

Es ist hier zu erwähnen, daß beiläufig in ebensolcher oder in entsprechender Lage in tieferen Schichten der Rinde in vielen, ja in den meisten geschichtet gebauten Wandgebieten der beiden Ventrikel mehr oder minder zerstreut und vereinzelt, aber auch in sehr dichter Anhäufung, spindelige und geschwänzte Zellkörper — die wohl mit aller Wahrscheinlichkeit als embryonale Ganglienzellen, bzw. Neuroblasten gedeutet werden können — in verkalktem Zustande angetroffen werden (vgl. kz. in Fig. 8).

*

Es erübrigt nun noch, nach diesen Erörterungen der Wandveränderungen der rechten Ventrikelhöhle des näheren über jene schon erwähnten Ueberbrückungen zu berichten, in denen Wandgebiete dieses Ventrikels mit dem von unten her vorragenden rechten Stammganglienkörper verwachsen sich finden und welche in den Fig. 2, 2a und 4 dargestellt sind.

Es handelt sich bei diesen Ueberbrückungen um eine Verbindung der oberen Ventrikelfläche des rechten Stammganglien gebietes mit der zuletzt ausführlich beschriebenen Strecke der lateralen Wand, ferner um eine Verbindung des medialwärts angrenzenden Bezirkes desselben Stammganglienkörpers mit dem Dachgebiet des mittleren Hirnhöhlenraumes, das unter und medial von der bereits geschilderten buckeligen Vorragung der medialen Wand liegt.

Hervorzuheben ist vor allem, daß diese Ueberbrückungen nur beiläufig an 14 Schnitten der Schnittserie dieses Gebietes zu sehen sind. In den vor und hinter denselben durchgelegten Schnitten finden sich solche Ueberbrückungen nicht, so daß ihnen demnach nur eine geringe Ausdehnung in der Richtung von vorne nach hinten zukommt. Wir haben uns daher diese Ueberbrückungen als strangartige Gebilde und nicht als ausgedehnte Verbindungsmembranen vorzustellen. Erwähnenswert ist weiters, daß in ihrem Baue ziemlich auffällige Verschiedenheiten sich bemerkbar machen.

Was zunächst die lateralwärts gewendete Ueberbrückung anlangt, so ist diese im ganzen an Breite der medialwärts verlaufenden sehr überlegen und, wie die Fig. 4 ersichtlich macht, der Hauptsache nach aus einem verschieden dicht gebauten faserigen Gewebe gebildet, das an den nach *van Gieson* gefärbten Schnitten dieselbe Rotfärbung angenommen hat wie sonstige bindegewebige Gebilde, z. B. die Pia, die Dura, die Adventitia der Gefäße oder die arachnitische Neubildungsmembran.

Diese laterale Ueberbrückung bietet sonach auch weitgehende Uebereinstimmung dar mit dem Verhalten der narbigen Einlagerungen, die im tieferen Gebiete der medialen Wand des rechten Ventrikels, besonders aber im Dach des mittleren Hirnhöhlenraumes sich vorfinden und noch näher zu besprechen sein werden. Als Eigentümlichkeit kommt ihr aber zu, daß sie streckenweise sehr locker gebaut ist und also das Maschenwerk einer ödematösen narbigen Adhäsion darstellt.

Ein nicht unerheblich abweichendes Verhalten zeigt der mediale Ueberbrückungsstrang, der außer durch örtlich sehr beträchtliche Anhäufungen von Leukozyten besonders dadurch ausgezeichnet ist, daß er sich zum großen Teil aus schön regelmäßigen, spindelig ausgezogenen und dicht parallel gelagerten Zellgebilden zusammengesetzt erweist, und insofern an den Bau einer embryonalen grauen Hirnsubstanz erinnert.

Bei alledem ist aber auch leicht festzustellen, daß in nicht wenigen Schnitten auch einzelne ausgedehntere, zumeist aber allerdings streifig beschränkte Bezirke dieses medialen Ueberbrückungsstranges von bindegewebigen Narbenzügen eingenommen sind, die ebenfalls in nach *van Gieson* hergestellten Präparaten deutliche Rotfärbung zeigen (vgl. Fig. 4).

Nur in Kürze kann hier die Frage erwogen werden, ob dieser mediale Ueberbrückungsstrang etwa den Rest einer physiologisch bestehenden Verbindung des Zwischenhirnes mit der medialen Vorderhirnwand darstellt,*) der in ähnlicher Weise in die enkephalitischen Vernarbungsvorgänge einbezogen worden wäre, als wie die schon erwähnten Kuppengebiete des rechten Stammganglienkörpers und als wie die angeführten und noch zu besprechenden Strecken der medialen Ventrikelwand und des Daches des mittleren Hirnhöhlenraumes.

Jedenfalls ist für diese Frage von einigem Belang, daß auch die schon erwähnten, aus wohlerhaltenem, spindelzelligem, embryonalem Hirngewebe bestehenden Teile des medialen Ueberbrückungsstranges nicht minder wie seine narbigen Gebiete und wie die laterale Verbindungsbrücke einer Epitheldecke entbehren.

Sofern man deshalb oder aus anderen Gründen in dem besagten medialen Ueberbrückungsstrang keine physiologisch gegebene Verbindung erblicken wollte, so bliebe zur Erklärung der von ihm dargebotenen Befunde wohl nur die Annahme übrig, daß hier etwa neben der Ausbildung enkephalitischer Vernarbung im Gebiete einer ependymitischen Adhäsion regenerative Vorgänge zur Geltung gelangten — ähnlich, wie solche in den mikrogyrischen Gebieten neben interstitiellen enkephalitischen Veränderungen bestehen und geradezu in den Vordergrund treten (vgl. die bezüglichen Erörterungen in *Kluges* Arbeit, S. 227, 246, 247 (20, 39, 40).

Was nun die narbigen Einlagerungen anlangt, auf die schon hingewiesen worden ist, so sei zunächst festgestellt, daß die in beiden Verbindungsbrücken sich findenden narbigen Stränge in manchen Schnitten, so auch in dem in Fig. 4 abgebildeten, im Bereiche der (zwischen ihnen stärker hervorragenden) Kuppe des rechten Stammganglienkörpers in ununterbrochenem Zusammenhange stehen und anderseits auch mit dem schon erwähnten narbig-faserigen Streifen verbunden sind, der unter der nekrotisch erweichten buckeligen Vorragung der medialen Wand der rechten Ventrikelhöhle sich dahin erstreckt; letzteren Narbenstreifen trennt dabei fast durchwegs, wie gleich

*) In Betracht käme wohl die Verbindung, welche sich im späteren Embryonalleben zwischen dem ursprünglich frei in den Ventrikel hineinragenden Nucleus caudatus bzw. lentiformis und der Hemisphärenwand ausbildet, indem die vorher noch zwischen diesen Teilen bestehende Spalte so eng wird, daß sie nicht mehr nachweisbar bleibt (vgl. *Edinger* Vorlesungen, 6. Aufl., Leipzig 1900, S. 57, 58).

Auch an die Verhältnisse wird man gemahnt, in denen nach *Köllikers* Darstellung (Entwicklungsgeschichte, 2. Aufl., 1879, S 516, Fig. 317) das Corpus striatum zum vorderen Teil des Randbogens des Großhirns steht; *Kölliker* erwähnt am besagten Ort »eine stark nach innen vortretende Einbiegung der Hemisphärenwand, die später vergeht«; an diese könnte wohl nach der Lage der gemeinten Verwachsungsstelle gedacht werden.

erwähnt werden soll, eine schmale, unter ihm dahinziehende (gelb gefärbte) gliöse Randzone von dem mittleren Hirnhöhlenraume selbst (siehe Fig. 4).

Mittels des erwähnten narbig faserigen Streifens steht weiters das narbige Gewebe der geschilderten Verbindungsbrücken auch nach obenzu in Zusammenhang mit einem großen, ähnlich beschaffenen,, unregelmäßig länglichviereckigen Gebiet, das die Tiefe der medialen Wand der rechten Ventrikelhöhle medialwärts von dem schon wiederholt besprochenen nekrotisch erweichten Vorragungsbuckel einnimmt und in so beträchtlichem Maße hämosiderinhältig ist, daß es an nicht oder nur mit Hämatoxylin gefärbten Schnitten durch seine leuchtend gelbbraune Färbung auffällt und geradezu den Befund eines vernarbten hämorrhagischen Herdes darbietet.

An dem in Fig. 4 wiedergegebenen Schnitte zeigt sich dieses besprochene Narbengebiet nach untenzu und medialwärts mit einem kleineren, dreieckig gestalteten, maschigen, ebenfalls ziemlich pigmentreichen Narbenfleck in Verbindung, der den Vereinigungsbezirk der medialen Wände der beiden Hemisphären mit der lateralen Wand der linken, wenig lateralwärts vom medialsten Teil des Daches des mittleren Hirnhöhlenraumes einnimmt.

Auch hier reicht vielfach die netzige, bei Behandlung nach *van Gieson* durch Rotfärbung so auffällige Bindegewebsbildung nicht bis an die Begrenzungsfläche der Höhle heran, sondern ist durch eine schmale, gelb gefärbte, gliöse Zone davon geschieden.

Ehe wir uns jetzt zur näheren Besprechung des mittleren Hirnhöhlenraumes wenden, ist noch hervorzuheben, daß es Schnitte gibt, welche die zuletzt besprochenen narbigen Einlagerungen nicht in der Weise miteinander in Zusammenhang zeigen, wie es bezüglich der Fig. 4 und der Schnitte ihrer Art geschildert wurde. Es findet sich in manchen Schnitten die Verbindung zwischen dem großen viereckigen und dem kleineren dreieckigen Narbenfeld durch einen um Beträchtliches breiteren Narbenstreifen hergestellt, als wie in Schnitten von der Art der Fig. 4; und es reicht in solchen Schnitten dieser das Dach des mittleren Hirnhöhlenraumes einnehmende Narbenzug sogar direkt bis zur Innenfläche des besagten Raumes.

Als besonders wichtig hervorzuheben ist aber, daß entgegen in einer großen Anzahl von Schnitten der geschilderte große, mehr minder länglichviereckige Narbenfleck mit dem medianwärts

von ihm liegenden kleinen dreieckigen Narbenfleck nicht in Verbindung steht.

An Schnitten von der Art der Fig. 2a und 5 fehlt es dem Vereinigungsbezirk der medialen Wände der beiden Ventrikel an narbigen Verbindungen zwischen den beiden Narbenflecken, so daß derselbe in den nach *van Gieson* angefertigten Präparaten ein einheitlich gelb gefärbtes Gebiet darstellt, das sich gegen den mittleren Hirnhöhlenraum vorwölbt.

Hinsichtlich dieses Gebietes, in dem wir von vornherein nach seiner Lage zwischen den medialen Wänden beider Ventrikel den Balken erblicken möchten, sind in den Schnitten auch noch beträchtliche Unterschiede zu bemerken, was seine Dickenausbildung anlangt, indem dieses Gebiet teils so dünn sich findet, wie z. B. in Fig. 5 und 8, oder so dick, wie z. B. in Fig. 2a und 4.

Bemerkenswert ist weiter, daß der obere, an parallel und dichtgelagerten spindeligen Elementen reiche Teil dieses Vereinigungsgebietes in das ebenso gebaute Rindengewebe der angrenzenden Windungen der medialen Wand des rechten Ventrikels, bzw. in das damit so ziemlich übereinstimmend gebaute Gewebe der untersten medialen Wandstrecke der linken Hemisphärenblase übergeht; sein unterer, der früher angeführten gliösen Zone nach seiner Lage entsprechende, aber etwas an Breite überlegene Teil ist, ähnlich wie diese Zone selbst, von ausgeprägt feinspongiösem, mehr minder zellarmen Bau.

Besonders in den erwähnten Schnitten, in denen das Vereinigungsgebiet eine größere Dicke und dabei keine oder nur geringe Narbeneinlagerungen zeigt, lassen sich in diesen seinen unteren Strecken in verschiedener Richtung getroffene bündelige Züge erkennen, innerhalb deren, teils zerstreut und unregelmäßig, teils in kurzen Reihen gelagert, runde und ovale Zellen, sowie zahlreiche gut erhaltene Kapillaren zu finden sind, so daß also ein Bild dargeboten wird, das dem einer embryonalen Marksubstanz entspricht.

Die hier gebotene nähere Darlegung dieser Befunde erschien unumgänglich notwendig, um zu der Frage Stellung nehmen zu können, die sich unmittelbar bei Vergleichung der Fig. 2a, 4 und 5 aufdrängt, nämlich zu der Frage, ob es sich beim besprochenen Vereinigungsbezirk der medialen Ventrikelwände um eine enkephalitische Narbenverbindung derselben oder um eine dem Balken entsprechende Kommissur handelt.

Ohne der Erörterung der Verhältnisse, die letztere Annahme nahelegen, vorzugreifen, kann schon hier darauf hingewiesen werden, wie sehr gerade dieser Auffassung zustatten kommt, daß der gemeinte Vereinigungsbezirk trotz der Nachbarschaft der geschilderten enkephalitischen Narben in bedeutender Ausdehnung von der Entwicklung solcher frei ist und eine Textur zeigt, die mit seiner Deutung als Balkenkommissur in Einklang steht.

*

Endlich wäre nun zur letzten Aufgabe dieser Mitteilung überzugehen, nämlich zur näheren Beschreibung und Besprechung des mittleren Hirnhöhlenraumes, den die im Bereiche des Fornix durchgelegten Schnitte enthalten, und zur Erörterung der Beziehungen, in welchen im untersuchten Hydranenkephaliefall die beiden Hemisphären, sowie im besonderen Balken und Fornix zueinander sich befinden.

Wie sich aus den vorangegangenen Darlegungen in betreff der beiden Ventrikelhöhlen unmittelbar ergibt, war schon eine Besprechung ihrer medialen Wandgebiete nicht durchführbar, ohne dabei auf den Vereinigungsbezirk einzugehen, welcher das Dach des mittleren Hirnhöhlenraumes bildet.

Ebenso mußte auch bereits bei der Besprechung der linken Hemisphäre der Tatsache gedacht werden, daß ihre laterale Wand als linksseitige Begrenzung des mittleren Hirnhöhlenraumes weit herab zu verfolgen ist, woraus sich ergibt, daß, wenigstens in dieser Durchschnittgegend, letzterer Raum von dem anstoßenden unteren Gebiet der linken Hemisphärenhöhle durchaus nicht geschieden ist.

Dasselbe gilt zum großen Teile auch in betreff der rechten Hemisphärenhöhle und hinsichtlich ihrer Beziehungen zum mittleren Hirnhöhlenraum.

Denn die rechtsseitige Begrenzung dieses Raumes ist, wie schon erwähnt wurde, nur in beschränkter Strecke von der besprochenen medialen Ueberbrückungsspange gebildet.

Vor und hinter dieser Strecke — also in Schnitten von der Art der Fig. 5 — steht auch die Höhle des rechten Ventrikels in offenem Zusammenhang mit dem mittleren Hirnhöhlenraum, womit zugleich auch ziemlich Schritt hält eine Lösung jenes anderen Zusammenhanges, in dem die laterale Wand des rechten Ventrikels, im Bereiche der erörterten lateralen

Ueberbrückung, mit den rechtsseitigen Stammganglien sich zeigt (vgl. Fig. 5).

In sämtlichen, uns hier noch beschäftigenden Schnitten — nicht nur in denjenigen, die den mittleren Hirnhöhlenraum rechterseits durch die mediale Ueberbrückungsspange abgegrenzt und örtlich eingeengt zeigen — wird dieser Raum von den nahe aneinandergelagerten Verästigungsbüscheln der beiden Plexus chorioidei laterales eingenommen, an welcher Aneinanderlagerung also nicht die besagte Ueberbrückungsspange schuld sein kann, indem die Plexusbüschel durch dieselbe hier etwa zusammengeschoben und zusammengehalten wären.

Ihre mediale Lage in dem eben durch sie als mittlerer Hirnhöhlenraum gekennzeichneten Teile der sekundären Vorderhirnhöhle und ihre knappe Gruppierung nahe der Mittellinie ist durch ihr Verhältnis zu dem die Mitte des Bodens dieses Raumes bildenden Fornix bedingt,*) sowie dadurch, daß es nicht zur Ausbildung — oder wenigstens nicht zum Bestehenbleiben — jener Verbindung zwischen Balken und Fornixkörper kam, die unter normalen Verhältnissen mit solcher Regelmäßigkeit Platz greift.

Ehe auf diese Verhältnisse eingegangen wird, muß aber noch in der Besprechung der Begrenzung des mittleren Hirnhöhlenraumes fortgefahren werden, und sind dann auch der Inhalt und die Veränderungen im Bereiche desselben zu erörtern.

In ersterer Beziehung erübrigt im besonderen ein Bericht über die Gebilde, welche den Boden dieses Raumes darstellen, wobei auch auf die darunter sich findenden angrenzenden Teile des dritten Ventrikels und der Tela chorioidea einzugehen ist.

*

Bei den Bodengebilden des mittleren Hirnhöhlenraumes handelt es sich um jene mittleren Teile beider Stammganglienkörper, die den Thalami optici entsprechen, und um den Fornixkörper, dem im ganzen genommen, wie unter normalen Verhältnissen, die Gestalt eines dreiseitigen Prismas (*Burdach*[4]) zukommt.

*) Es sei in dieser Beziehung auf die Darlegungen *C. F. Burdachs* (in seinem Werke vom Bau und Leben des Gehirns, II. Bd., Leipzig 1822, S. 139 hingewiesen, wo bereits betont ist, daß die Gefäßgeflechte »vorzüglich dem Gewölbe angehören«.

[4]) *C. F. Burdach.* Vom Bau und Leben des Gehirns, II. Bd., Leipzig 1822, S. 138.

Demgemäß bietet sich in einer Anzahl meiner Präparate die volle Symmetrie eines doppelflügelähnlichen Fornixquerschnittes dar, wie er sich z. B. bei *Reichert*,[5]) *Schwalbe*,[6]) *Toldt*[7]) abgebildet findet und wie dies auch der Darstellung *H. Obersteiners*,[8]) sowie *Marchands*[9]) mehr minder entspricht.

Zur Veranschaulichung dieses Befundes kann im besonderen auf Fig. 6 hingewiesen werden, die auch einen großen Teil des übrigen Verhaltens des Fornix ersichtlich macht.

Sie läßt erkennen, daß seine zugeschärften Seitenränder in jene Gefäßplatten auslaufen, die den Stielen der baumförmig verästigten Zotten der beiden Plexus chorioidei laterales zum Ursprung dienen, und daß die Epitheldecke der Fornixoberfläche — deren kubischzylindrische Zellen in Fig. 7 dargestellt sind — kontinuierlich über die seitlichen Gefäßplatten und Adergeflechte hin sich fortsetzt in die Epithelbekleidung der angrenzenden Sehhügelgebiete, womit gegeben ist, daß wir hier die bereits ausgebildeten Ansätze der Laminae affixae (vgl. *Obersteiner* a. a. O.) vor uns haben.

Auch die anderen in solchen Durchschnittgegenden normalerweise zu unterscheidenden Gebilde finden sich mehr minder gekennzeichnet: gefäßhältige, wohl der Taenia thalami entsprechende Verbindungen der medialen Abdachungsflächen beider Sehhügel mit dem unter dem Fornix gegen den Plexus chorioideus medius hin sich findenden Bindegewebe (des Spatium suprachorioideum *Obersteiner*); ganz besonders deutlich macht uns aber die Fig. 6 den Befund der beiden Spatia infrachorioidea (*Obersteiner*[10]).

In der Fig. 6 und auch in anderen Schnitten dieser Art ist durchgehends insoferne ein Unterschied zwischen dem Verhalten der beiden Seitenflächen des Fornix zu denen der Sehhügel-

---

[5]) *C. B. Reichert.* Der Bau des menschlichen Gehirns, 2. Abtlg., Leipzig 1861, Tafel V, Fig. 33, 34; Tafel VI, Fig. 35; vgl. auch Tafel IV, Fig. 32.

[6]) *G. Schwalbe.* Lehrbuch der Neurologie (Hoffmanns Lehrbuch der Anatomie des Menschen, II. Bd., 2. Abtlg.) Erlangen, 1881, S. 497, Fig. 311.

[7]) *C. Toldt.* Anatomischer Atlas, 2, Aufl., Berlin und Wien 1901, 6. Lfg. Fig. 1173, 1187, 1188

[8]) *H. Obersteiner.* Anleitung beim Studium des Baues der nervösen Zentralorgane, 3. Aufl., Leipzig und Wien 1896, S. 92, Fig. 18.

[9]) *F. Marchand.* Ueber die Entwicklung des Balkens im menschlichen Gehirn. Archiv für mikroskopische Anatomie, XXXVII. Bd., 1891, Taf. XVI, Fig. 22 f—h.

[10]) Siehe *Obersteiner* a. a. O., S. 92, 93, Fig 18.

abdachungen zu bemerken, als sich rechterseits eine sehr innige Verwachsung dieser Flächen entwickelt findet, die in Schnitten unter asymmetrischer Verlagerung des Fornix bis zu fast völliger Obliteration des rechten Spatium infrachorioideum gediehen erscheint.

An der diese Spatiumgegend begrenzenden Abdachung der Sehhügel findet sich rechterseits in ziemlich gleichmäßig ausgebreitetem Maße, linkerseits in mehr wechselnder und unterbrochener Ausbildung ein Streifen feinfaserigen, von reichlichen Kapillaren durchzogenen Gewebes entwickelt, dessen Dicke bis zu 0·3, ja 0·6 mm beträgt und in dem wohl — da bei Anwendung der *van Gieson*schen Methode seine faserige Grundsubstanz eine der benachbarten zellarmen oberflächlichen gliösen Zone der Sehhügel ähnliche Gelbfärbung annimmt — ependymitische Verdickungen des Ansatzgebietes der Taenia thalami und (unter demselben) im Bereiche der Striae medullares thalami erblickt werden können. Sie bieten sich in ziemlich gleichmäßiger Entwicklung in Fig. 5 dar, während hingegen in der Fig. 2a der linksseitige Streifen zu einer rundlichen Durchschnittsfigur verdickt erscheint.

Bei alledem findet sich aber, wie gesagt, hauptsächlich und in durchgreifendem Maße nur rechterseits die Anwachsung des Fornix ausgebildet, wo sich innerhalb einer dünnen bindegewebigen Schichte dickwandige Gefäße in augenscheinlich zusammengedrücktem Zustande antreffen lassen.

Im Gegensatz zu diesem rechterseits dargebotenen Befunde, auf den näher eingegangen wurde, da er vielleicht für die Erklärung der hydrokephalitischen Verhältnisse des untersuchten Falles von Belang ist, zeigt sich in einer ganzen Anzahl von Schnitten der Zusammenhang des Fornix mit der Abdachung des linken Sehhügels sogar sehr gelockert und gänzlich unterbrochen, womit zugleich eine der anderen Ursachen bezeichnet ist, die für die Asymmetrie des Fornix verantwortlich zu machen sind.

Als Ursache der Asymmetrie des Fornix ist, abgesehen von der schon erwähnten, mit der rechtsseitigen Anwachsung gegebenen Verschiebung seines rechten Flügels nach aufwärts und abgesehen von dessen damit auch einhergehender Verschmälerung (siehe Fig. 2a und 4), anzuführen, daß der Fornix zwar allerdings streckenweise beiderseits enkephalitisch verändert ist (vergl. Fig. 6), daß sich aber im allgemeinen linkerseits diese Veränderungen stärker ausgebildet zeigen. Damit hängt wohl zusammen, daß sich in manchen Schnitten diese Hälfte plumper gestaltet erweist.

Ebendarauf ist auch wohl zurückzuführen, daß es — wie manche Schnitte (vergl. Fig. 4) zeigen — zu einer Ablösung und Verlagerung des lateralen Gebietes der linken Fornixhälfte kommen konnte, durch die die Symmetrie des Bildes gestört wird.

An der dabei eingetretenen Abwärtslagerung dieses Gebietes beteiligte sich die Taenia thalami und auch der angrenzende mediale

Bezirk des linken Sehhügels selbst in der Weise, daß er sogar samt der linken Lamina affixa und deren Plexusgeäste, wie die Fig. 4 erkennen läßt, gegen den dritten Ventrikel herabdrückte.

Verhindert erscheint ein noch tieferer Einbruch in letzteren Raum durch ein großes dickwandiges, venöses Gefäß, das (siehe Fig. 4) aus dem linken Thalamus gegen die Tela chorioidea hinzieht.

Nach dem ganzen Sachverhalt und unter Bezugnahme auf einschlägige frühere Erörterungen dürfte bezüglich der zuletzt besprochenen Lage- und Zusammenhangsstörungen kaum daran zu zweifeln sein, daß sie, sei es durch den Sektionsschnitt, sei es durch eine vor der Zelloidineinbettung stattgefundene Senkung des linken Sehhügels herbeigeführt wurden. Auf diese Einwirkungen dürfte wohl auch die Einmuldung zu beziehen sein, welche das mediale Gebiet des linken Thalamus im Schnitte der Fig. 2a erfahren hat.

Im Anschluß an diese Erörterungen sei hier noch angeführt, daß eine dem früher erwähnten venösen Gefäße des linken Sehhügels entsprechend gelagerte Vene des rechten Sehhügels in manchen Schnitten anzutreffen ist. Auch diese zeigt eine auffallend dicke (in den nach *van Gieson* gefärbten Präparaten grellrote) bindegewebige Adventitia; knapp über ihr findet sich das beschriebene Verwachsungsgebiet.

Ein besonderer Unterschied zwischen diesen beiden Venen ist darin gegeben, daß die des linken Sehhügels — entsprechend der mehr minder vorgeschrittenen enkephalitischen Infiltration und Auflockerung seiner medialen Bezirke — selbst von beträchtlichen Leukozytenanhäufungen umgeben sich findet.

Veränderungen, u. zw. hauptsächlich hämorrhagische, und damit einhergehender Verlust ihrer Epitheldecke, sind weiters auch an jenen zuoberst gelagerten Schleifen der Tela chorioidea vorhanden, die zwischen den beiden besprochenen großen Venen eingeschaltet liegen, während die darunter folgenden tieferen Zottenschlingen des Adergeflechtes des dritten Ventrikels mit wohlerhaltenem Epithel bekleidet sind.

Eine Andeutung dieses verschiedenen Verhaltens der höher und der tiefer gelagerten Teile des medialen Plexus chorioideus bieten die Fig. 2a, 4 und 6.

Daß die Epithelauskleidung des dritten Ventrikels selbst, u. zw. im besonderen seiner tieferen Teile ebenfalls noch erhalten sich findet, ist aber bereits in der Arbeit *Kluges* angeführt und speziell an den das rechte Zwischenhirngebiet betreffenden Durchschnitten (Fig. C und D) dargestellt.

*

Wenn wir jetzt zur Besprechung des mittleren Hirnhöhlenraumes zurückkehren und vor allem die in ihm enthaltenen Plexus chorioidei laterales in Betracht ziehen, so ist zunächst und in Ergänzung des hierüber bereits Berichteten anzuführen, daß diese Adergeflechte in ihren unteren Gebieten bis auf den reichlichen Gehalt ihrer Epithelzellen an gelbbraunen Pigmentkörnchen völlig normales Verhalten zeigen, während ihre oberen Anteile in mehrfacher Beziehung verändert sich finden.

Der größte untere Teil der sich in zwei seitliche Büschel gruppierenden Plexusschlingen ist mit gut geschlossenem Epithel ausgestattet (siehe Fig. 4, bzw. 6), das den strotzend mit Blut erfüllten Gefäßen fest ansitzt.

Hingegen zeigen die oberen Teile der beiden Adergeflechte an ihren die Dachbuchten des mittleren Hirnhöhlenraumes mehr minder einnehmenden und ausfüllenden zottigen Durchschnitten hämorrhagische Durchsetzung des Epithels von seiten der strotzend mit Blut gefüllten Gefäße und in den obersten Gebieten völligen Verlust des Epithels unter Ablagerung feinnetziger und streifiger Beschläge veränderten Blutes und fibrinösen Exsudates.

Demnach sind in dieser Gegend des Raumes die Befunde eines besonders hochgradigen und akut gesteigerten hämorrhagisch entzündlichen Zustandes geboten, während die erwähnte Pigmentablagerung in den Epithelien der unteren Plexusgebiete darauf hinweist, daß mit Diapedese einhergegangene Zirkulationsstörungen bereits längere Zeit bestanden. Zugunsten der letzteren Annahme ist auch die nicht unauffällige Verdickung und Verdichtung des die größeren Gefäße des Plexus einschließenden bindegewebigen Stromas anzuführen, von welcher Veränderung namentlich die Photogramme, Fig. 2a und 5, eine gute Vorstellung gewähren.

Durch alle diese Veränderungen ist eine augenfällige Parallele mit denjenigen geboten, die vorher von dem unterhalb des Fornix im oberen Gebiete des dritten Ventrikelraumes liegenden Teile der Tela chorioidea, bzw. von den aus den Sehhügeln in dieses Adergeflecht übertretenden Venen angegeben wurden.

Die hervorgehobenen Befunde der lateralen Adergeflechte, bzw. die hämorrhagischen und exsudativen Veränderungen, auf die die feinfaserigen und körnigen, fibrinösalbuminösen, rote und weiße Blutzellen einschließenden Inhaltstreifen zwischen den oberen Plexusschlingen und in den Dachbuchten (siehe Fig. 8

bei exs.) des mittleren Hirnhöhlenraumes hinweisen, machen erklärlich, daß seine Wandungen, mit Ausnahme der schon bezeichneten Bodengebiete, — auch dort, wo sie, wie in manchen Dachgegenden, selbst keine vorgeschrittene Zerstörung zeigen — des Epithelbelages völlig oder bis auf gequollene kugelige, durch ihre Größe von Lymphozyten unterschiedene Zellreste beraubt sind.

Jedenfalls werden aber außerdem auch die ödematösen Zustände, die sich in der streckenweise, besonders um Gefäße herum, bestehenden Auflockerung des subependymalen Gewebes der letztgemeinten Wandgebiete ausprägen, zur Erklärung des Verlustes ihres Epithels in Anspruch zu nehmen sein.

*

Im Anschluß an die vorstehenden Angaben ist nun noch der übrigen Veränderungen zu gedenken, die sich innerhalb der Substanz der Wandgebilde des mittleren Hirnhöhlenraumes, u. zw. im besonderen seines Daches und seines Bodens vorfinden, wobei aber zum Teil, u. zw. besonders in betreff der lateralwärts diesen Raum begrenzenden Wandstrecken, auf frühere Erörterungen zurückverwiesen werden kann.

Es handelt sich hiebei teils um verschiedengradige, kürzere Zeit erst bestehende Störungen, teils um solche längerer Dauer und besonderer Mannigfaltigkeit.

In ersterer Beziehung ist besonders anzuführen, daß sich überhaupt vielfach, und zwar vor allem in den des Epithels beraubten Wandgebieten, wie z. B. im größten Teile der Kuppenoberfläche des linken Stammganglion, sowie auch in den Ueberbrückungsbezirken des rechten, außerdem aber auch im Bereiche der noch mit Epithel bekleideten Strecken der Bodengebilde, so z. B. unter dem Epithel der oberen Fläche des Fornix und der daran angrenzenden Sehhügelgebiete Leukozyteneinlagerungen in den ependymalen und subependymalen Schichten vorfinden. Auch die daneben und an anderen schon genannten Stellen sich zeigenden ödematösen Auflockerungen bekunden durch den Gehalt an Leukozyten ihre entzündliche Natur.

Weiters gehören hieher die stellenweise sich findenden Bluteinlagerungen und die daran sich anschließenden Hyalinisierungen, ferner die mit Leukozyteninfiltrationen mehr oder minder kombinierten verschiedengradigen Erweichungszustände — Veränderungen, die von den im Vorausgehenden beschriebenen großen Gebieten dieser Art (in den unteren Teilen beider lateralen Wandungen und im Vorbuckelungsgebiet der medialen Wand des rechten Ventrikels) auch auf die Nachbarschaft übergreifen.

*

Was die verschiedenen mehr minder chronischen Veränderungen anlangt, so finden sich dieselben besonders in der Umgebung der narbigen Einlagerungen ausgebildet, von denen die Begrenzungsgebiete des mittleren Hirnhöhlenraumes eingenommen sind. So lassen sich sowohl in der Nähe der narbigen Streifen des Dachgebietes des mittleren Hirnhöhlenraumes, als auch im Bereiche der großen, beiderseits davon und nach oben zu gelagerten Narbenflecke und in dem in der Kuppe des rechten Stammganglion liegenden und die laterale Verbindungsbrücke einnehmendem Narbenmaschenwerk Verdickungen der Gefäßwandungen antreffen und darüber hinaus vorgreifende Entwicklung einer netzigen, in *van Gieson*-Präparaten scharf rot gefärbten Zwischensubstanz.

Daneben trifft man vielfach teils in größerer Ausbreitung, teils in den Maschen dieser Netzbildungen, sowie auch in Feldern, die von Kapillaren, Kapillarsprossen und Spindelzellzügen umrahmt sind, Anhäufungen von großen, teils geblähten und pigmentierten, teils gekörnten Zellen, wodurch auch Befunde gegeben werden, die große Aehnlichkeit mit dem von *Borst* bei seinen Experimenten gewonnenen Narbenbilde[11]) haben.

Außerdem sind ferner an vielen Punkten auch schollige Hyalinmassen von ähnlicher Umgrenzung zu sehen, als Beweis dafür, daß neben den geschilderten progressiven Veränderungen die regressiven unausgesetzt zur Geltung gelangen.

Zu erwähnen ist noch, daß auch ziemlich gut erhaltene bündelige Strecken von spongiös gebautem, marksubstanzartigem Gewebe eingelagert sich finden in die bindegewebigen, mehr minder bogigen Ausläufer der Narbenflecke, u. zw. im Dachgebiete des mittleren Hirnhöhlenraumes (siehe in Fig. 8 bei fg, pz).

Anderseits sind aber, u. zw. in der Nachbarschaft der unteren Gebiete der beiden lateralen Wandungen, durch derartige narbige und daran sich anschließende Veränderungen, auch Uebergänge zu den Mikrogyriebildern der interstitiell enkephalitischen Rindengebiete geschaffen. (Vergl. in dieser Beziehung Fig. 9 und auch Fig. C^5 und C^6 in *Kluges* Arbeit.)

Unterzieht man nun schließlich rücksichtlich der Verteilung der verschiedenen angeführten Veränderungen und pathologischen Befunde die den mittleren Hirnhöhlenraum umgebenden Begrenzungsgebilde einer vergleichenden Betrachtung, so ergibt sich, daß gewisse Strecken und Gebilde im Bereiche des Bodens und des Daches dieses Raumes durch ihre ganz besonders geringgradigen und beschränkten Veränderungen vor den übrigen mehr oder minder beträchtlich ihrer ursprünglichen Textur beraubten Wandteile sich auszeichnen.

---

[11]) Vgl. *Borst*. Neue Experimente zur Frage nach der Regenerationsfähigkeit des Gehirns. Ziegler's Beiträge, XXXVI. Bd., 1904, S. 1 ff., Tafel I. Fig. 5, welche Figur eine nach *van Gieson* gefärbte subpiale Narbe darstellt.

Es gilt dies vor allem von dem Fornix und den an ihn anstoßenden Sehhügelteilen, welchen Gebilden nicht nur der Oberflächenepithelbelag erhalten geblieben ist, sondern die auch wohl ausgebildete, drüsenähnliche Epitheleinsenkungen zeigen (vgl. Fig. 2a, 4, 7).

Stellenweise — so in manchen Fornixschnitten in Form zweier symmetrisch angeordneter Halbbögen, in den oberen Sehhügelgebieten aber in Form welliger Linien — finden sich überdies auch gut erhaltene Epithelringel in die Hirnsubstanz mehr oder minder tief eingelagert (vgl. Fig. 6, 7), wie solche auch bereits in *Kluges* Arbeit an verschiedenen Stellen zur Erwähnung und bildlichen Darstellung kamen (S. 229, 230) (Fig. B, D).

Als Beleg dafür, daß innerhalb der Stammganglienkörper überhaupt — abgesehen von den bereits früher angeführten Veränderungs-, bzw. Vernarbungsgebieten des rechten Stammganglions und auch von den besonders die tiefen, seitlichen Teile beider Stammganglien mehr minder einnehmenden, zumeist rundlichen, enkephalitischen Herden (vgl. Fig. 2a, 5) — noch gut ausgeprägte physiologische Verhältnisse bestehen, läßt sich auch auf die schon durch *Kluge* erhobenen Befunde voneinander durch Kapselfaserung getrennter Thalamus- und Corpus striatum-Kerne hinweisen.

Ich kann *Kluges* Angaben dahin ergänzen, daß ich bei Anwendung der *Pal*schen Methode sehr gut ausgeprägte Markscheidenfärbung in den der inneren Kapsel, beziehungsweise der Haubenstrahlung entsprechenden Faserzügen darzustellen vermochte.

Wie ich nebenbei bemerke, habe ich auch Anlaß genommen, einige der aus den Untersuchungen *Kluges* noch erübrigenden Schnitte des Gebietes, das er in seiner Arbeit mit C bezeichnet, und das die tieferen Teile des rechten Stammganglions in sich schließt, nach der *Pal*schen Methode zu untersuchen, wobei sich auch die tieferen Gebiete der gemeinten Bahnen als markhältig erwiesen.

Wie mit aller Wahrscheinlichkeit zu erwarten war,[12]) konnte bei Anwendung der *Pal*schen Färbungsmethode auf die Gehirnreste des hydranenkephalischen, nur 21 Tage alt gewordenen Kindes sonst nirgends als in dem besagten Gebiete der Haubenstrahlung der Nachweis markhältiger Bahnen geführt werden.

[12]) Vgl. *Edinger*. Vorlesungen über den Bau der nervösen Zentralorgane 6. Aufl., Leipzig 1900, S. 261 ff, bzw. *Flechsig*. Die Leitungsbahnen im Gehirn und Rückenmark des Menschen. Leipzig 1876, S. 27 ff, Tafel II, Fig. 2, 3 Tafel III, Fig. 4.

Es ginge wohl nicht an, von dem positiven Ausfall solcher Färbungsversuche die im vorausgehenden bereits vertretene Auffassung abhängig zu machen, nach welcher jenes Dachgebiet des mittleren Hirnhöhlenraumes, welches die medialen Wände der beiden Hemisphären miteinander verbindet, als Balkenkommissur anzusehen ist.

Von Belang ist dabei für diese Auffassung, daß, wie bereits hervorgehoben wurde und hier nochmals betont sei, zu den relativ weniger pathologisch veränderten Gegenden des Daches des mittleren Hirnhöhlenraumes gerade das gemeinte Vereinigungsgebiet gehört, welches streckenweise in so gut erhaltener Ausbildung sich findet und so sehr frei von Narbeneinlagerungen ist, daß man sicherlich der Annahme, es liege in demselben eine pathologisch bedingte Verwachsungsstelle der beiden Hemisphären vor, sich nicht zuwenden kann.

Es sei hier zum Belege des Gesagten nochmals auf die Fig. 2a, 5 und 8 hingewiesen, an welchen auch die schon früher hervorgehobenen Verschiedenheiten erkennbar sind, die in betreff der Breite, Dicke und Lagerichtung des Balkengebildes in den untersuchten Schnitten sich finden.

Der Bestand dieser Verschiedenheiten wird erklärlich durch die Einwirkungen, unter denen der Balken stand.

So konnte er sich gewiß nicht der schrumpfenden Wirkung der benachbarten Narbenflecke entziehen, doch mußte er wohl auch außerdem — insofern auf ihn der hämorrhagisch-enkephalische Vernarbungsprozeß übergreift (vgl. Fig. 4) — einer örtlichen Schrumpfung verfallen, was seine wechselnde Breiten- und Dickenentwicklung erklärlich macht.

In manchen Schnitten bietet überdies das Verhalten des Balkens und seiner Nachbarschaft deutliche Zeichen ihrer räumlichen Beeinflussung durch die darunter liegenden, seitlichen Adergeflechte dar (vgl. Fig. 2a und 5).

*

Bevor nun zum Schlusse ein Rückblick auf die Ergebnisse dieser Untersuchung geworfen wird, ist aber noch unvermeidlich, wenigstens mit einigen Worten des Umstandes zu gedenken, daß das Balkengebilde in allen zur Untersuchung gelangten Schnitten durchaus seines physiologischen Zusammenhanges mit dem Fornixkörper entbehrt.

Zur Erklärung dieses Verhaltens ist man jedenfalls vor allem auf die Frage hingewiesen, ob sich Zeichen einer sekundären

Loslösung finden lassen, für welche die in den Hemisphärenhöhlen ermittelten hämorrhagischen und entzündlichen Störungen verantwortlich zu machen wären; erst in zweiter Linie könnten Erwägungen in Betracht gezogen werden, durch die auch noch offene Fragen der Entwicklungsgeschichte des Fornix und des Balkens berührt würden.[13])

Es erscheint diese Beschränkung um so angezeigter, als ja ohnehin schon die Verfolgung der erstgemeinten Frage mit der Schwierigkeit zu rechnen hat, daß bei ihrer Erörterung der *Verga*sche Ventrikel in Betracht kommt, über dessen Anatomie uns allerdings *H. Obersteiner*[14]) in eingehender topographischer Darstellung unterrichtet und den auch *Kölliker*[15]) in entwicklungsgeschichtlicher Beziehung (unter der Bezeichnung als Ventriculus fornicis oder von Strambio) berücksichtigt hat, der aber bei alledem überhaupt und besonders vom histologischen Standpunkt aus, ebenso wie in pathologischer Beziehung noch immer zu wenig untersucht und beachtet ist.[16])

Was nun aber diese Frage im konkreten Falle anbelangt, so sei hier jedenfalls festgestellt, daß Befunde, die in einigen der untersuchten Schnitte in dem Oberflächengebiet des Fornix bei näherer Untersuchung sich ergeben — es handelt sich hiebei um beschränkte Unterbrechungen der Epitheldecke an zwei symmetrisch gelegenen, vielfach auch durch ihre Epithelringelbögen besonders ausgezeichneten Stellen, sowie auch um daselbst bestehende kleine, hügelige Vorwölbungen der von Leukozyten eingenommenen oberflächlichen Fornixsubstanz (wie eine solche in Fig. 5 bemerkbar ist) und um anderes mehr — tatsächlich nicht zu vernachlässigende Anhaltspunkte zugunsten der An-

[13]) Bezüglich derselben sei hier nur auf die verschiedenen Differenzen hingewiesen, die z. B. zwischen den Angaben *Köllikers* (Entwicklungsgeschichte 2. Aufl. S. 556); *v. Mihalkovics'* (Entwicklungsgeschichte des Gehirns, 1877, S. 129, 130); *Marchands* (a. a O., S. 320); *Hochstetters* (Beiträge zur Entwicklungsgeschichte des Gehirns, Bibliotheca medica, Stuttgart 1898, S. 13, 15, Tafel I, Fig. 3); *Zuckerkandls* (Zur Entwicklung des Balkens und des Gewölbes, Sitzungsberichte d. k. Ak. d. Wiss., Wien 1901, CX. Bd., 3. Abt., S. 291, 292) bestehen.

[14]) *Obersteiner* a. a. O., S. 92, 93, Fig. 18.

[15]) *Kölliker.* Entwicklungsgeschichte 2. Aufl., S. 557.

[16]) Auch in *Marchands* Arbeit findet sich bloß eine kurze einschlägige Angabe (a. a. O., S. 331), und im Uebrigen ist nur noch der Befund einer Erweiterung des *Verga*schen Ventrikels in der Mitteilung von *Kotschetkowa* (Beiträge zur patholog. Anatomie der Mikrogyrie und der Mikrokephalie, Archiv für Psychiatrie, XXXIV. Bd., 1901, S. 56) aus der Literatur der letzten Zeit zu verzeichnen.

nahme einer sekundären Loslösung des Fornix vom Balken darbieten.

*

Bei Zusammenfassung der wichtigeren und dieser Untersuchung eigentümlichen Ergebnisse, welche über jene der *Kluge*schen Arbeit hinausgehen,[17]) kann man wohl vor allem in Anknüpfung an die zuletzt erörterten Verhältnisse darauf hinweisen, daß bei dieser Untersuchung der oberen, im Bereiche des Schädeldaches gelegenen Hirnteile mehrfache Umstände zutage getreten sind, welche einer hydrokephalischen Erweiterung und Wandschädigung namentlich im Gebiete der linken Vorderhirnhöhle und im Bereiche des *Verga*schen Ventrikels eine sehr bedeutende und neben den hämorrhagischen und verschiedenartigen enkephalitischen Veränderungen besonders hervorragende Rolle bei den in diesem Falle im Gehirn ablaufenden Zerstörungsvorgängen zuerkennen lassen.

Dabei sind die im Untersuchungsgebiete in großer Verbreitung nachweisbaren Befunde von adhäsiver Ependymitis und Leptomeningitis besonders hervorzuheben, da sie ihrer Oertlichkeit nach für die Annahme in Anspruch genommen werden können, daß die betreffenden hydrokephalischen Flüssigkeitsansammlungen nicht nur durch entzündliche Transsudation und ex vacuo entstanden sind, sondern daß dazu auch Stauung beigetragen haben dürfte.

Gleichwie die vorgefundenen Verwachsungen, so weisen auch die ausgebreiteten Vernarbungen hämorrhagischer und enkephalitischer Herde auf seit längerer Zeit bestehende Störungen hin, deren Beginn aber in Anbetracht der aufgenommenen Fornix- und Balkenbefunde nicht in eine frühere Zeit als in die Zeit des vierten Fötalmonats[18]) verlegt werden kann, außer wenn man annehmen wollte, daß noch nach Eintritt der verschiedenartigen hochgradigen Zerstörungen im Gebiete der am lebhaftesten wachsenden, sekundären Vorderhirnblasen und trotz dieser Zerstörungen die Balken- und Fornixentwicklung vonstatten gegangen sei; eine Annahme, zu deren Gunsten sich allerdings auf die durch *v. Monakow* und dessen

[17]) Vgl. die Zusammenfassung der Befunde der Arbeit *Kluges*, a. a. O., S. 245—249 (38—42).

[18]) Vgl. in dieser Beziehung die Untersuchungsergebnisse *Marchands* a. a. O., S. 320, 321.

Schüler und jüngst insbesondere durch *Veraguth*[19]) veröffentlichten Befunde von Selbstdifferenzierung bei Mißbildungen des Zentralnervensystems hinweisen ließe.

Auch unsere Kenntnisse von den Vorgängen, welche zu porenkephalischer Eröffnung von Hirnhöhlen führen, hat die vorliegende Untersuchung in verschiedener Beziehung, über die Befunde der Arbeit *Kluges* hinaus,[20]) bereichert.

Neben neuen Befunden beginnender Porenkephalie, die die lateralen Wände beider Hemisphären darbieten und aus welchen besonders jene hervorzuheben sind, in denen die Verkalkung von Piagefäßen sich geltend macht, ist darauf hinzuweisen, daß sich im Untersuchungsgebiet auch der Nachweis einer porenkephalischen Eröffnung erbringen ließ, die auf Berstung einer hydrokephalischen Hemisphärenblase zu beziehen ist und zur Umstülpung der Rißränder und deren Anwachsung an die umscheidende arachnitische Neubildungsmembran führte.

Auch die durch letztere Vorgänge bedingte Ausbildung eines eigentümlichen, zystenähnlich abgeschlossenen Arachnoideasackes muß noch schließlich als ein Befund hervorgehoben werden, für den sich in der Literatur bisher kein Beispiel, wenigstens kein mikroskopisch untersuchtes, vorfindet.

Zum Schlusse erübrigt mir noch die angenehme Pflicht, meinem hochverehrten Chef und Lehrer, Herrn Prof. *G. Pommer*, sowohl für die Ueberlassung des Materials, als auch für die Anregung und aufopfernde Unterstützung bei der Anfertigung der Arbeit meinen aufrichtigsten Dank auszusprechen.

Meinem Freunde und Kollegen, Herrn Dr. *R. Ultzmann*, spreche ich gleichfalls für die naturgetreue Ausführung der gemalten Bilder meinen herzlichsten Dank aus.

Erklärung der Abbildungen

der Tafeln III, IV, V, VI, VII.

Sämtliche Abbildungen, in welchen eine topographische Uebersicht geboten ist, sind in der Ansicht von rückwärts wiedergegeben, so daß sie den Angaben über die tatsächliche Raumlage der dargestellten Gebilde entsprechen.

---

[19]) *O. Veraguth.* Ueber nieder differenzierte Mißbildungen des Zentralnervensystems. Archiv für Entwicklungsmechanik, XII. Bd., 1901, S. 82f, 92f, 94f, 127.

[20]) Vgl. *Kluge*, a. a. O., S. 240, 245 (33, 38), Fig. D, D^3, C^c.

Als einheitlich angewendete Bezeichnungen sind anzuführen: r. S. V. = rechter Seitenventrikel, A. S. = Arachnoidea-Sack; sonstige Bezeichnungen der Figuren wurden bis auf die Tafel V unterlassen.

Sämtlichen Figuren — ausgenommen die Zeichnungen der Tafel VII und Figur 6, die Haematoxylin-Eosin-Präparate betreffen — liegen nach *van Gieson* gefärbte Präparate zu Grunde, die über Veranlassung und unter Kontrolle Prof. *Pommers* durch den Präparator des patholog. anatom. Institutes zu Innsbruck *Nicolaus Bock* hergestellt wurden.

Die Photogramme Fig. 1, 1a, 2, 2a, 5, 6 und 7 sind mittels des großen Zeiss'schen Apparates des Institutes vom Präparator *Nic. Bock* angefertigt; die Figuren 3 und 4 mittels des Zeiss'schen Projektionsapparates des Institutes aufgenommen und gemalt von Herrn Dr. *Richard Ultzmann*.

Die Zeichnungen Fig. 8, 9 und 10 wurden von Herrn *Keilitz* angefertigt.

TAFEL III.

Fig. 1. Photogramm eines Durchschnittes durch die Konvexitätsteile der Hemisphärenreste, der hinter dem Fornix durchgelegt ist, mit geringen Resten des Sichelfortsatzes der Dura.

Fig. 1a. Photogramm eines derartigen Schnittes mit zusammenhängendem Sichelfortsatzrest.

Fig. 2. Photogramm eines Schnittes durch die Konvexitätsteile der Hemisphärenreste, durchgelegt im Gebiete des Fornixkörpers und der beiderseitigen Stammganglienkörper. Verwachsungsüberbrückungen verbinden den rechtseitigen Stammganglienkörper mit der medialen und lateralen Wand des rechten Seitenventrikels.

Fig. 1, 1a und 2 in $^5/_4$ der natürlichen Größe.

Fig. 2a. Das Gebiet des mittleren Hirnhöhlenraumes aus dem in Fig. 2 photographierten Schnitt samt Fornix, den Stammganglienkuppen, unten begrenzt durch den Sektionsschnitt, mit unterem Teil von A. S. und ganzem rechten Seitenventrikel. Vergrößerung fünffach.

TAFEL IV.

Fig. 3. Das nach *van Gieson* gefärbte Präparat, das in Fig. 1 photographiert erscheint, in Farben dargestellt bei beiläufig vierfacher Vergrößerung.

TAFEL V.

Fig. 4. Ein nach *van Giesons* Methode gefärbtes Präparat (von Art der Fig. 2, bzw. 2a) in den Farben der *van Gieson*-Färbung wiedergegeben bei beiläufig vierfacher Vergrößerung.

TAFEL VI.

Fig. 5. Photogramm eines Durchschnittes durch das Fornixgebiet des Hemisphärenrestes außerhalb des Bereiches der Verwachsungsbrücken des rechten Seitenventrikels. Vergrößerung beiläufig fünffach.

Fig. 6. Photogramm eines Fornixkörperdurchschnittes samt den seitlichen Fortsetzungen seiner Flügel in die Lamina affixa, bzw. in den Plexus chorioideus lateralis. Vergrößerung 15fach.

Fig. 7. Photogramm von der Fornixoberfläche mit kubisch-zylindrischem Epithelbelag gegen den mittleren Hirnhöhlenraum zu; drüsenähnliche Epitheleinsenkungen und Ringelbildungen. Vergrößerung 212.

TAFEL VII.

Fig. 8. Balkengebiet; rechts von p = Piagewebe die mediale Wand des rechten Ventrikels mit erw = Erweichungsherden, kz = verkalkten Ganglienzellen. Links davon die mediale Wand des linken Ventrikels = ml. Zwischen beiden: B = Balken. In den seitlichen Gebieten von ml, die mit fg bezeichneten fibrösen Gewebseinlagerungen in der medialen Wand des linken Ventrikels. pz = Pigmentführende Zellen, die sich sowohl in der Umgebung von fg als auch nach obenzu und in der lateralen Wand des linken Ventrikels = ll finden; letztere verwachsen mit ml. Mit p bezeichnet die Piabekleidung der lateralen (dem Arachnoideasack angehörigen) Wand des linken Ventrikels. exs = zum Teil fibrinöses, zum Teil zelliges und hämorrhagisches Exsudat an der unteren Dachfläche des mittleren Hirnhöhlenraumes. Vergrößerung 70.

Fig. 9. Laterale Wand der rechten Hemisphärenhöhle. g = verkalkte mit Blut gefüllte, überwiegend arterielle Piagefäße; p = Piagewebe; mg. = mikrogyrisches Gebiet; pz = pigmentführende Zellen an der Grenze und in der Umgebung der Mikrogyrie-Inseln; m = angrenzende Marksubstanz, infiltriert mit Leukozyten = l, durchsetzt von leukozytenhältigen Gefäßchen = lg, unter Homogenisierung diffus übergehend in die innere zellreiche Erweichungszone = erw. Vergrößerung 70.

Fig. 10. Gebiet der umgestülpten Wand des linken Ventrikels; gegen die Dura gerichteter Anteil des Arachnoideasackes mit epithelähnlichen aneinander gereihten Zellen = ep. gl = darunter liegendes gliösfaseriges Gewebe. Vergrößerung 350.

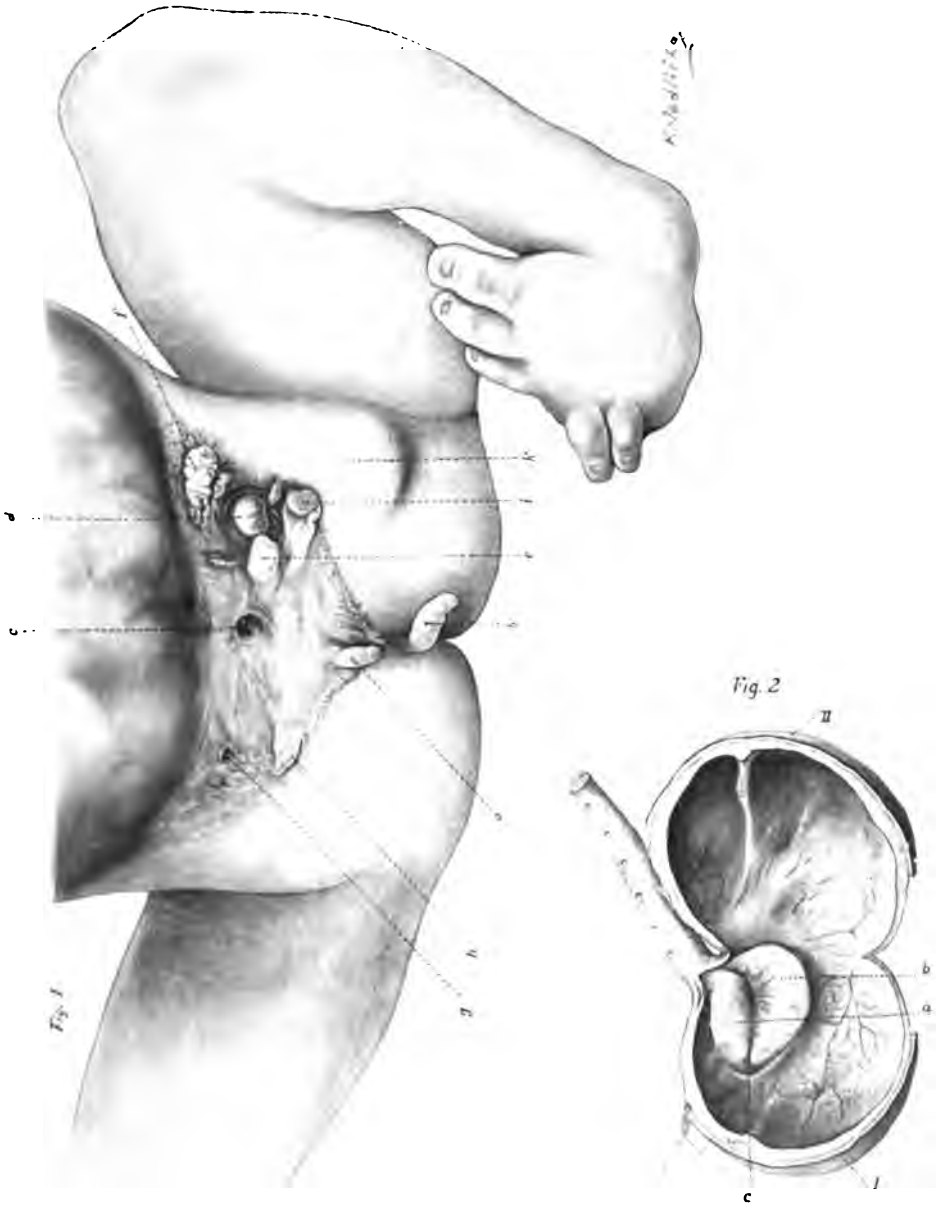

Konstantinowitsch: Zur Frage der Schwanzbildung beim Menschen.

Autotypie von A. Eitelhuber, Wien. **Druck von Bruno Bartelt, Wien.**

Verlag von Wilh. Braumüller, Wien und Leipzig.

Fig. 4

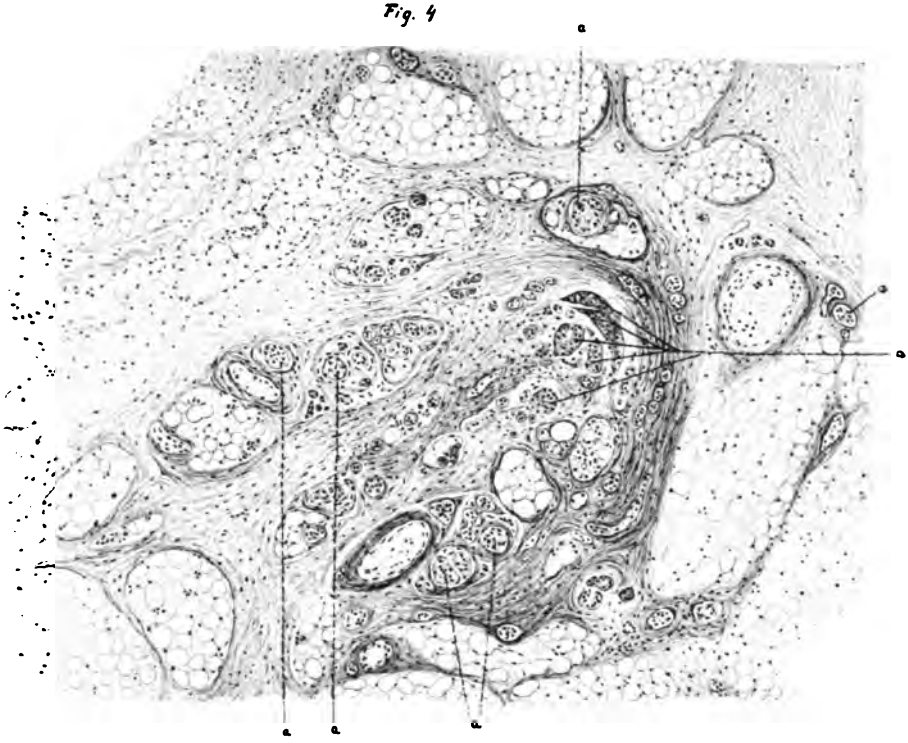

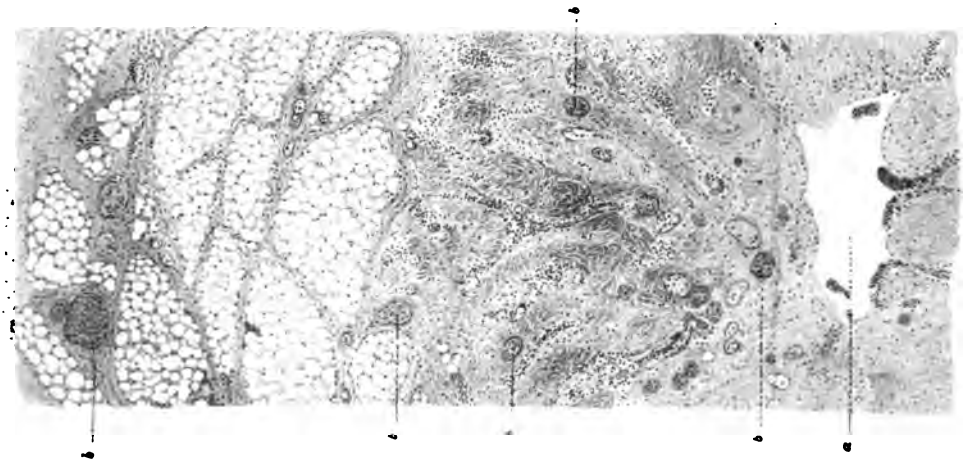

Fig. 3

Konstantinowitsch: Zur Frage der Schwanzbildung beim Menschen.

Autotypie von A. Eitelhuber, Wien. Druck von Bruno Bartelt, Wien

Verlag von Wilh. Braumüller, Wien und Leipzig.

Abteilung für pathol. Anatomie und verwandte Disziplinen.

Fig. 1.

Fig. 1 a.



Fig. 2.

Fig. 2 a.

Kroph: Untersuchungen über Hydranenkephalie.

Photogr. v. Präparator N. Bock.
Autotypie von Ebert, Wien.

Druck von Bruno Bartelt, Wi

Verlag von Wilh. Braumüller, Wien und Leipzig

Fig. 3.

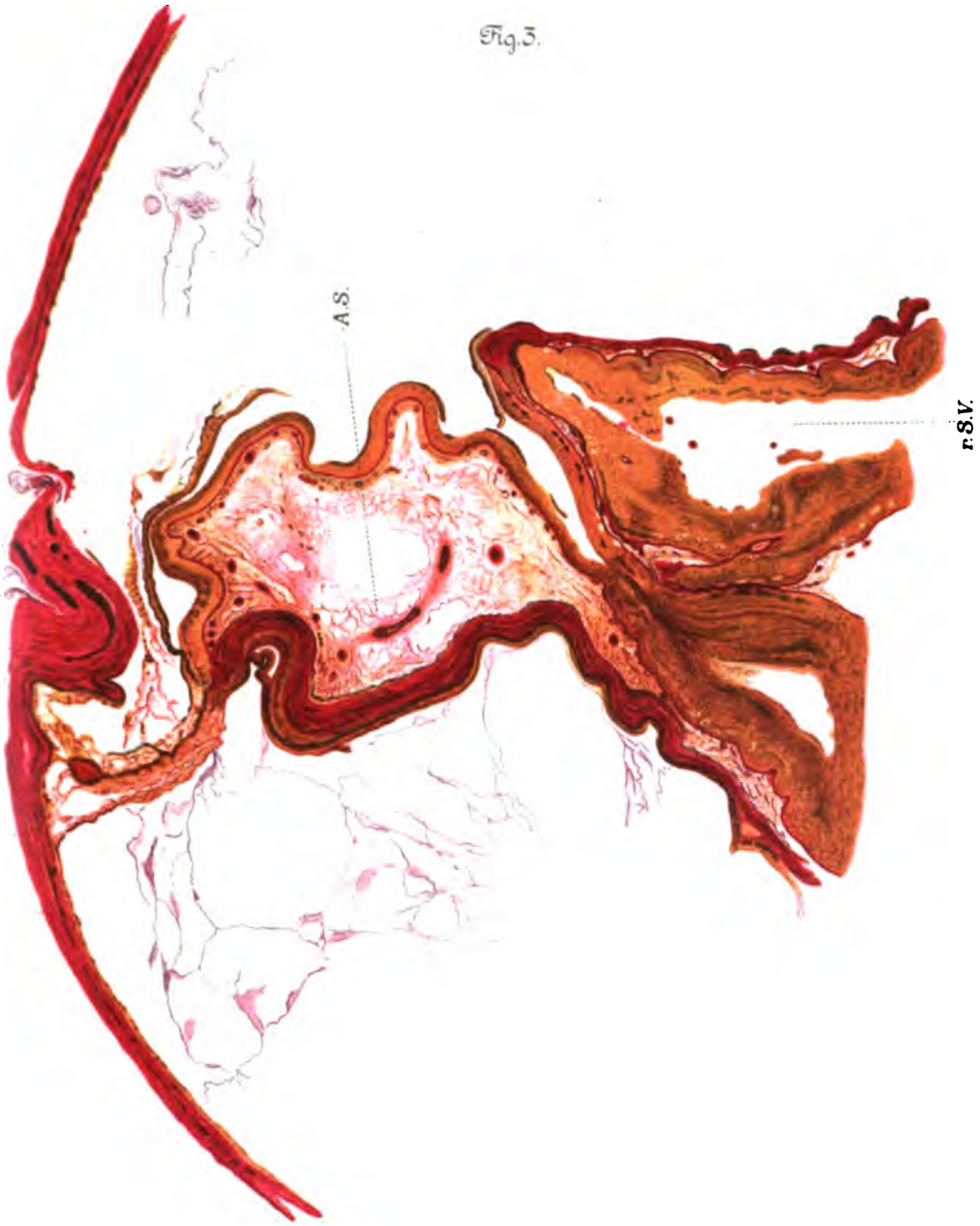

Kroph: Untersuchungen über Hydranencephalie

Dr Rich. Chizmann fec. Lithogr. Kunstanstalt Friedr. Sperl Wien III.
Verlag von Wilhelm Braumüller, Wien und Leipzig.

Fig. 4.

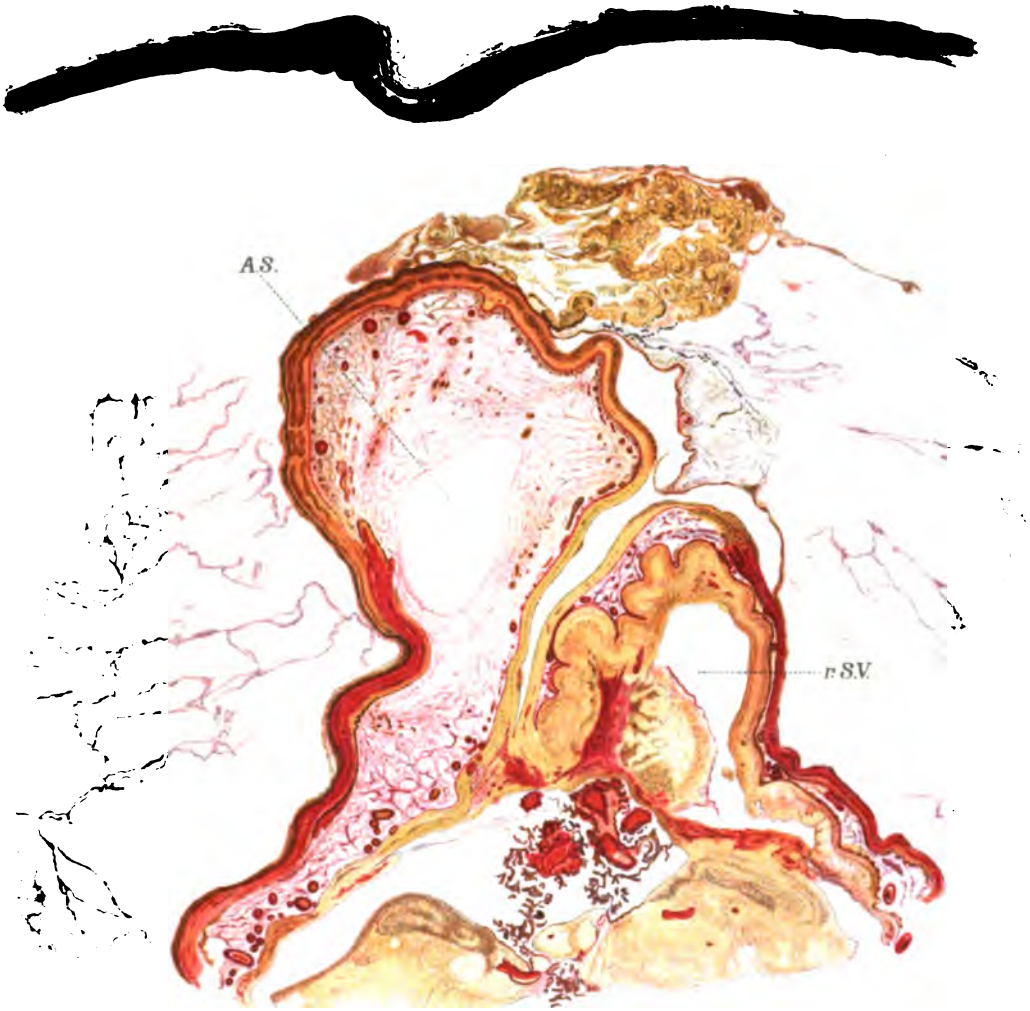

Kroph: Untersuchungen über Hydranencephalie

Dr Rich. Ultzmann fec. Lithogr. Kunstanstalt Friedr. Sperl Wien IIIA
Verlag von Wilhelm Braumüller, Wien und Leipzig.

Fig. 5.

Fig. 6.

Fig. 7.

Kroph: Untersuchungen über Hydranenkephalie.

Photogr. v. Präparator N. Bock.
Autotypie von Ebert, Wien.
Druck von Bruno Bartelt, Wien.
Verlag von Wilh. Braumüller, Wien und Leipzig.

Abteilung für pathol. Anatomie und verwandte Disziplinen.

Fig. 8.

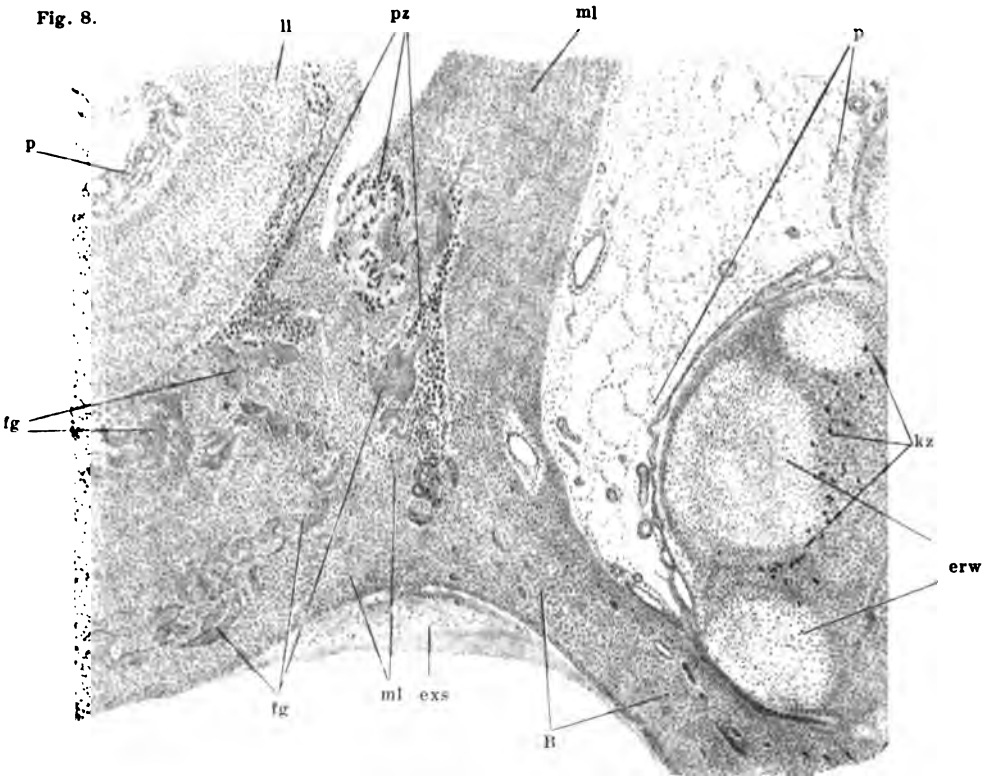

Fig. 9.

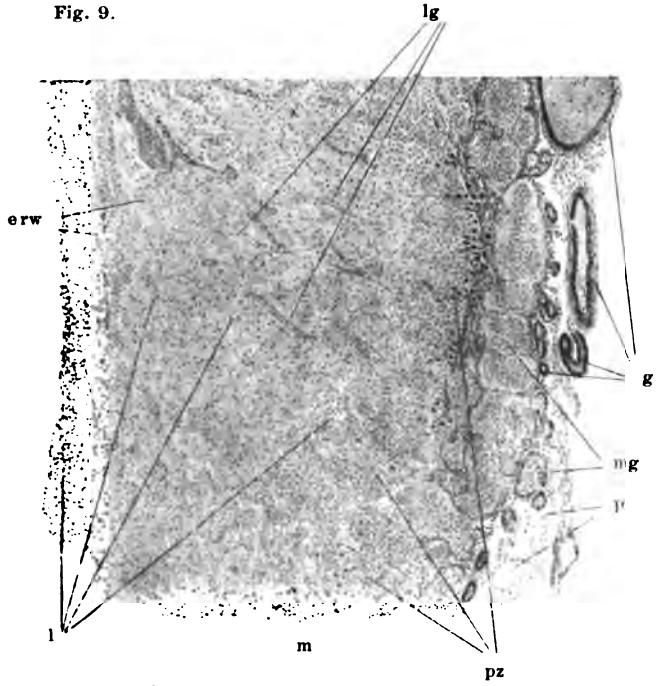

Fig. 10.

Kroph: Untersuchungen über Hydranenkephalie.

Gezeichnet v. Keilitz.
Autotypie von Ebert, Wien.

Druck von Bruno Bartelt, Wien.

Verlag von Wilh. Braumüller, Wien und Leipzig.

(Aus der Prosektur des k. k. Kaiser Franz Joseph-Spitales in Wien. [Vorstand: Prof. R. Kretz.])

Die Erkrankungen arterieller Gefäße im Verlaufe akuter Infektionen.

3. Teil:

Die akute herdförmige Mesarteriitis der Koronararterien und ihre Folgezustände.

Von

Dr. Josef Wiesel.

(Hiezu Tafel VIII.)

Im zweiten Teil meiner Studien über die im Verlaufe akuter Infektionen auftretenden Erkrankungen der Arterien[1]) betonte ich die Notwendigkeit, den analogen Prozessen an den Kranzarterien des Herzens eine besondere Untersuchung zu widmen. Denn die Kranzarterien verdienen wegen ihrer wichtigen Beziehungen zum Herzen, dessen Erkrankung bei den akuten Infektionen oft von so ausschlaggebender Bedeutung ist, sicherlich eine ausführliche Bearbeitung. Dazu kommt, daß das Studium der Kranzarterien auch zu genauerem Eingehen auf den normalen Bau dieser Gefäße führte, wobei sich einige Befunde erheben ließen, die bis jetzt nicht beachtet wurden und doch vielleicht nicht ohne Bedeutung für die Physiologie dieses Gefäßabschnittes sein könnten. Ferner zeigten sich in einer Reihe von Fällen die in meinen früheren Publikationen niedergelegten Befunde mit besonderer Deutlichkeit. Ich verweise hiebei besonders auf die später noch genauer zu beschreibenden Ausheilungsvorgänge einerseits, anderseits auf die bleibenden Schädigungen des normalen Gewebsbaues — Fragen, die ich in den früheren Arbeiten teils nur streifen oder doch nicht mit wünschenswerter Genauigkeit verfolgen konnte. So erscheint es mir gerechtfertigt, den Erkrankungen der Koronararterien ein besonderes Kapitel zu widmen, wenn auch die Prozesse, die sich an ihnen abspielen, grob anatomisch den an anderen Gefäßen schon früher beschriebenen

[1]) Zeitschr. f. Heilk. 1905.

gleichen. Es wird ferner nach Schilderung der an diesem wichtigen Gefäßabschnitte sich abspielenden Erkrankungen möglich sein, die Abhängigkeit des Herzens, resp. seiner Erkrankungen bei den hier in Frage kommenden Allgemeinprozessen von der Schädigung seines ernährenden Apparates aus näher zu beleuchten und so auch Einblick in dieses Gebiet zu gewinnen oder wenigstens anzubahnen. Denn es kann nicht geleugnet werden, daß trotz der vielen und zum Teile ausgezeichneten Arbeiten — klinischen, anatomischen und experimentellen Inhaltes — viele hieher gehörige Fragen noch ihrer Lösung harren. Vielleicht wird die folgende Arbeit einiges Licht auf einschlägige Fragen zu werfen imstande sein.

Bevor jedoch auf die Schilderung pathologischer Zustände eingegangen wird, soll einiges aus der normalen Anatomie der Kranzarterien angeführt werden.

Die mächtigste Schichte der Koronararterien bildet die Tunica media, ebenso wie an gleichkalibrigen Gefäßen anderer Körperregionen. Sie besteht aus Bindegewebszügen, Muskelfasern und elastischen Fasern. Aber sie zeigt in bezug auf Anordnung sowohl der Muskulatur, als des elastischen Gewebes Unterschiede gegenüber anderen Arterien. Man hat nämlich außer der Ringfaserschicht auch als typischen Bestandteil Längsmuskelfasern zu unterscheiden. Während Längsmuskelfasern an anderen Arterien inkonstant sind, besondere Entwicklung nur in der Arteria subklavia zeigen *(Stöhr*[1]*)*, ferner sich nur an der inneren Grenze der Media finden lassen, sind stärkere Längsmuskelfasern in den Koronararterien und in deren Aesten bis zu solchen zweiter Ordnung ein regelmäßiges Vorkommnis. Und zwar finden sich die Längsfasern nicht allein in dem inneren Anteil, sondern gerade in der Mitte der Gefäßhaut. Ferner ist die Anordnung, beziehungsweise die Stärke der elastischen Bestandteile von der anderer gleichkalibriger Gefäße abweichend. Während nämlich an solchen Arterien bloß feinere elastische Fasern auftreten, die entweder zu weitmaschigen Netzen vereinigt sind oder regellos durch die Muskelelemente verlaufen, findet man an den Hauptästen der Kranzgefäße und natürlich auch am Hauptstamm selbst die sonst nur größeren Gefäßen zukommenden elastischen Häute und Platten. Gegen die Intima zu ist die Media durch eine Ela-

[1]) Lehrbuch d. Histologie 1906.

stica interna begrenzt. Die Intima selbst besteht aus einer Endothelschicht und einer in ihrer Ausbildung außerordentlich variierenden „streifigen Lage" *(Kölliker)* und enthält außerdem sichere Längsmuskelfasern als besonderen Bestandteil. Ueber das Bestehen von Längsmuskelfasern in der Intima herrscht selbst zur Zeit nicht völlige Einigkeit. *Bardeleben*[2]) und andere Autoren stellen das Vorkommen von Längsmuskelfasern als typisch hin, während *Ebner*[3]) u. a. auf einem ablehnenden Standpunkt stehen. Mit Recht hebt *Ebner* hervor, daß die Schwierigkeit, glatte Muskelfasern und die eigentümlichen *Langhans*schen Bindegewebszellen zu unterscheiden, diese sich widersprechenden Befunde erklärt. Aber mit wohlgelungenen *van Gieson*schen Färbungen kann man in der Intima der Koronararterien einwandfrei Längsmuskelfasern unterscheiden. Jedenfalls ist dieser Befund deswegen bemerkenswert, weil die Autoren, die sonst Längsmuskelfasern in der Intima beschrieben, solche nur in großkalibrigen Arterien fanden. Tatsächlich fehlen nach meinen Erfahrungen Längsmuskelfasern an anderen Arterien vom Kaliber der Koronararterien. Von der Adventitia ist wenig zu sagen. Bloß das Fehlen einer einheitlichen Elastica externa wäre hervorhebenswert.

Wichtig erscheint mir ferner der Bau der Abgangsstellen der Koronararterien aus der Aorta. Die sogleich zu schildernden Verhältnisse finden sich besonders am Abgange der linken Koronararterie, weniger ausgeprägt an der rechten. Es zeigt sich nämlich sowohl an Längs-, als auch an Querschnitten der Abgangsstelle, daß die dicken elastischen Platten der Aortenmedia sich ein variables Stück (bis zu einem halben Zentimeter und darüber) in die Media der Koronararterien erstrecken und erst allmählich an Zahl und Stärke abnehmen. Es umschließt also ein Faserring von besonders starkem elastischen Gewebe die Abgangsstelle, wodurch der Abgang einen Bau bekommt, wie er sonst nur den ganz starken Arterien eigen ist, nämlich einen exquisit elastischen Bau mit besonders stark ausgebildeten elastischen Platten. Ein derartiges Verhalten findet sich sonst beim Abgang keiner anderen Arterie aus der Aorta; es muß daher als ein besonderes, nur der Koronararterie zukommendes betrachtet werden. An der rechten Koronararterie ist dieses Verhalten weniger deutlich, wie überhaupt die Ausbildung der Wand-

[2]) Sitzungsber. d. jenaischen Zeitschr. f. Medizin u. Naturw., 1878.
[3]) Gewebelehre, Bd. III, p. 65.

schichten in diesem Gefäße häufig schwächer ist als in der linken. Was die Muskulatur der Abgangsstelle betrifft, so verhält sie sich ähnlich wie die großer Arterien. Ihre Menge tritt gegenüber der des elastischen Gewebes bedeutend zurück. Kurz zusammengefaßt, zeigen also die Kranzarterien, bis zirka einen halben Zentimeter von ihrem Abgange, den Bau der Aorta; erst allmählich wird der Bau einer kleinkalibrigen Arterie erreicht.

Während das eben Beschriebene den Bau der Koronararterie selbst betrifft, erscheint mir ein anderer Befund hervorhebenswert, der nur in topographischer Beziehung zur linken Koronararterie steht. Es fiel mir bei der Präparation der linken Kranzarterie und zwar an jener Stelle, wo sie medial und hinter dem linken Herzohr der vorderen Längsfurche des Herzens zustrebt, hie und da ein kleines Körperchen von Mohnkorn- bis zur Größe von ca. 3 bis 4 mm Länge und 2 bis 3 mm Breite auf, das an diesem Ort eingebettet in dem daselbst sich befindlichen epikardialen Fettgewebe, bzw. zwischen den hier zahlreich verlaufenden Nerven lag. Dieses Körperchen, das häufig makroskopisch ganz gut sichtbar war, fehlte in anderen Fällen bei Betrachtung dieser Stelle mit freiem Auge.

Ueber die makroskopische Häufigkeit des Körpers fehlt mir noch die genügende Erfahrung. Dort, wo der Körper groß ist, hat er eine längliche, walzenförmige Gestalt von ungefährer Farbe und Konsistenz einer Lymphdrüse und hängt an feinen Nervenfasern, die zu jenem Teil des Plexus cardiacus gehören, der die Aurikel und den linken Vorhof versorgt.

Bei der histologischen Untersuchung erwies sich dieses Körperchen als nur aus chromaffinen Zellen bestehend; also aus jenen merkwürdigen, mit den Salzen der Dichromsäure sich braun imprägnierenden Zellen, die man eben als chromaffine (phaeochrome) Zellen kennt, und von denen man weiß, daß sie einen normalen Bestandteil des sympathischen Nervensystems bilden und außerdem die sogenannte Marksubstanz der Nebenniere aufbauen. Ihre bis jetzt bekannte Funktion besteht in der Lieferung einer den Gefäßtonus erhöhenden und den Blutdruck steigernden Substanz; sie bedingen ja auch die analogen Wirkungen der Nebennierenpräparate.

Auch die Extrakte des am Herzen vorkommenden chromaffinen Körpers, in gleicher Weise präpariert und einem Kaninchen

intravenös einverleibt, wie *Biedl* und ich[4]) es seinerzeit in einer gemeinsamen Arbeit beschrieben haben, wirken exquisit blutdrucksteigernd und den Gefäßtonus erhöhend, unterscheiden sich also auch in ihrer physiologischen Wirksamkeit in nichts von den chromaffinen Zellen an anderen Körperstellen. Ich erwähnte schon, daß häufig die makroskopische Untersuchung jener Stelle, die sonst den Körper beherbergt, nichts auffinden läßt; in solchen Fällen findet man im mikroskopischen Präparate eine mehr oder minder große Anzahl von Verbänden chromaffiner Zellen, wie ja so häufig ein größerer chromaffiner Körper in kleine oder kleinste Teilstücke zerlegt erscheint. Man weiß durch eine große Anzahl von Untersuchungen, daß es nur wenige chromaffine Körper im tierischen Organismus gibt, die sich immer an ein und derselben Stelle finden; dazu gehört eigentlich nur die Marksubstanz der Nebenniere, ferner die Karotisdrüse und die *Zuckerkandl*schen „Nebenorgane des Sympathikus" beim Neugeborenen. Ob der von mir gefundene chromaffine Körper am Herzen zu den typischen gehört, müssen noch weitere Untersuchungen lehren. Jedenfalls gehört er zu denen, die sich auch beim Erwachsenen finden und nicht einer postembryonalen Rückbildung unterliegen wie viele chromaffine Zellen. Denn ich fand ihn sowohl bei Erwachsenen als bei alten Individuen. Ich will hier noch kurz betonen, daß das Ganglion stellare ebenfalls sehr reichlich chromaffine Zellen enthält, ja manchmal ihre Zahl die der Ganglienzellen überwiegt. Ich hebe das nur deswegen hervor, weil ich in einzelnen Fällen einen feinen Nervenast vom Ganglion der linken Seite bis zum chromaffinen Herzkörper verfolgen konnte, was vielleicht für eine (funktionelle) Zusammengehörigkeit beider zu verwerten wäre. Denn sicherlich ist das Vorkommen chromaffinen Gewebes am Herzen und an Ganglien, die herzversorgende Fasern entsenden, von physiologisch großer Dignität.

Auch hier sind weitere Untersuchungen, vor allem experimenteller Natur vonnöten, um die Wechselbeziehungen des chromaffinen Körpers am Herzen zu diesem selbst, resp. den Koronararterien festzustellen. Es ist übrigens anzunehmen, daß auch andere Säugetiere chromaffine Zellen an der skizzierten Stelle führen.[5])

[4]) *Pflügers* Archiv, 1902.

[5]) Abbildung eines chromaffinen Körpers am Herzen bringt eine demnächst erscheinende Arbeit *E. Zuckerkandls*.

An der rechten Koronararterie fand ich niemals chromaffines Gewebe, dagegen einige Male in der Adventitia der oberen Hohlvene, knapp oberhalb ihrer Einmündung in den rechten Vorhof. Ueber die Häufigkeit des Vorkommens von chromaffinem Gewebe an dieser Stelle fehlt mir vorderhand noch jegliche Erfahrung.

Nach diesen Bemerkungen, die ich für wichtig genug hielt, um sie ausführlicher mitzuteilen, gehe ich zum eigentlichen Thema der vorliegenden Arbeit über.

Eine eigene Bearbeitung der Erkrankungen der Koronararterien, wenn man von den vielen kasuistischen und zusammenfassenden Mitteilungen über die Koronarsklerose absieht, liegt bis jetzt nicht vor. Alle Autoren, die in diesem Gebiete arbeiteten, beschäftigen sich nur mit den arteriosklerotischen Veränderungen der Koronararterien und deren Folgezuständen, Embolien, Verschlüssen usw. Ich finde auch nirgends Angaben, die die Aetiologie der Koronarsklerose speziell berücksichtigt, sondern sie wird meist ebenso gewertet, wie die Sklerose anderer Arterien und für ihr Zustandekommen die gleichen Schädigungen angenommen wie für jene. Besonderes Interesse mußte aber gerade die Sklerose der Kranzarterien wegen ihrer nahen Beziehungen zum Zentralapparat, sowie wegen der Krankheiten, für die sie verantwortlich gemacht werden — ich erinnere nur an die Koronarangina — erwecken, so daß es auffällig ist, wie wenig Arbeiten sich mit den präsklerotischen Veränderungen beschäftigen.

Was die Erkrankungen der Kranzarterien im Verlaufe akuter Infektionen betrifft, so liegen Arbeiten von französischen und deutschen Autoren vor. Sie stammen aus den letzten Jahrzehnten des verflossenen Jahrhunderts — 1869 bis 1891 — und sind schon wegen der nicht sehr vorgeschrittenen Technik der Untersuchung elastischer Gewebe entschieden revisionsbedürftig. In jüngster Zeit hat *Wiesner*[6]) im Anschlusse an einen von mir gehaltenen Vortrag[7]) in einer vorläufigen Mitteilung auf Befunde hingewiesen, die sich im großen und ganzen mit meinen decken. Die oben erwähnten Arbeiten französischer Autoren bilden einen Teil der Studien jener über die Erkrankungen des Herzens im Ver-

[6]) Ueber Veränderungen der Koronargefäße bei Infektionskrankheiten. Wr. klin. Wochenschr., Nr. 24, 1906.

[7]) Ueber Erkrankungen der Koronararterien im Verlaufe akuter Infektionskrankheiten. Ebenda.

laufe akuter Infektionen, ein seit langem viel bearbeitetes Thema, das zu wichtigen Befunden führte.

Nachdem eine Reihe von Autoren die parenchymatösen Veränderungen, die durch die epochale Entdeckung *Virchows*[8]) über die parenchymatöse Entzündung inauguriert wurde, studiert hatten, gelang es *Hayem*,[9]) auch interstitielle Prozesse am Herzen bei Typhus und anderen Infektionskrankheiten aufzufinden. Er war der erste Beschreiber der „akuten interstitiellen Myokarditis". Aber neben der interstitiellen Myokarditis beschrieb *Hayem* auch eine typhöse Endarteriitis der feineren Kranzarterienverzweigungen. Befallen sind nach *Hayem* bei Intaktheit der großen Koronarzweige bloß die Gefäße des Perikards und des Myokardes. Genauere histologische Details fehlen begreiflicherweise. Es wird bloß angeführt, daß durch Verdickung der Intima eine Verengerung des Lumens resultiert, welcher Vorgang hie und da durch nebeneinherlaufende thrombotische Vorgänge zu veritablem Gefäßverschluß führen kann. *Hayem* läßt die Frage offen, ob derartige Prozesse zu Herzwandnarben führen können. Der nächste Autor, der entzündliche Vorgänge an den Kranzarterien bei Scharlach und Diphtherie beobachten konnte, war *H. Martin*.[10]) Er nahm die seit ihrer ersten Beschreibung durch *Hayem* ziemlich verschollene Endarteriitis der Koronararterien wieder auf und konstatierte neben Wucherungen der Zellen der Intima auch Zellwucherungen in der Media, wodurch die Elastica interna lumenwärts gedrängt oder direkt gespalten wird. Den Abschluß des Prozesses bildet die Entwicklung von fibrösem Bindegewebe aus den neugebildeten Zellen. Zweifellos beobachtete *H. Martin* eine Endarteriitis der Kranzgefäße, welcher Natur aber dieselbe war, läßt sich nicht mit Sicherheit feststellen.

Die folgenden Arbeiten von *Barié*,[11]) der Endarteriitis der großen Arterien bei akuten Infektionen mit der *Martin*schen Koronarendarteriitis in Analogie brachte, sowie die von *Landouzy* und *Siredey*,[12]) die ebenfalls der Arterienerkrankung bei akuten Infektionen das größte Gewicht beilegten, enthalten keine spe-

[8]) Virchows Archiv, Bd. 4.
[9]) Arch. de physiol. normal et pathol., 1869 u. 1870.
[10]) Revue de méd., 1881 u. 1883.
[11]) Revue de méd., 1884.
[12]) Revue de méd., 1885 u. 1887.

ziellen Untersuchungen des uns hier interessierenden Gefäßgebietes.

Von deutschen Arbeiten ist in erster Linie die von *Romberg* über „die Erkrankungen des Herzmuskels bei Typhus, Scharlach und Diphtherie“ [13]) hier anzuführen. Er beschrieb die seinerzeit von *Hayem* [14]) studierte akute interstitielle Myokarditis an einem größeren Materiale sehr genau und verschaffte ihr jene Stellung in der Pathologie der akuten Infektionen, die sie verdient. Bei diesen Studien untersuchte *Romberg* auch kursorisch die Koronararterien und kommt zu einem fast negativen Ergebnisse. Wohl sah er hie und da eine Infiltration der Adventitia großer und mittlerer Arterien, namentlich des Perikards, eine Periarteriitis. Die Endarteriitis der Franzosen und die Verengerung des Arterienlumens beobachtete *Romberg* nur in einzelnen Fällen. Bei einem Typhusfalle der *Romberg*schen Beobachtungsreihe war die Intima des Ramus descendens anterior und posterior stellenweise deutlich verdickt, aufgelockert, von Rundzellen durchsetzt. Die Media war an diesen Stellen normal, die Adventitia hochgradig verdickt. *Romberg* konnte ebensowenig die obliterierende Endarteriitis der Franzosen feststellen. Vereinzelt sah er eine auffallend blasse Färbung der Arterienmuskulatur bei normaler Färbung ihrer Kerne, häufiger weiße Thromben kleinerer Aeste.

Romberg war — soweit mir die Literatur bekannt ist — wohl der letzte, der Angaben über das Verhalten der Kranzarterien im Verlaufe akuter Infektionen machte; die seit jener Zeit erschienenen, in dieses Gebiet gehörenden Gefäßarbeiten betreffen fast ausschließlich das Myokard — ich verweise dabei insbesondere auf die neuesten Arbeiten von *Schmaltz* [15]) und *Förster;* [16]) die Schädigung des peripheren Gefäßsystemes wurde hauptsächlich vom Standpunkte der *Romberg*schen und *Päßler*schen Arbeiten [17]) über die Vasomotorenparese betrachtet. Anatomische Untersuchungen der Arterien liegen in letztgenannten Arbeiten nicht vor. (Auf die nach Beendigung der vorliegenden Arbeit erschienene Studie von *Aschoff* und *Tawara:* „Die heutige Lehre von der pathologisch-anatomischen Grundlage der Herzschwäche“,

[13]) Deutsch. Arch. f. klin. Med., 1892.
[14]) l. c.
[15]) Deutsch. Arch. f. klin. Med., Bd. 85.
[16]) Ebenda.
[17]) Deutsch. Arch. f. klin. Med., Bd. 64.

die viele in das vorliegende Thema einschlägige Beobachtungen enthält, konnte nicht mehr eingegangen werden.)

Eigene Untersuchungen.

Zur Untersuchung gelangten die Koronararterien von 50 Individuen, die an den verschiedensten Infektionskrankheiten gestorben waren. Gewöhnlich wurden Stücke von beiden Arterien von ihrer Unterlage abpräpariert und entsprechend fixiert, und zwar immer die Anfangsstücke, Teile der Hauptstämme, und dann Aeste zweiter und dritter Ordnung. Häufig wurde auch ein Stück des Herzens samt der aufliegenden Kranzarterie geschnitten. Selbstverständlich wurden auch hier sämtliche Kautelen beobachtet, in bezug auf möglichst einwandfreie Objekte, Ausschluß von Veränderungen älteren Datums durch vorher überstandene Krankheiten, wie ich das alles in meinen beiden früheren Arbeiten bereits skizziert habe.

Die Methodik der Untersuchung bestand hauptsächlich in Elastika- und Bindegewebsfärbungen an möglichst dünnen Schnitten; ferner Anwendung von Fett- und Kernfärbungen behufs Studiums feinerer Veränderungen; aber an gelungenen Elastikafärbungen, ferner an solchen, die durch die *Hansen*sche Modifikation der *van Gieson*schen Methode gewonnen wurden, lassen sich die meisten der hier in Betracht kommenden Prozesse mit wünschenswerter Genauigkeit verfolgen.

Die Objekte stammten von folgenden Krankheiten: Diphtherie, Scharlach, Morbillen, Influenza, Pneumonie, septisch-pyämische Erkrankungen aller Art, ferner Typhus. Die folgende Beschreibung bezieht sich wieder zunächst auf die Veränderungen im Beginn und auf der Höhe der Erkrankung. Die nach Ablauf der betreffenden Infektionen auffindbaren Prozesse, bzw. Ausheilungsvorgänge sollen nach Schilderung der akuten Erkrankungen besprochen werden.

Zunächst einige Worte über schon makroskopisch sichtbare Veränderungen.

Schneidet man beispielsweise die Kranzarterien eines an Diphtherie oder an Typhus gestorbenen Individuums der Länge nach auf, so findet man sowohl an ihrem Hauptstamm, als auch an ihren Aesten nicht selten kleine mohnkorn- bis linsengroße, gelblichweiße, gegen die Oberfläche etwas eingesunkene Herde, die sich ziemlich scharf gegen ihre mehr mattweiße glänzende

Umgebung abheben. Besonders gerne sitzen derartige Flecke am Abgange des Hauptstammes. Aber sowohl im Verlaufe des Hauptstammes, als auch an den feineren Verzweigungen sitzen derartige Herde, die ja oft gesehen wurden, aber meistens bloß für den Ausdruck der Verfettung oberflächlicher Intimaschichten gehalten wurden. Ferner kommen auch bei ganz jugendlichen Individuen die nach vor längerer Zeit durchgemachten Infektionskrankheiten, besonders nach Scharlach und Influenza starben, nicht allzu selten Herde vor, die sich — makroskopisch — in nichts von den bekannten endarteriitischen Plaques unterscheiden. Solche Herde sah ich sogar einmal bei einem einjährigen Kinde, das nach dreimonatlicher Krankheit — Scharlach mit konsekutiver Nephritis — starb. In diesem Falle fanden sich mehrere linsengroße, derbe, über die Oberfläche prominierende Herde, von denen einer das rechte Koronarostium ganz augenfällig stenosierte. Mikroskopisch entsprach das Bild dem einer weit vorgeschrittenen Atheromatose. Interessant ist, daß dieses Kind ganz plötzlich — während der Nahrungsaufnahme — starb, ähnlich wie man es sonst bei Individuen mit stenosierenden Koronarsklerosen gelegentlich zu sehen pflegt.

Ich will im Anschluß daran noch eines Befundes Erwähnung tun, den ich in drei Fällen erheben konnte, und der auch vielleicht klinisch nicht ganz uninteressant erscheint, wenn er auch strenggenommen nicht ganz zum vorliegenden Thema gehört. Ich meine nämlich eine verruköse Endokarditis — wenn der Ausdruck gebraucht werden darf — die sich neben einer der Aortenklappen am Koronarostium etabliert und ein Stück weit (in einem Falle sogar 1 cm weit) in das Lumen des Gefäßes sich hineinerstreckt; bei diesem Präparat war das Ostium — linke Koronararterie — durch die Exkreszenzen fast völlig verschlossen. In diesen drei Fällen handelte es sich um eine rekrudeszierende Endokarditis der Aortenklappen bei bestehender Insuffizienz dieser Klappe. Dabei konnte ich klinisch die Beobachtung machen, daß sich die Rekrudeszenz durch einen typischen Anfall von Angina pectoris einleitete, der in dem einen Fall zu einem wahren Status anginosus von mehrtägiger Dauer führte. Gleichzeitig mit dem anginösen Anfall der bei sämtlichen drei Patienten der erste war, traten unter Schüttelfrost und hohem Temperaturanstieg die übrigen Zeichen der Endokarditis hinzu. Dieses Verhalten

war bei meinen drei Fällen, die sämtlich Kranke mit alter Aorteninsuffizienz betrafen, das typische; früher bestand nie Koronarangina; bei der Nekropsie fand sich die schon erwähnte Endokarditis des Koronarostiums. Es ist mir sehr wahrscheinlich, daß in diesen Fällen die durch die endokarditischen Auflagerungen bedingte akut entstandene Koronarstenose das auslösende Moment für das Auftreten der Angina pectoris war. Ich will noch bemerken, daß sich bei zwei meiner Kranken die Anfälle wiederholten, der eine sogar im Status anginosus starb, während es beim dritten Fall bei einem Anfall bis zu dem sechs Tage später erfolgenden Tode blieb. (Herrn Prof. *H. Schlesinger* verdanke ich die mündliche Mitteilung, daß es im Verlaufe einer Endokarditis bei einem zehnjährigen Kinde zu einem subjektiv und objektiv sichergestellten Anfall von Angina pectoris kam, also ebenfalls eine Beteiligung der Koronararterien am endokarditischen Prozeß nicht von der Hand zu weisen ist.) Ich fand in der Literatur keinerlei Angaben über schon früher gemachte Beobachtungen betreffend den Zusammmenhang von Angina pectoris mit der eben skizzierten Koronarendokarditis, obwohl ja bekanntlich im Verlaufe von Endokarditis Anfälle von kardialem Asthma und Angina pectoris nicht allzu selten sind.

Die oben angeführten makroskopischen Veränderungen finden sich, wie erwähnt, recht häufig; fehlen sie aber, so kann trotzdem die mikroskopische Untersuchung recht erhebliche Veränderungen aufdecken, so daß niemals aus der anscheinend intakten Beschaffenheit der Gefäßwand auch auf mikroskopisch normales Gewebe geschlossen werden darf.

Was nun die histologischen Veränderungen betrifft, so decken sie sich im allgemeinen mit den in meinen früheren Arbeiten ausführlich geschilderten Prozessen; sie charakterisieren sich auch in den Koronararterien als Degenerationen der Muskulatur und des elastischen Gewebes, die immer nur in der Media beginnen und erst später oder überhaupt nicht die Intima ergreifen. Auch hier dokumentiert sich die erste Veränderung — beispielsweise bei einem Fall von Diphtherie, der nach zwei- bis dreitägiger Krankheit starb — als hydropische Quellung der Muskelfasern, sowie seröse Durchtränkung der übrigen Gewebsbestandteile der Media. Die Muskelfasern scheinen gequollen, haben die Farbe schlecht aufgenommen, ihre Kerne sind häufig stark korkzieherartig gewunden; einzelne erscheinen kürzer und

plumper als andere; außerdem findet sich die schon an anderen Gefäßen beschriebene seröse Durchtränkung der Gefäßwand, wodurch die elastischen Fasern stärker auseinandergedrängt werden; durch dieses Auseinanderdrängen kommt es naturgemäß an anderen Stellen zu einer näheren Anlagerung elastischer Fasern, manchmal sogar zu einer Ueberlagerung. Dabei haben die elastischen Fasern in diesen Herden einen mehr gestreckten Verlauf angenommen; wirkliche Kontinuitätstrennungen kommen in diesem Stadium nicht vor. Im weiteren Krankheitsverlaufe — zirka vier bis sieben Tage — kommt es zu weiteren Degenerationen des elastischen Gewebes, während die Muskulatur zunächst auf dem Stadium der hydropischen Quellung stehen bleibt. Einzelne elastische Fasern, die ihren normalen welligen Verlauf nach und nach völlig eingebüßt haben, zeigen eine deutliche Abnahme der Färbbarkeit, welche entweder auf ganze, im Herde verlaufende Fasern sich erstreckt oder es wechseln an einer und derselben Faser gut und schlecht gefärbte Partien miteinander ab. Die Herde beschränken sich vorderhand bloß auf die Media, höchstens, daß die Elastica interna mitergriffen erscheint. Am besten sind diese ersten Veränderungen an den so charakteristisch gebauten Abgangsstellen der Koronararterien sichtbar; aber sowohl der Hauptstamm, als auch feinere Aeste zeigen stellenweise die Erkrankung ganz deutlich. Das nächste Stadium, der Höhepunkt der Erkrankung, dokumentiert sich durch Nekrose der Muskulatur, anderseits durch Kontinuitätstrennungen der elastischen Fasern (Querzerfall, körniger Zerfall und Schwund), welche Prozesse zu völligem Verschwinden aller elastischen Elemente in dem betreffenden Herde führen können. In bezug auf Details der histologischen Vorgänge verweise ich auf den zweiten Teil meiner Studien über die akuten Gefäßerkrankungen, da sich diesbezüglich die Koronararterien genau so verhalten wie die übrigen Gefäße, so daß eine Wiederholung des dort Gesagten überflüssig erscheint.

Es kommt also auch in den Koronararterien zur Ausbildung von mesarteriitischen Herden durch Nekrose der Muskulatur und des elastischen Gewebes. Solche Herde repräsentieren sich dann als von der normalen Umgebung sich scharf abhebende Stellen, die eine mehr oder minder homogene Grundsubstanz besitzen, in der hie und da noch Bruchstücke von zerrissenen und zusammengeschnurrten elastischen Fasern liegen, sowie gelegent-

lich ein paar gequollene Muskelkerne. Solche Herde liegen oft bis zu sechs hintereinander, von intaktem Gewebe voneinander getrennt, das an der Peripherie der Herde plötzlich aufhört. Man findet nun, besonders bei der Diphtherie und Pneumonie, derartige Herde, die sich strenge auf die Media beschränken, höchstens noch stellenweise die Elastica interna mitergreifen; die Intima erscheint dabei in ihren tieferen Schichten völlig unversehrt. Dieses Verhalten ist aber durchaus nicht die Regel; in vielen Fällen, besonders bei septisch-pyämischen Erkrankungen und beim Scharlach, erkranken schon frühzeitig tiefere Schichten der Intima, wenn auch durchaus nicht in jedem Falle, obwohl auch hier der Prozeß jedesmal in der Media beginnt. Es greift dann die Degeneration von der Media auch auf die elastischen Elemente, sowie auf die streifige Lage der Intima über, setzt dort in schwereren Fällen ebenfalls Nekrosen, läßt aber das Endothel, sowie die unmittelbar subendothelial gelegenen Schichten fast immer intakt. Diese Form, die nicht nur große Partien der Media zerstört, sondern auch tiefe Läsionen in der Intima setzt, ist die seltenste, aber schwerste der hier in Betracht kommenden Prozesse und führt wohl ausnahmslos zu irreparabeln Veränderungen. Die Gefäßwandnekrose findet sich, wenn überhaupt, bei der Diphtherie am achten bis zehnten Krankheitstage, bei Scharlach und septisch-pyämischen Prozessen je nach Schwere der Allgemeininfektion entsprechend früher oder später, beim Typhus am Ende der zweiten Krankheitswoche, bei der Pneumonie kommt es überhaupt kaum je zu solch hochgradigen Zerstörungen, eher noch bei den durch Influenzainfektion bedingten Erkrankungen. Die Größe der Herde schwankt; von kleinsten, nur mit starken Linsen sichtbaren, die bloß an wenigen Fasern pathologische Vorgänge erkennen lassen, bis zu großen, 40 bis 50 μ und darüber im Längsdurchmesser messende und von entsprechender Breite finden sich alle möglichen Zwischenstufen. Auch muß nicht jede Infektionskrankheit zu hochgradiger Gefäßzerstörung führen; häufig findet man nur die ersten Stadien der Degeneration. Ich habe überhaupt den Eindruck, als wäre die Schwere der Gefäßerkrankung durchaus nicht immer proportional der der Allgemeinerkrankung. Aber bei keinem der vielen von mir untersuchten Fälle fand ich die Koronararterien völlig intakt, oft genug schwer erkrankt.

Kurz zusammengefaßt, kann folgendes gesagt werden: Infektionskrankheiten aller Art führen, eben so wie an den anderen

Arterien, auch an den Koronararterien zu herdförmigen Degenerationen in der Media; von einfacher seröser Durchtränkung mit hydropischer Quellung der Muskulatur bis zu herdförmiger Nekrose sämtlicher muskulöser und elastischer Elemente — das interzelluläre Netzwerk erhält sich meistens wenigstens teilweise — gibt es alle möglichen Zwischenstufen; hie und da ergreift der Prozeß auch die Intima, um an ihr analoge Veränderungen zu setzen wie in der Media; immer erkrankt aber die Media zuerst und meistens bleibt die Erkrankung auch auf diesen Gefäßabschnitt beschränkt. Unterschiede bei den einzelnen Infektionskrankheiten lassen sich insofern konstatieren, daß es der Scharlach und die septisch-pyämischen Erkrankungen sind, die die schwersten Veränderungen setzen. Es folgt dann die Diphtherie, sowie der Typhus und die Pneumonie. Die leichtesten Grade werden bei den Morbillen erreicht. Der Grundtypus ist aber bei allen Infektionskrankheiten, die untersucht werden, der gleiche: immer primäre Mediaerkrankung. Ich will noch ausdrücklich hervorheben, daß es mir nicht gelungen ist, in den Herden Mikroorganismen nachzuweisen. Eine Erkrankung, die ich als die von den vorerwähnten französischen Autoren beschriebene „Endarteriitis obliterans" agnoszieren konnte, habe ich nie gesehen; denn eine primäre Erkrankung der Intima bei völlig intakter Media konnte ich niemals auffinden. Immer war die Endarteriitis sekundär, von der Media her fortgeleitet.

Die nächste Frage nun ist die nach dem endlichen Schicksal der Herde. Ich glaube jetzt mit Sicherheit drei Formen des Endausganges annehmen zu können: 1. Völlige Restitutio ad integrum, 2. Ausbildung mesarteriitischer Narben, und 3. Uebergang in atherosklerotische Prozesse, nämlich Verdickung der Gefäßwand, auch der Intima, sowie weitere degenerative Veränderungen, Sklerosierung und Verkalkung (auch der Media), in denen später noch weitere entzündliche und produktive Veränderungen auftreten können; dabei ist aber immer die Urerkrankung in die Media zu verlegen.

Ad 1. Daß Restitutio sehr häufig vorkommt, unterliegt wohl keinem Zweifel. Denn man würde ja sonst — bei der ungeheuren Häufigkeit der akuten Infektionskrankheiten — kaum je ein intaktes Gefäßsystem antreffen. Ich konnte bei zwei Fällen von Diphtherie, die vier Wochen nach Ablauf der akuten Krankheit an Tuberkulose starben, folgendes Verhalten konstatieren: Von

seiten der intakten elastischen Fasern und Muskulatur wuchsen feine Fäserchen, bzw. Muskelknospen in die nicht völlig nekrotischen Herde ein, die in diesen Fällen aus zerrissenen elastischen Fasern und gequollenen Muskelfasern mit starker Kernpyknose bestanden. Das Einwachsen sowohl der neugebildeten elastischen Fasern, als der Muskelfasern erfolgt von den den Herden benachbarten intakten Geweben, deren Muskelkerne in lebhafter Karyokinese begriffen sind; die scharfe Grenze zwischen den Herden und dem angrenzenden intakten Gewebe ist dann an solchen Stellen verwischt. Hie und da treten auch kleine Rundzellenanhäufungen um einen Herd herum auf, die ich für Vorläufer von Bindegewebszellen zu halten geneigt bin und von denen viele zu Spindelzellen auszuwachsen beginnen und ebenfalls Karyokinesen zeigen; der Vorgang ist ein ähnlicher, wie bei der Wundheilung überhaupt. Bei einem Falle, wo der Patient 40 Tage nach der Entfieberung (Typhus) durch einen Sturz vom Gerüste zugrunde ging, konnte man die Herde gerade noch erkennen, u. zw. daran, daß an einzelnen Stellen das Gewebe lockerer erschien, die elastischen Fasern noch spärlich, aber von normaler Form waren, die Muskulatur völlig neugebildet war, aber noch nicht den ganzen Herd erfüllte. Bloß an einer ganz kleinen Stelle war der Prozeß auf die Intima übergegangen und hatte daselbst eine Verdickung der Wand und Verfettung an den oberflächlichen Partien gesetzt. Da das Individuum erst 20 Jahre alt war und sonst nirgends Zeichen von Arteriosklerose aufwies, glaube ich, derartige Befunde für die eine Form der Ausheilung mit einiger Sicherheit verwerten zu können. In leichten Fällen dürfte diese Form der Ausheilung wohl die Regel sein, vielleicht auch in mittelschweren Fällen.

Ad 2. Narbenbildung. In einer Reihe von Fällen konnte ich konstatieren, daß es nach Ablauf der akuten Erkrankung zu Narbenbildung an Stelle des Defektes kommt. Diese mesarteriitischen Narben, wie ich sie in meiner zweiten Arbeit nannte, stellen einen ungemein gewöhnlichen Befund dar bei Individuen, die eine akute Infektionskrankheit durchgemacht haben; aber diese Narben scheinen sich sehr lange Zeit, wahrscheinlich zeitlebens zu erhalten, ohne sonderliche Funktionsstörung für den betreffenden Träger; wohl aber müssen derartige Stellen als Orte bezeichnet werden, wo andere Noxen gelegentlich leichter und wirkungsvoller angreifen

können als an ganz intakten Gefäßen; ein Moment, das für die Aetiologie späterer, anscheinend primärer Gefäßprozesse gewiß einige Aufmerksamkeit verdient. Die Narben, die sich gelegentlich auch bei alten Individuen finden, charakterisieren sich dadurch, daß stellenweise der normale Gewebsbau der Media durch straffes Bindegewebe unterbrochen ist, Herde, welche 3 bis 4 mm lang sein können. Gewöhnlich okkupieren sie nicht die ganze Dicke der Media, sondern liegen so ziemlich in der Mitte oder knapp an der Elastica interna. Makroskopisch ist nichts zu sehen; ihre hauptsächlichen Fundorte sind die unmittelbar an das Ostium sich angrenzenden Gefäßabschnitte.

Die Narbenbildung — ich konnte ihr Entstehen an einigen protrahierten Typhusfällen und langandauernden postskarlatinösen Sepsisfällen oder Nephritiden verfolgen — scheint nur in Herden völliger oder fast völliger Nekrose vorzukommen. Sie nimmt ihren Ursprung von dem noch erhaltenen interzellulären Bindegewebe in den Herden oder von dem der benachbarten intakten Partien. Zunächst macht sich an diesem eine Vergrößerung der Zellen und Kerne bemerkbar; es kommt eben zur Fibroblastenbildung, indem die spindelförmigen Bindegewebszellen kurz und dick werden und einen großen chromatinreichen Kern annehmen. Diese Fibroblasten senden nun zunächst in die mit der scholligen oder homogenen Masse erfüllten nekrotischen Herde ihre Fortsätze; durch fortwährende Spaltung ihrer Leiber verlieren die Fibroblasten wieder ihren Protoplasmagehalt und werden mit der Zeit wieder zu den gewöhnlichen, spindelförmigen Bindegewebszellen, die den Defekt völlig decken. Ich habe den Vorgang der Narbenbildung nur kurz geschildert, weil er dem bei Deckung von Substanzverlusten anderer Art durch Bindegewebe völlig gleicht und die Schilderung der feineren Vorgänge zu weit vom Thema abweicht; ich möchte nur erwähnen, daß die Verhältnisse bei der Vernarbung derartiger Herde ein ausgezeichnetes Studienobjekt des Gewebsersatzes bilden und speziell mit Rücksicht auf die bekannten Arbeiten *Maximows* interessant erscheinen.

Später konsolidiert sich das anfangs nur lockere neugebildete Bindegewebe; ob nicht noch später in diesen Narben Regenerationen von seiten der elastischen Fasern eintreten, wage ich nicht zu entscheiden. Hie und da, in schwereren Fällen, hat die Narbe auch ein entsprechendes Stück der Intima, offenbar nach vor-

hergegangener Erkrankung der Elastica interna oder noch anderer Intimaschichten in ihr Bereich gezogen. Die Vorgänge der Ausheilung decken sich übrigens im großen und ganzen mit den von *Ziegler*[18]) bei traumatischer Arteriitis beschriebenen (Quetschungsarteriitis). Ich möchte hier noch erwähnen, daß man bei länger dauernder Erkrankung, beispielsweise bei septischen Erkrankungen oder Osteomyelitis, die verschiedenen Stadien der Ausheilung neben den rezenten Prozessen an einem Gefäße beobachten kann.

Ad 3. Die dritte Ausgangsmöglichkeit — Uebergang in Atheromatose der Gefäßwand — hat zur Bedingung, daß der Prozeß noch während des akuten Stadiums auf tiefere Intimaschichten übergriff. Ich konnte einige Fälle von ausgesprochener Koronarsklerose bei ganz jugendlichen Individuen beobachten, deren direkter Zusammenhang mit einer akuten Infektionskrankheit wohl außer allem Zweifel steht. Ich will hier noch einmal ausdrücklich betonen, daß ich bei der vorliegenden Arbeit unter „Arteriosklerose" nur jene verstehe, die aus einer primären Mediaerkrankung hervorgeht und, soweit unsere Kenntnisse bis jetzt reichen, nichts mit der „Arteriosklerose" im landläufigen Sinne gemein hat als den Namen und die Endausgänge, aber weder das Entstehen, noch anfängliches Verhalten; auch die infektiöse Mediaerkrankung führt eben gelegentlich ebenfalls zur „Sklerose".

Ich beziehe mich zunächst auf folgenden Fall:

Einjähriges Kind, das nach sechswöchentlicher Krankheit — Scharlach und Nephritis scarlatinosa — plötzlich während der Nahrungsaufnahme starb. Der Puls war einige Tage vor dem Tode sehr frequent und arhythmisch geworden, dabei deutliche Embryokardie bei normaler Temperatur. Schon die makroskopische Untersuchung zeigte in beiden Koronararterien und deren größeren Aesten derbe, bis linsengroße, über die Oberfläche deutlich hervorragende Flecke, denen auf dem Durchschnitt eine sofort augenfällige Dickenzunahme der Gefäßwand entsprach. Am mikroskopischen Bilde zeigte sich an einer Reihe von Plaques folgendes Verhalten: Die Intima ist bis knapp unter die Endothelschicht stark verdickt; die tieferen Schichten der Intima zeigen stellenweise ausgesprochene fettige Degeneration, sowie Quellung

[18]) Verhandl. d. pathol. Gesellsch., I., 1899.

und hyaline Degeneration des Bindegewebes, das auch fast völlig kernlos geworden ist; die Herde enthalten ferner entweder gar keine oder nur spärliche Reste elastischer Fasern, ebensowenig ist etwas von einer Elastica interna zu sehen. In den mehr nach außen gelegenen Partien der Intima finden sich an anderen Stellen überhaupt keine Kerne mehr innerhalb der verdickten Stellen, sondern nur das bekannte Balken- und Maschenwerk der atherosklerotischen Arterie, in denen hie und da auch kleine Anhäufungen von Rundzellen liegen. An einzelnen Herden hat sich bereits innerhalb des hyalin degenerierten und verfetteten Bindegewebes eine Kalkablagerung etabliert.

Die Media ist an solchen Herden entweder enorm verschmälert oder überhaupt völlig geschwunden. Elastische Lamellen und Muskulatur fehlen ganz, an ihrer Stelle findet sich bloß hyalin degeneriertes Bindegewebe. Verkalkungsherde kommen ebenfalls in der Media vor, sind aber sehr spärlich.

Das eben entwickelte Bild entspricht also dem einer voll ausgebildeten Atherosklerose, die sich zunächst in nichts von jener unterscheidet, die ihren Ausgangspunkt von einer primären Intimaerkrankung nimmt, wie das für die gewöhnliche, die sogenannte Altersarteriosklerose, durch die Arbeiten von *Jores* und seiner Schüler, sowie durch die von *Marchand* wohl als sichergestellt betrachtet werden kann. Die oben geschilderten Prozesse entsprechen aber, wie gesagt, einer primären Erkrankung der Media. An jüngeren Herden, die sich sowohl an dem eben besprochenen Fall, als an zwei anderen, von denen der eine einen 15jährigen, an Typhusrezidiv verstorbenen Knaben (zehnwöchentliche Krankheitsdauer), der andere einen Scharlachfall bei einem dreijährigen Kind (siebenwöchentliche Krankheitsdauer) betraf, zeigen sich diese Verhältnisse mit wünschenswerter Deutlichkeit. An derartigen jüngeren Herden findet man nämlich in der Media die schon beschriebenen Herde völlig zugrunde gegangener Muskulatur und Schwund der elastischen Gewebe; aber gleichzeitig hat eine Bindegewebswucherung von der Umgebung aus begonnen, die sich nicht allein in den nekrotischen Herd, sondern auch in die ebenfalls, aber weniger hochgradig erkrankte Intima erstreckte, daselbst bereits zur Hypertrophie führte, während die oberflächlichen Intimaschichten völlig intakt sind. Es fehlt hier vorderhand jede Verfettung, die, wenn vorhanden, immer die erste Stufe des primären Intimaprozesses

darstellt; in den in Rede stehenden Fällen ist aber die Intima gegenüber der Media erheblich weniger geschädigt; ihre oberflächlichen Partien, die bei der gewöhnlichen Arteriosklerose immer zuerst erkrankten, sind intakt; alles Zeichen, daß die Erkrankung von der Media aus begann, und erst nach erheblicher Zerstörung dieser auf die benachbarten Intimaschichten übergriff. Der Unterschied gegenüber der gewöhnlichen Atherosklerose, beziehungsweise den Anfangsstadien dieser tritt auch in einigen anderen Punkten hervor. Zunächst trifft für die neugebildeten Schichten, die sich aus der Media in die Intima erstrecken, die sogenannte hyperplastische Intimaverdickung *(Jores)* nicht zu, die in einer Abspaltung starker elastischer Lamellen aus der Elastica interna besteht und so ebenfalls zu einer Wandverdickung führt. Es fehlt in den von mir beschriebenen Herden sicherlich diese Form der Verdickung, wie auch die der oberflächlich gelegenen elastischen Fasern; also Hyperplasie der Zwischensubstanz ohne gleichzeitige Neubildung elastischer Fasern. Ich halte die Bindegewebsneubildung in der Media und in der Intima zunächst für den Ausdruck eines reparatorischen Vorganges; erst sekundär, unter noch unbekannten Bedingungen (Fortdauer der das Gefäß primär schädigenden Noxe?) kommt es zu Verdickungen innerhalb des degenerierten Gewebes, zu schleimiger Quellung, hyaliner Entartung, Sklerosierung und Ablagerung von Salzen. Ferner findet man — bei der gewöhnlichen Atherosklerose — wie *Marchand*[19]) hervorhebt, den totalen Schwund der Media niemals an Stellen, wo die Plaques in der Intima erst in der Entwicklung sind, woraus er schließt, daß die Atrophie die Folge einer Kompression durch die Intimaverdickung ist. Dieses Verhalten hat aber für die in Rede stehenden Erkrankungen sicher keine Richtigkeit, denn bei diesen geht die Media viel früher zugrunde als die Intima; erst in weit vorgeschrittenen Fällen, wenn die neugebildeten Gewebe ihrerseits atheromatös zerfallen, kann die Intima ebenfalls so zerstört erscheinen, wie bei der gewöhnlichen Atherosklerose. Dann mag es allerdings gelegentlich unmöglich werden, den Ausgangspunkt des ganzen Prozesses festzustellen. Viel ähnlicher, was die Urerkrankung betrifft, ist die postinfektiöse Atherosklerose der sklero-gummösen Aortitis, bei der ja ebenfalls die Mediaerkrankung weit mehr in den Vorder-

[19]) Kongreß für innere Medizin, Leipzig, 1904.

grund tritt als bei der gewöhnlichen Atherosklerose. Diese von *Chiari* als „Mesarortitis productiva" bezeichnete Erkrankung kann nach diesem Autor durch Lues bedingt sein, muß es aber nicht. In meiner produktiven Mesarteriitis nach Infektionskrankheiten wäre vielleicht ein weiterer Beweis dafür gelegen, daß eine primäre Mediaerkrankung auch durch andere Bedingungen zustande kommt als durch Lues. Außerdem kommen in sehr seltenen Fällen — ich beobachtete das folgende in einem Fall von vor zwei Monaten durchgemachter Diphtherie — reine Mediasklerosen an den Koronararterien vor. Die Media war herdweise beträchtlich verdünnt, die nekrotischen Partien führen Kalk, während die Intima so gut wie unverändert erscheint, höchstens an einzelnen Stellen ihre Elastica interna eingebüßt hat.

Die Stellung dieser Ausgangsform zu der von *Mönkeberg*[20]) genauer beschriebenen „reinen Mediaverkalkung", die sich hauptsächlich an den Extremitätenarterien lokalisiert, ist mir nicht klar, da ich diesen Ausgang mangels geeigneten Materiales nicht weiter verfolgen konnte. Nur der Vollständigkeit wegen sei er hier erwähnt.

Die Verdickung der Intima, in der es auch hie und da zur Neubildung elastischer Fasern kommt, halte ich nicht für einen kompensatorischen Vorgang, um die Schmälerung und Elastizitätsabnahme in der Media zu decken, wie es *Erb jun.*[21]) für die Adrenalinarteriitis anzunehmen geneigt ist; sondern ich halte die sekundäre Intimaerkrankung für eine besonders schwere Form der Erkrankung, im Verlaufe derer sich der Prozeß eben nicht bloß auf die Media beschränkte, sondern die gleichen ätiologischen Faktoren auch für die Intima deletär waren; vielleicht kommen hiebei auch Ernährungsstörungen in Betracht, da ja die Media die ernährende Matrix für die Intima sein soll.

Es kann also wohl mit Recht behauptet werden, daß es eine Form der Koronarsklerose gibt, die aus einer während einer akuten Infektionskrankheit auftretenden Mesarteriitis hervorgeht; sie ist keineswegs sehr häufig, kommt aber sicherlich vor und führt dann ihrerseits zu Herzveränderungen. Warum bis jetzt keine Angaben vorliegen über das Vorkommen von Angina pectoris bei ganz jugendlichen Individuen, vermag ich nicht zu sagen. Allerdings weiß man heute, daß Koronarsklerose allein nicht in

[20]) Virch. Arch., Bd. 171.

[21]) Arch. f. experim. Pathologie u. Pharmakologie, Bd. 53.

allen Fällen genügt, um den Symptomenkomplex „Angina pectoris" hervorzurufen, wenn auch die übrigen Faktoren bis jetzt unbekannt sind. Sicher aber ist, daß Koronarsklerose auch bei ganz jugendlichen Individuen sich an eine früher durchgemachte Infektionskrankheit anschließen kann. Die Ausbildung der postinfektiösen Koronarsklerose steht in einem gewissen Abhängigkeitsverhältnisse von der Aortenerkrankung; denn bei den erwähnten Fällen war auch die Aorta deutlich sklerotisch, besonders an ihrem Anfangsteil und dem Bogen, scheint aber unabhängig zu sein von der Schwere der Erkrankung an den peripheren Arterien; zu den Erkrankungen des Herzens wird noch kurz Stellung genommen werden. Ich lasse nun eine Reihe von Fällen aus meiner Kasuistik folgen, wobei ich wieder, wie im zweiten Teil der Gefäßstudien, nur solche herausgreife, die frühere Gefäßerkrankung ausschließen lassen. Zuvor sollen aber noch kurz einige einschlägige Fälle aus der Literatur erwähnt werden.

Curschmann hat in seiner Arbeit über „die Sklerose der Brustaorta und einige ihrer Folgezustände"[22]) eines Falles Erwähnung getan, wo ein 19jähriger Mann an Sepsis starb. Die Aorta zeigte unmittelbar über ihrer Ursprungsstelle eine Anzahl erhabener weißer Flecke und netzförmiger, zackiger Zeichnungen; besonders stark ausgebildet und schon geschwürig zerfallen waren dieselben um die Ausmündungsstellen der Koronararterien herum. Stärker als die linke war die rechte Koronararterie befallen. Der Vater dieses Patienten litt an hochgradiger Arteriosklerose und heftigen Anfällen von Angina pectoris. Ich führe diesen Fall deswegen hier an, weil vielleicht angeborene Disposition mit ein Moment zum Zustandekommen der schweren Gefäßerkrankung bildete; auch *Curschmann* weist auf die Möglichkeit der Heredität hin. Außerdem sah er noch sechsmal Aortensklerose bei Individuen unter 25 Jahren und teilt vorausgegangenen Infektionskrankheiten eine wichtige Rolle für ihr Zustandekommen zu. Die Verhältnisse für das frühzeitige Auftreten von Koronarsklerosen scheinen ähnlich zu liegen, wie für das Auftreten von jugendlicher Arteriosklerose überhaupt, für die ja fast von allen Autoren, die sich mit diesem Thema beschäftigten, Infektionskrankheiten als Ursache angenommen werden. Ich verweise hier nur auf die Arbeiten von *Simnitzky*.[23]) Die Ursache für das Vorkommen von

[22]) Arbeiten aus der medizin. Klinik in Leipzig, 1893.

[23]) Zeitschr. f. Heilkunde, 1903.

Sklerosen bei der chronischen Nephritis jugendlicher Individuen, wie erst vor kurzem *Marchand*[24]) zwei Fälle beschrieb, scheint anderswo zu liegen, als allgemein angenommen wird; wenn auch in diesen Fällen die erhöhte Spannung das Auftreten atheromatöser Prozesse und Sklerosen wesentlich zu fördern imstande ist, so möchte ich doch hervorheben, daß im Verlaufe der Nephritis, u. zw. der akuten, recht häufig eine Gefäßerkrankung auftritt, die der bei Infektionen zur Beobachtung kommenden zu vergleichen ist. Meine Erfahrungen über die nephritische Mesarteriitis sind noch zu gering, um weiteres aussagen zu können. Ich möchte hier nur auf ihre Existenz hingewiesen haben, die mir für das so häufige Zusammentreffen von Nephritis und juveniler Arteriosklerose von Belang erscheint.

Kasuistik.

A. Skarlatina und septisch-pyämische Erkrankungen:

Fall I. Sechsjähriger Knabe. Scarlatina in desquamatione. Krankheitsdauer vier Wochen. Herz schlaff, Muskulatur getrübt. An beiden Koronararterien, u. zw. sowohl am Abgang als in den Hauptstämmen, kleine gelblichweiße, etwas promenierende Fleckchen, ein etwas größerer am Abgang der rechten Koronararterie. Mikroskopisch entsprechen diesen Herden fast völlige Nekrosen der Media, mit beginnender Bindegewebswucherung. Elastica interna ebenfalls fast völlig zerstört; in der Intima von den mesarteriitischen Herden her einwachsendes Bindegewebe, da die tieferen Intimapartien offenbar ebenfalls stark degeneriert waren. In den oberflächlichen Intimaschichten Verfettung.

Fall II. Scarlatina in floritione. Tod an Scharlachsepsis. (Aus dem Herzblut Streptokokken in Reinkultur.) Dreijähriger Knabe. Krankheitsdauer fünf Tage, vom Ausbruch des Exanthems an gerechnet. Koronararterien makroskopisch nicht verändert. An zahlreichen Stellen deutliche Lockerung und seröse Durchtränkung an oberflächlich gelegenen Mediaabschnitten. Die Muskulatur in diesen Herden hydropisch gequollen, die Muskelkerne zeigen beginnende Pyknose, färben sich schlecht. Elastisches Gewebe zeigt Streckung der Fasern, stellenweise schlechtere Färbbarkeit. Elastica interna und Intima intakt.

Fall III. Scarlatina in floritione. Tod an Scharlachsepsis. Zweijähriges Mädchen. Krankheitsdauer neun Tage, vom Ausbruch des Exanthems an. Herde, in denen die Muskulatur und das elastische Gewebe so stark geschwunden sind, daß das interzelluläre Bindegewebe frei zutage liegt; makroskopisch war nichts zu sehen. Die Elastica interna war an vielen Stellen zerrissen und einzelne Herde haben sich bis in die tieferen Intimaschichten vorgeschoben.

---

[24]) l. c.

Fall IV. Scarlatina peracta. Tod nach sechswöchentlicher Krankheitsdauer an Nephritis. Elfjähriger Knabe. An den Koronararterien schon makroskopisch kleine gelblichweiße, derbe Herde sichtbar, denen mikroskopisch eine Verschmälerung der Media, Bindegewebswucherung, die auch auf die Intima fortgeschritten war, entsprach. Neben diesen Herden, die ich bereits für beginnende Atherosklerose halte, und zu deren Zustandekommen möglicherweise auch die Nephritis beigetragen haben mag, finden sich kleine mesarteriitische Narben, sowie Stellen, wo feinste elastische Fasern und noch schmale, offenbar neugebildete Muskelfasern liegen, Regenerationsherde. An diesem Fall konnten also so ziemlich alle hier in Betracht kommenden postinfektiösen Prozesse beobachtet werden.

Fall V. Perforation eines nekrotischen Wurmfortsatzes mit konsekutiver allgemeiner Streptokokkenperitonitis. In der Anamnese Angina. Seit der ersten Schmerzattacke und Temperaturerhöhung angeblich 14 Tage verstrichen. Zwölfjähriger Knabe. In den Koronararterien neben Herden mit fast fehlender Muskulatur und Zerreißungen elastischer Fasern, rezente, bloß seröse Durchtränkung zeigend.

Fall VI. Puerperalprozeß. 18jährige Primipara. Diphtheritische Endometritis, Metrophlebitis purulenta, Lungenabszesse, akute Myokarditis. Tod acht Tage nach der Entbindung. Zahlreiche beginnende und weit vorgeschrittene Medianekrosen. Intima bis auf stellenweises Fehlen der Elastica interna überall intakt. Interstitielle Myokarditis. Ein besonders großer mesarteriitischer Herd am linken Koronarostium.

Fall VII. Allgemeine Sepsis nach phlegmonösem Erysipel des Unterschenkels, mit Ausstoßung eines großen Hautmuskelsequesters daselbst. Tod an Embolie der Pulmonalarterie. 15jähriges Mädchen. Krankheitsdauer fünf Wochen. Schon mit freiem Auge deutlich sichtbare Herde in beiden Koronararterien, von denen ein größerer am Abgang der rechten saß. Mikroskopisch finden sich teils indurierte, teils rezentere Herde und ferner solche, die auszuheilen scheinen. Während des Krankheitsverlaufes klagte Patientin häufig über Oppressionsgefühl hinter dem Sternum, mit in den Rücken ausstrahlenden Schmerzen, die vielleicht auf die Koronarerkrankung bezogen werden können.

Fall VIII. Scarlatina in floritione. Tod drei Tage nach dem Ausbruche des Exanthems an Herzschwäche. Sehr schwächlicher, zwei Jahre alter Knabe. Beginnende Herde an beiden Koronararterien, von denen einzelne die ganze Breite der Media einnehmen. Daneben fand sich eine ausgesprochene Infiltration des Perikards, sowie beginnende interstitielle Myokarditis.

Fall IX. Osteomyelitis der rechten Tibia. Tod an Staphylokokkenpyämie mit Setzung zahlreicher Metastasen in allen Parenchymen. 16jähriges Mädchen. Krankheitsdauer 18 Tage. Sehr zahlreiche Mediaherde mit weit vorgeschrittener Nekrose der Muskulatur und der elastischen Fasern. An einzelnen Stellen Uebergreifen des Prozesses von der Media auf benachbarte Intimaschichten.

Fall X. Scarlatina in desquamatione. Dreijähriges Mädchen. Tod am 16. Krankheitstage an Herzschwäche. Beginnende Vernarbung der

sehr zahlreichen Mediaherde. An der Intima den Mediaherden entsprechende Verfettungen der tieferen Intimaschichten.

B. Diphtherie, Pneumonie, Influenza, Typhus:

Fall XI. Diphtheria faucium et laryngis. Deszendierender Krupp. Einjähriges Mädchen. Deutliche Auflockerung und seröse Durchtränkung in der Media; hie und da beginnende Pyknose der Muskelkerne, schlechtere Färbbarkeit des Plasmas, stellenweise abnehmende Färbbarkeit elastischer Fasern. Intima intakt. Krankheitsdauer fünf Tage.

Fall XII. Diphtheria naris et laryngis. Tod nach elftägiger Krankheitsdauer an Bronchopneumonie. Achtjähriges Kind. An den nicht sehr zahlreichen Herden deutlicher Schwund elastischer Fasern und Nekrosen der Muskulatur. An einzelnen Stellen hat der Prozeß auch von der Media auf benachbarte Intimaschichten übergegriffen, unter Zerreißung der Elastica interna, die an den Rißenden aufgefasert und zusammengeschnurrt erscheint. Makroskopisch ohne Befund.

Fall XIII. Diphtheria faucium, laryngis et tracheae. Tod nach siebentägiger Krankheit. Fünfjähriges Mädchen. Ziemlich reichliche Herde in beiden Koronararterien, sowohl beginnende, als auch schon ziemlich vorgeschrittene. Intima intakt.

Fall XIV. Kruppöse, linksseitige Diplokokkenpneumonie. 16jähriger, nicht besonders kräftiger Mann. In der Anamnese Diphtherie mit sieben Jahren, Typhus im elften Lebensjahr. Schon makroskopisch sichtbare, mohnkorn- bis linsengroße Flecke in beiden Koronararterien, die von mattweißer Farbe, etwas über die Oberfläche prominieren. Sie entsprechen verdickten Stellen der Intima und Media, zeigen teilweise hyaline Quellung, und das offenbar neugebildete und hypertrophische Gewebe ist hie und da kernlos. Ich halte diese Stellen als Ausgänge der im Verlaufe der früheren Infektionskrankheiten durchgemachten Gefäßerkrankung. Daneben Herde mit frischer Auflockerung und beginnender Muskelnekrose. Das Herz dieses Falles zeigte sowohl parenchymatöse, als auch chronisch interstitielle Entzündung.

Fall XV. Doppelseitige Influenzapneumonie. 21jähriges Mädchen. Tod am 18. Krankheitstag unter zunehmender Zyanose bei gleichzeitig deutlicher Herzschwäche. Patientin klagte öfters über einen Druck hinter dem Sternum, der sich manchmal bis in die Schulter erstreckte. Makroskopisch am Abgang der rechten Koronararterie ein linsengroßer, über die Oberfläche deutlich prominierender und das Ostium einengender Herd. Herzfleisch sehr brüchig, graurot. Mikroskopisch parenchymatöse und fettige Degeneration des Myokards, auch interstitielle Myokarditis besonders der Vorhofsmuskulatur. An den Koronararterien deutlich Herde mit beginnenden Nekrosen; der makroskopische Herd entsprach einer Verdickung der Media, kaum die Intima betreffend, mit deutlicher Verfettung der oberflächlichen Intimaschichten.

Fall XVI. Diphtheria naris, laryngis et faucium. Tod an doppelseitiger Bronchopneumonie. Zehn Monate altes Kind. Tod am neunten Krankheitstag. Der jüngste in diese Beobachtungsreihe gehörige Fall. An den Koronararterien mikroskopisch zwei bis drei kleine, gelblich-

weiße, über die Oberfläche nicht hervorragende Fleckchen. Am mikroskopischen Präparat entsprechen diese Stellen Herden in der Media, die aus stark serös durchtränktem Gewebe bestehen, gleichzeitig stark gequollene Muskelfasern zeigen, sowie Kontinuitätstrennungen elastischer Fasern. Die Elastica interna intakt, an der Oberfläche der Intima Verfettungen, in den tieferen Schichten Uebergreifen der Mediaherde.

Fall XVII. Morbilli in floritione. Vierjähriges Mädchen. Tod am sechsten Tage nach Ausbruch des Exanthems an plötzlich auftretender, schwerer Herzschwäche. An dem Abgang der rechten Koronararterie ein linsengroßer, derber, opaker Herd, einer ausgesprochenen Atherosklerose entsprechend. Diesen Herd halte ich für wesentlich älter als die akute Erkrankung (anamnestisch Scharlach und Diphtherie im dritten Lebensjahre). Das Herzfleisch zeigt deutliche Myokarditis.

Fall XVIII. Diphtheria naris et laryngis. Skarlatina. Tod am zehnten Krankheitstag nach Ausbruch der Diphtherie. Siebenjähriger Knabe. Ziemlich weit vorgeschrittene Herde in der Media. Muskelnekrose, Streckung, Zerfall und Schwund elastischer Fasern.

Fall XIX. Typhus abdominalis. Tod am 24. Krankheitstag an Darmblutung. 16jähriger Mann. Herz schlaff und zerreißlich, vorgeschrittene parenchymatöse und fettige Degeneration neben sehr spärlicher, interstitieller Entzündung. An beiden Koronararterien starke Degenerationen der elastischen Fasern. Muskulatur weniger hochgradig verändert. Intima intakt, Perikarditis, sowie vereinzelte Lymphozytenanhäufungen um die Perikardarterien.

Fall XX. Typhusrezidiv. Tod an Perforation eines typhösen Ulkus mit konsekutiver Perforationsperitonitis. Elfjähriges Mädchen. Dauer der ganzen Krankheit sieben Wochen. Die Koronararterien zeigen eine Reihe von Herden, in Ausheilung; daneben rezentere Herde. Intima intakt.

Fall XXI. Typhus abdominalis. Tuberculosis pulmonum. Pneumothorax sinister. 20jähriger Mann. Tod am Ende der vierten Woche. Schon makroskopisch deutlich sichtbare, sklerotische Plaques, denen eine Meso- und Endarteriitis entsprach. Viele ausheilende Herde, einige mesarteriitische Narben. Allerdings war in diesem Falle chronischer Alkoholismus nicht ganz auszuschließen. Herzmuskel stark fettig und wachsig degeneriert.

Fall XXII. Diphtheria laryngis. Achtjähriger Knabe. Tod am zweiten Krankheitstag. Eben beginnende herdförmige Auflockerung in der Media. Intima intakt. Muskulatur schon in Quellung. Herzmuskel gesund.

Fall XXIII. Typhus abdominalis. Tod am Ende der zweiten Woche an Darmblutung. 19jähriger Mann. Am Herzen wenig ausgesprochene Myokarditis. Beide Koronararterien zeigen zahlreiche Herde beginnender und auch schon weit vorgeschrittener Nekrose der Muskulatur sowie der elastischen Fasern. Bemerkenswert ist in diesem Falle nicht so sehr die Hochgradigkeit des Prozesses, als daß eine große Anzahl von Gefäßen bis herab zu recht feinen Verzweigungen erkrankt waren.

Fall XXIV. Septische Endokarditis der Mitral- und Aortenklappen, ausgehend von einer eitrigen Metrophlebitis bei einem Puerperalprozeß. 21jähriges Mädchen. Tod neun Tage nach dem Partus. Hochgradige Degenerationen der Media. Am Ostium der rechten Koronararterie und nach einwärts von diesem bis ca. 4 mm weit verruköse, das Ostium mäßig stenosierende Effloreszenzen, die bereits sowohl das Endothel, als auch die oberflächlichen Intimaschichten zerstört hatten. Die Mediaherde sind von den durch die Endokarditis gesetzten topographisch unabhängig. Muskulatur hochgradig nekrotisch, an der Herzspitze akute Myomalazie.

Fall XXV. Ulzeröse Endokarditis der Aorten- und der Mitralklappe, bei kruppöser Pneumonie. Tod an Perforation eines Klappenaneurysmas einer Semilunarklappe. 17jähriges Mädchen. Tod am 13. Krankheitstag. Zahlreiche Nekrosen der Koronarmedia. Auch die Intima bereits ergriffen. Dabei Periarteritis und Perikarditis. Hochgradige parenchymatöse Degeneration des Herzmuskels.

Fall XXVI. Typhus abdominalis. Tod am Ende der dritten Woche an Perforation von Geschwüren. Zahlreiche Herde weit vorgeschrittener Nekrose in den Koronararterien. Im übrigen gleicht dieser Fall sehr dem unter Nr. XXIII geschilderten.

Fall XXVII. Phlegmonöses Erysipel der Kopfhaut, eitrige Streptokokkenmeningitis. 19jähriges Mädchen. Tod am 23. Krankheitstag. Reichliche Herde in beiden Koronararterien, darunter viele ausheilende. Beginn von mesarteriitischer Narben. Intima überall mit Ausnahme streckenweiser Verfettung intakt.

Fall XXVIII. Typhus abdominalis. Dreiwöchentliche Krankheitsdauer. Tod an Darmblutung. 16jähriger Mann. Eine Reihe von ausheilenden Herden, daneben rezente Auflockerung. Auffallend geringe Herzveränderungen.

Fall XXIX. Diphtheria naris et laryngis. Tod des dreijährigen Mädchens nach fünftägiger Krankheit. Beginnende Herde in der Media, die sich auch schon zum Teil in die Intima zu erstrecken beginnen.

Fall XXX. Typhus. Tod am Ende der vierten Woche an käsiger Pneumonie. Zwölfjähriges Mädchen. Herde mit teils beginnender, teils bereits vollzogener Vernarbung. Sich regenerierende Herde. Herzmuskel zeigt geringgradige Myokarditis.

Ich erwähnte schon, daß meine Kasuistik eine weitaus größere Anzahl von Fällen umfaßt. Ich begnügte mich aber, 30 prägnante Fälle zu skizzieren, da bei meinen übrigen Fällen die Veränderungen die gleichen oder doch nur wenig verschiedene waren.

Zusammenfassend, welche Ergebnisse meine Studien über die im Verlaufe akuter Infektionen auftretenden Erkrankungen der Koronararterien gezeitigt haben, kann folgendes gesagt werden:

Eine große Anzahl der verschiedensten Infektionskrankheiten führt zu einer Erkrankung der Koronararterien, die anatomisch ziemlich genau zu umschreiben ist. Sie besteht in einer herdförmigen Auflockerung und serösen Durchtränkung der Gefäßmedia, die zu Schwund der Muskulatur und der elastischen Gewebe führt und bis zur völligen Nekrose des Herdes sich fortbilden kann; diese Erkrankung, schon sehr frühzeitig auftretend, schreitet in einer Reihe von Fällen auch auf die Gefäßintima über, um dort sekundär die analogen Prozesse hervorzurufen, wie an der Media. Diese Herde heilen entweder durch Restitution des normalen Gewebsbaues aus, oder aber sie setzen bleibende Veränderungen in Form mesarteriitischer Narben, die wohl zunächst für den Träger belanglos sein dürften, oder sie führen zu bleibenden Verdickungen der Gefäßwand mit ihren Folgen, zu wahrer Atherosklerose, u. zw. wenn überhaupt, schon nach wenigen Monaten oder sogar schon kurze Zeit nach Ueberstehen der betreffenden akuten Infektionskrankheit. Dieser letztere Ausgang ist jedenfalls seltener als die beiden ersteren, kommt aber sicher vor und bedeutet, wenn vorhanden, eine dauernde Minderwertigkeit des Gefäßsystemes; in diese Reihe gehören — falls die Aorta und die peripheren Gefäße betroffen sind — wohl die meisten, wenn nicht alle Fälle von sogenannter jugendlicher Arteriosklerose, wenn von der alkoholischen und luetischen abgesehen wird; sind die Koronararterien besonders geschädigt, so resultiert wohl sehr häufig eine chronische Myokarditis. Anatomisch ist aber der Prozeß, wenn auch klinisch gleichartig, als primäre Mediaerkrankung von der gewöhnlichen Arteriosklerose zu trennen.

Die akute Mesarteriitis muß also in Hinkunft als eine den akuten Infektionskrankheiten eigentümliche Erkrankung ihren Platz neben den anderen diesen Krankheiten zukommenden Gewebs- und Organstörungen einnehmen.

Zum Schlusse möchte ich noch mit einigen Worten auf die spezielle Bedeutung der akuten Koronararteriitis und ihrer Folgen hinweisen; denn gerade in dieser Erkrankung scheinen mir wichtige Ursachen für besseres Verständnis der bei diesen Krankheiten vorkommenden Erscheinungen von seiten des Herzens zu liegen. Es muß aber zunächst ihr Verhältnis zur sogenannten interstitiellen Myokarditis abgehandelt werden, sowie zu den anderen bei und nach akuten Infektionskrankheiten auftretenden Herzfleischveränderungen, die ja in der Pathologie der hier interessierenden Krankheiten eine so hervorragende Rolle spielen. Am Herzen wurden nebst fettiger Entartung und parenchymatöser Entzündung speziell bei der Diphtherie wachsartige Degenerationen beschrieben, denen von *Ribbert*[25]) und *Rosenbach*[26]) eine große Bedeutung beigemessen wird, was von anderen Autoren, z. B. von *Leuwenthal*,[27]) bestritten wurde, welcher Meinung sich auch *Romberg* anschließt. Die „Myolysis toxica" *Eppingers*[28]) bedarf noch der Bestätigung und eingehender Nachuntersuchung. Ich will mich mit diesen wenigen Angaben hier begnügen; die gesamte einschlägige Literatur anzuführen, wäre überflüssig, ich verweise diesbezüglich auf das ausgezeichnete Referat *Thorels*.[29])

Noch wichtiger sind aber die interstitiellen Veränderungen, die akute interstitielle Myokarditis, auf die zuerst *Hayem*[30]) aufmerksam machte, auch von *v. Leyden*[31]) beobachtet wurde, und die später durch *Romberg*[32]) eine ausführliche Bearbeitung erfuhr. Nach letzterem Autor findet sich diese Myokarditis sehr häufig, manchmal von Leukozyteninfiltraten längs den Gefäßinterstitien gefolgt, bei Diphtherie und Scharlach, aber auch bei anderen Infektionskrankheiten. Die von französischen Autoren beschriebene Endarteriitis konnte *Romberg* nur sehr selten auffinden. Diese Befunde *Rombergs* wurden von anderen Autoren teils bestätigt, teils bekämpft; namentlich *Ribbert*[33]) steht auf dem Stand-

[25]) Mitteil. a. d. Grenzgeb. d. Med. u. Chir., 1900.
[26]) Virchows Archiv, Bd. 70.
[27]) Zentralblatt für pathol. Anatomie, 1900.
[28]) Deutsche med. Wochenschrift, 1903.
[29]) *Lubarsch-Ostertag*, Ergebnisse etc., Bd. 9, 1. Teil.
[30]) l. c.
[31]) Zeitschrift f. klin. Med., 1882.
[32]) l. c.
[33]) l. c.

punkte, daß primär-parenchymatöse Prozesse auftreten (Zerfall der Muskulatur) und dann sekundär die interstitielle Entzündung hinzutritt. Während aber die Auffassung der zweifellos vorkommenden interstitiellen Myokarditis als primär oder sekundär von mehr theoretischem Interesse ist, besitzt sie einen klinisch bedeutenden Wert. Denn wenn auch die parenchymatösen Veränderungen zu einer beträchtlichen Funktionsstörung des Herzens führen müssen, hat die interstitielle Myokarditis für die Kreislaufstörungen nach Ablauf der akuten Infektion eine große Bedeutung *(Krehl)*, wenn auch demgegenüber eingewendet wurde, daß bei der wechselnden Intensität der Entzündungsprozesse im Myokard wohl auch noch andere Momente in Rechnung gezogen werden müssen, wie direkte Toxinwirkung und Vasomotorenlähmung.

Kelle[34]) hat die primäre chronische Myokarditis genauer studiert und kommt zu dem Ergebnis, daß bei dieser Krankheit dreierlei Arten von interstitiellen Veränderungen zur Beobachtung gelangen. Rundzelleninfiltrate zwischen vollkommen gut erhaltenen Muskelfasern, weiters Herde eines kern- und gefäßreichen, offenbar noch ganz jungen Bindegewebes und drittens Schwielen. An einigen Perikardarterien waren endarteriitische Herde vorhanden, innerhalb der Herde waren die Gefäße entweder normal oder verdickt. *Kelle* weist die sich eventuell aufdrängende Meinung, seine Fälle wären durch Koronarsklerose bedingt, durchaus zurück; denn erstens fehlte nach seinen Angaben jede allgemeine Sklerose, ferner waren die Veränderungen an den großen Kranzgefäßen nur selten, Einwände, welche wohl Einspruch vertragen können. Allerdings ist auch *Kelle* der Meinung, daß doch die Erkrankungen der Arterien auch ihrerseits die Muskulatur, sowohl durch Ernährungsstörung, als durch Fortpflanzung der Entzündung von der Arterienwand auf die Umgebung schädigen können. Ich glaube aber, daß zum Zustandekommen der Myokarditis die Kranzarterienerkrankung ganz erheblich beiträgt; sie findet sich ja einerseits regelmäßig, sicher ebenso oft, wenn nicht öfters als die Myokarditis, und die ersten Erscheinungen treten zeitlich sicherlich früher auf, als die der interstitiellen Myokarditis. Ich habe schon früher eines Falles Erwähnung getan, wo bereits nach zweitägiger Krankheit die

[34]) Arbeiten aus der med. Klinik in Leipzig, 1893.

Koronararterien deutlich mikroskopisch verändert waren; am Herzen war in diesem Falle mit Ausnahme geringer fettiger Degeneration noch keinerlei Anzeichen von Myokarditis, die ja nach *Hallwachs*[35]) bei der Diphtherie erst am neunten Tage der Erkrankung anzutreffen ist und im Verlaufe der zweiten bis dritten Woche am stärksten ausgesprochen sich findet. Nun entwickelt sich aber die Erkrankung der Koronararterien erheblich früher; die Myokarderkrankung ist immer erst später konstatierbar. Dieses Verhalten spricht zumindest nicht gegen ein Abhängigkeitsverhältnis der Myokarditis von der Koronarerkrankung; denn wenn ich auch nicht in Abrede stellen will, daß auch das Myokard unabhängig von den ernährenden Gefäßen erkranken kann, so ist jedenfalls die frühzeitige Erkrankung der Koronararterien von großer Bedeutung für das Myokard. Dazu kommt, daß die Schwere der myokardialen Veränderungen parallel geht mit der Schwere der Koronarerkrankung; Fälle, wo das Myokard schwer, die Koronararterien leicht erkrankt waren, habe ich nie gesehen. Jedenfalls ist es sicher, daß die Ernährung des Herzens bei der so häufig schweren Kranzarterienerkrankung enorm leiden muß und in seiner Funktion bedeutend beeinträchtigt sein dürfte. Damit seine Funktion leidet und gelegentlich auch letales Ende herbeigeführt wird, — die plötzlichen Todesfälle während und im Anschlusse an akute Infektionskrankheiten sind ja genügend bekannt — dazu reicht in einer Anzahl von Fällen die Koronarerkrankung wohl aus, auch ohne erhebliche Myokarditis. Ich verfüge in dieser Hinsicht über einige recht instruktive Fälle:

Fall XXXI. Fünfjähriges Mädchen. Diphtheria faucium et laryngis. Am achten Krankheitstag plötzlich auftretende Zyanose, Anzeichen von Lungenödem, Embryokardie. Puls = 190. Tod nach vier Stunden. Das Herz war wenig wachsig degeneriert, interstitielle Herde überhaupt nicht auffindbar. Die Muskulatur brüchig, Kernfärbbarkeit an einzelnen Stellen deutlich herabgesetzt, das ganze Herz recht anämisch. An den Koronararterien schon weit vorgeschrittene Nekrosen neben ganz rezenten Herden. Intima stellenweise verfettet.

Fall XXXII. Scharlach. Tod am elften Krankheitstag ohne besondere klinische Vorboten. Sechsjähriger Knabe. Herz interstitiell intakt, wenig parenchymatös und fettig degeneriert, Muskulatur morsch. Koronararterien zeigen weit vorgeschrittene Veränderungen in der Media.

Fall XXXIII. Typhusrezidiv. Während des ganzen Verlaufes, vom Beginne der zweiten Woche angefangen, klinisch manifeste Myokarditis. Nach einwöchentlicher Rekonvaleszenz Rezidiv. Am siebenten Tage

[35]) Dissertation Leipzig 1897 u. deutsches Arch. f. klin. Medizin, Bd. 64.

des Rezidives stirbt Patient ganz plötzlich bei einem brüsken Versuch, sich im Bette umzudrehen. 18jähriger Mann. Dauer der ganzen Krankheit 5½ Wochen. Die Kranzarterien zeigen Herde, die bereits in bindegewebiger Verdickung begriffen sind, neben vernarbenden und ausgeheilten Herden. Der Herzmuskel wenig atrophisch, an der Spitze eine zirka zweihellergroße Schwiele. Akute interstitielle Prozesse am Herzen nicht zu finden; das Herz gleicht durchaus dem eines Menschen mit chronischer Koronarsklerose.

Ich glaube, daß derartige Fälle für meine Auffassung der Abhängigkeit der Myokarditis von der Kranzarterienerkrankung von Belang seien; dasselbe trifft aber auch für die häufigen postinfektiösen Myokarditiden überhaupt zu; denn Fälle, wie ich sie auf den vorhergehenden Seiten geschildert habe, wo sich an die akute Erkrankung atherosklerotische Veränderungen an den Kranzgefäßen anschlossen, sind jedenfalls ebenso wichtig für die chronische Myokarditis, wie die eben geschilderten für die akute. Diese Tatsachen führen aber naturgemäß zu der Auffassung, dieser Form der Myokarditis nicht als primäre, sondern als sekundäre, von der Koronarerkrankung abhängige. Hieher gehört vielleicht ein Teil der klinisch besser als anatomisch gekannten Fälle von Myokarditis nach Infektionen, wie sie erst wieder in jüngster Zeit durch *Foerster*[36]) eingehend studiert wurde.

Weitere Untersuchungen werden nötig sein, um die Aetiologie der akuten Gefäßerkrankung aufzudecken; ich bin mir wohl bewußt, daß die Bezeichnung „Arteriitis" für die hier skizzierten Prozesse unstatthaft ist. Denn Entzündungen im strengen Sinne des Wortes sind sie nicht. Erst die sekundären Vorgänge, ihre Uebergänge in bleibende Veränderungen des normalen Gewebsbaues, sowie die reparatorischen Vorgänge entsprechen den bei Entzündungen vorkommenden. Welcher Natur der Prozeß ist, dem in so distinktiver Weise bestimmte Gewebsarten in den Arterien erliegen, weiß ich nicht zu sagen. Hier sind neue Untersuchungen nötig, um diesen eigenartigen Vorgang zu klären. Ihn anatomisch eng zu umgrenzen und auf seine klinische Bedeutung hinzuweisen, war Zweck der vorliegenden, in dieser Hinsicht nunmehr abgeschlossenen Studie.

November 1906.

---

[36]) Deutsches Arch. f. klin. Medizin, Bd. 85.

Erklärung der Abbildungen.

Fig. 1. Linke Koronararterie eines 12jährigen Kindes, beginnende Herde in der Media. Auflockerung des Gewebes. Die Muskulatur ist zum Teil schon untergegangen. Krankheitsdauer 7 Tage; Vergr. 60 : 1; H = Herd.

Fig. 2. Linke Koronararterie eines 5jährigen Kindes Tod an Scharlachsepsis, 14 Tage nach Ausbruch des Exanthems zahlreiche Herde in der Media. Vergr. 60 : 1; H = Herd, E = elastische Faser.

Fig. 3. Dasselbe Objekt. Ein Herd bei 160 : 1. M = Reste von Muskelkernen, N = nekrotische Partie, E = elastische Faser, noch gut erhalten, das Ende abgerissen und aufgesplittert.

Fig. 4. Vollausgebildete postyphöse Koronarsklerose 15jähr. Individuum. Tod 3 Monate nach Ablauf der Erkrankung durch Sturz. In der Anamnese Scharlach und Diphtherie. Vergr. 60 : 1.

(Aus der Prosektur des Kaiser-Franz-Joseph-Spitales in Wien. Vorstand: Prof. Kretz.)

Ein Fall von retrograder Embolie der Lebervenen.

Von
Dr. Karl Meixner.

(Mit 1 Abbildung im Texte.)

Im Jänner 1906 wurde im Kaiser-Franz-Joseph-Spitale in Wien ein Fall beobachtet, der wegen einer seltenen pathologischen Veränderung der Mitteilung wert erscheint.

Es handelte sich um eine 43jährige Frau, bei der am 11. Jänner nach einem heftigen Schüttelfrost von dem zu Rate gezogenen Arzte der Uterus ausgekratzt worden war.

Am 18. Jänner auf die Abteilung des Primararztes Herrn Dr. *Türk* aufgenommen, bot sie die Zeichen einer schweren septischen Erkrankung, die nach heftiger Dyspnoe am 21. Jänner um 9 Uhr früh zum Tode führte.

Die am 22. Jänner 1906 vorgenommene Sektion (Nr. 41, 1906) ergab als Diagnose:

Endometritis ichorosa. Thrombophlebitis purulenta venarum uterinarum et venae ovaricae dextrae. Infarctus gangraenosi lobi superioris et inferioris pulmonis sinistri et lobi inferioris pulmonis dextri sequente pleuritide serofibrinosa circumscripta sinistra. Necroses hepatis dissipatae. Tumor lienis acutus. Degeneratio adiposa myocardii renumque.

Im kleinen derben Uterus mikroskopisch Deziduareste.

Der Obduktionsbefund sei nur, soweit er die Leber betrifft, ausführlich wiedergegeben:

Die Leber von gewöhnlicher Größe und Gestalt, ihre Konsistenz etwas vermindert. Oberfläche glatt und glänzend, Kapsel zart. Die Farbe heller als normal, mit einem Stich ins Gelblichrötliche. An der Oberfläche auf der Höhe des rechten Lappens finden sich einige kleine, hellere, unregelmäßig begrenzte, gelbe Fleckchen und Gruppen solcher. Die Schnittfläche glatt, Grundfarbe gelblichbraun, die Zeichnung etwas verwaschen. Das Gewebe ziemlich weich. Im Bereiche des rechten Lappens sieht man zahlreiche kleine Streifchen und hellgelbliche Fleckchen, die größtenteils zu Gruppen angeordnet sind. Die streifenförmigen

Fleckchen haben meist eine Breite von 1 bis 1½ mm. In ihrer Mitte ist eine dunklere, etwas eingesunkene Linie zu sehen. Die Lagebeziehung der einzelnen Streifchen zueinander wechselt in den einzelnen Gruppen nach der Schnittrichtung. In den länglich gestalteten liegen sie häufig fast parallel zueinander, besenreiserähnlich gebündelt, in anderen sind sie mehr radiär oder ganz unregelmäßig angeordnet. Immer liegen sie sehr dicht beisammen, nur durch ganz schmale Zwischenstreifen unveränderten Gewebes voneinander getrennt. Mehrfach kann man beachten, daß sich die Streifchen um einen kleinen Lebervenenast derart gruppieren, daß sie, wo er längs getroffen ist, senkrecht, wo er aber quer durchschnitten ist, radiär zu ihm gestellt sind. (Siehe Abbildung.)

Wie sagittale Einschnitte zeigen, betrifft die Veränderung den rechten Leberlappen in seiner ganzen Dicke, nur sein lateraler Anteil und die vorderen Randpartien sind ebenso wie der linke Lappen davon frei.

Die histologische Untersuchung der Leber ergibt folgendes: Die Struktur zeigt keine Abweichungen von der Norm. In den von der oben beschriebenen Veränderung nicht betroffenen Leber-

teilen erscheinen die Leberzellen leicht verquollen, die Kapillaren und Zentralvenen etwas erweitert, in ihrer Lichtung etwas vermehrte Leukozyten. Dagegen sind in Schnitten aus den gelbgesprenkelten Leberteilen bei schwacher Vergrößerung unregelmäßige, landkartenförmig begrenzte helle Flecke zu sehen, die scharf gegen das normal färbbare Lebergewebe abgegrenzt sind. Im Bereiche dieser blassen Stellen sind die Leberzellen stark verquollen und zeigen bloß deutliche Eosinfärbung, die Kerne sind nur sehr undeutlich oder gar nicht gefärbt.

Diese Veränderung ist im allgemeinen an die Läppchenzeichnung der Leber gebunden, u. zw. in der Weise, daß sie die Parenchymteile um die Lebervenen betrifft und nur periportal eine schmale Gewebszone unverändert erhalten ist. An einzelnen Stellen jedoch, den Konfluenzstellen von Sublobularvenen, finden sich größere helle Flecke von sternförmiger Gestalt. Gegen das normal färbbare Lebergewebe sind die hellen Stellen überall durch eine intensiv gefärbte Zone abgegrenzt, die sich durch großen Kernreichtum auszeichnet, indem die stark erweiterten Kapillaren dicht mit polynukleären Leukozyten erfüllt sind.

Sowohl innerhalb der hellen Stellen wie auch in ihrer unmittelbaren Umgebung sieht man hie und da eine Kapillare prall mit Gram-positiven Kokken gefüllt. Ganz vereinzelt finden sie sich auch in Zentralvenen, in deren Seitenästen sie in Form kurzer Pröpfe hineinragen. An *Gram-Weigert*-Präparaten kann man in den Zentralvenen des veränderten Parenchymes hie und da auch Netze feiner Fibrinfäden wahrnehmen.

Nach diesem Befunde ist die Veränderung als eine Nekrose aufzufassen, die herdweise das Lebergewebe um die Lebervenen betrifft, teils kleinsten Aesten, den Zentralvenen, teils in größeren Bezirken den Sublobularvenen entsprechend, und die, wie aus dem Vorhandensein der Demarkation hervorgeht, vital entstanden ist. Die Anwesenheit von Kokken in Gefäßen der veränderten Gebiete macht die Annahme wahrscheinlich, daß die Schädigung des Gewebes durch sie bewirkt ist.

Schon das makroskopische Bild spricht für das Eindringen der Kokken durch die Lebervenen und mehr als alle anderen Gründe spricht für diese Annahme der Umstand, daß die Veränderung des Lebergewebes sich im mikroskopischen Präparat anatomisch streng an den venösen Teil des Gefäßnetzes hält, während die portalen Gefäße absolut frei sind. Wir müssen

also eine sogenannte retrograde Embolie für die Entstehung der Lebernekrosen verantwortlich machen.

Aus den Eigentümlichkeiten des Krankheitsfalles läßt sich das Zustandekommen einer solchen retrograden Embolie wohl begründen. Durch die Gangränherde in den Lungen und die Pleuritis war die Atmung gewiß behindert. Außerdem hat die Kranke höchstwahrscheinlich gehustet und gerade diese plötzliche Erhöhung des intrathorakalen Druckes ist geeignet, Thrombenteile, die sich auf der Wanderung in den großen Venen befinden, durch rückläufige Wellen in Seitenäste zu stoßen. Die lokalen Ansiedlungen dürften zuerst in den sublobularen Venen an den Konfluenzstellen stattgefunden haben, und durch neuerliche rückläufige Blutwellen bei Hustenstößen das infektiöse Material in die Peripherie weiterbefördert worden sein; für diese Annahme spricht die Anordnung der besenreiserähnlichen Verteilung der Streifchen, namentlich in den Partien, welche von der Cava inferior am entferntesten liegen.

Eine Zusammenstellung der einschlägigen Literatur findet sich bei *Risel*, *Virchows* Archiv, Band 182, S. 258, und *Thorel*, *Lubarsch-Ostertag*, Band IX, H. 1, S. 1098.

(Aus der Prosektur des Franz Josephs-Spitales in Wien
[Prof. Dr. R. Kretz].)

Ein seltener primärer Lungentumor.

Von

Konrad Helly

Assistent am deutschen patholog. Institut in Prag.

(Mit Tafel IX und 1 Textbild.)

Die folgenden Zeilen mögen der Beschreibung eines Lungentumors dienen, dessen Natur zwar noch nicht als völlig geklärt gelten kann, der jedoch einen derart seltenen Befund darstellt, daß es gerechtfertigt sein dürfte, wenn hier eine Beschreibung desselben geboten wird, um hiedurch die Aufmerksamkeit der Fachgenossen auf ein Gebiet zu lenken, auf welchem sich vielleicht noch ähnliche Befunde erheben ließen. Erst von einer größeren Zahl derselben wird sich eine befriedigende Erklärung für die Natur des fraglichen Tumors gewinnen lassen.

Es handelt sich um die Lungen einer 43jährigen Frau, welche unter dem Verdachte einer Lungentuberkulose auf der II. med. Abteilung des Franz-Joseph-Spitales (Vorstand Primarius Dozent Dr. *Türk*) zur Aufnahme gelangte und die bereits nach kürzester Zeit ihrem Leiden erlegen war, bevor noch eine eingehende Untersuchung hatte vorgenommen werden können. Immerhin ließ sich der auskultatorisch-perkutorische Befund, soweit er vorlag, im Sinne der vorerwähnten Annahme einer Lungentuberkulose deuten. Die Krankheit soll seit einem Jahre bestanden haben. Bei der von mir vorgenommenen Obduktion (Prot.-Nr. 726/1906) bot sich nun ein eigenartiger Lungenbefund dar.

Die Lungen waren flächenhaft durch schwieliges Bindegewebe mit der Pleura parietalis verwachsen und in ihrem Gesamtvolumen vergrößert. Ihre Oberfläche zeigte, abgesehen von den Bindegewebsauflagerungen, vielfach rundliche, höckergleiche Unebenheiten, denen entsprechend das Parenchym sich verdichtet anfühlte. Die Verdichtungen ließen sich durch das Gefühl nicht scharf umschreiben und waren in ähnlicher Weise auch in den zentralen Partien des Lungengewebes durchtastbar.

Die Konsistenz dieser knotenartigen bis nußgroßen Verdichtungen entsprach etwa der käsig infiltrierten Lungengewebes. Auf dem Durchschnitte zeigte sich, daß die beschriebenen Verdichtungen vielfach miteinander konfluierten; sie waren von etwas weißlicherer Farbe als das umgebende Gewebe, wenngleich sie des Pigmentes durchaus nicht gänzlich entbehrten. Sie sprangen über die Schnittfläche ein wenig vor und entleerten auf Druck einen weißlich getrübten Saft vom Aussehen eines stark eitrigen Bronchialsekretes. Das zwischenliegende Lungenparenchym erwies sich stellenweise gerötet, von annähernd normalem Pigmentgehalt, zeigte allenthalben eine deutliche Erweiterung der Alveolarräume und ließ da und dort bindegewebig verdichtete Partien erkennen. Im übrigen entleerte sich von der Schnittfläche ziemlich reichlich grobschaumige Flüssigkeit.

Die in das Lungenparenchym eingestreuten Lymphknoten sowie die Bronchialdrüsen waren klein und stark anthrakotisch; fremdartige Einlagerungen konnten in ihnen nicht wahrgenommen werden.

Der übrige Organbefund bot, abgesehen von den Zeichen allgemeiner Parenchymdegenerationen, nichts Besonderes dar; vor allem bot sich nirgends ein Anhaltspunkt dafür dar, daß die Veränderungen des Lungengewebes, welche den Eindruck von krebsiger Entartung hervorzurufen geeignet waren, daselbst sekundär, also etwa auf metastatischem Wege zustande gekommen wären. Es mußte daher die Annahme gerechtfertigt erscheinen, daß es sich um einen primären Lungentumor handle, wenngleich die Möglichkeit lediglich pneumonischer Veränderung zunächst noch nicht völlig von der Hand zu weisen war. Um so überraschender fiel das Ergebnis der histologischen Untersuchung aus.

Schon bei schwacher Vergrößerung läßt sich erkennen, daß es sich um ein Neoplasma handeln muß. Man sieht nämlich (siehe nebenstehende Fig. 1), daß die Lungenalveolen in den knotig verdichteten Partien nicht von ihrem normalen platten respiratorischen Epithel ausgekleidet sind, sondern daß an dessen Stelle sich ein hohes Zylinderepithel vorfindet. Die Alveolen erscheinen nicht leer, sondern enthalten eine fädig und körnig geronnene Masse. Was die Weite des Alveolenhohlraumes betrifft, ist dieselbe in den normal gebliebenen teils ebenfalls normal, teils ist sie ersichtlich durch Schwund der Zwischenwände vergrößert,

wie es einem mäßigen Grade von Emphysem entspricht. In den vom pathologischen Epithel ausgekleideten Alveolen ist die Weite durchschnittlich eine größere als in den normalen, was teils auf eine relative Verbreiterung zurückzuführen ist, teils ebenfalls in einem Schwund der Alveolenzwischenwände begründet erscheint. Das Lungenparenchym erscheint im übrigen stellenweise narbig verdichtet, ohne daß es möglich wäre, aus dem histologischen Bilde einen sicheren Anhaltspunkt für die

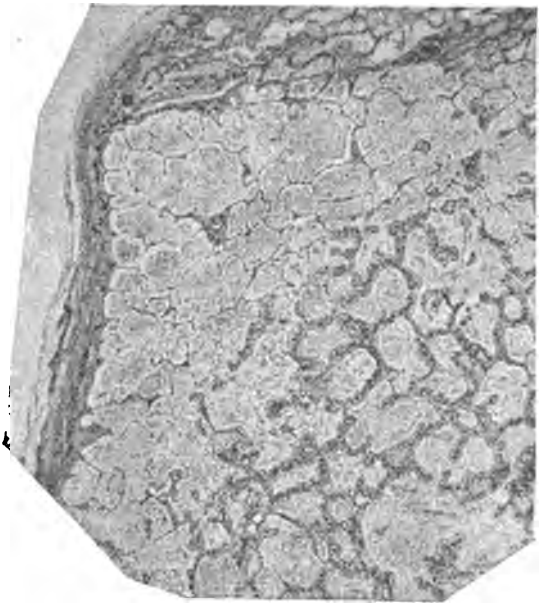

Fig. 1.

Natur des dieser Veränderung zugrunde gelegenen Prozesses zu gewinnen; insbesondere ergibt sich nichts für Tuberkulose Charakteristisches. Die Umgrenzung der durch den abnormen Epithelbelag gekennzeichneten Lungenpartien ist nirgends eine schärfere; es findet vielmehr, wie man schon mit Hilfe der schwachen Vergrößerung feststellen kann, der Uebergang derart allmählich statt, daß in vielen Alveolen das Epithel teils schon umgewandelt, teils (namentlich am Alveolengrund) noch normal ist. Der Pigmentgehalt ist in den veränderten Partien kaum wesentlich geringer als in den normalen. Der beschriebene geronnene Inhalt findet sich nicht nur unmittelbar in pathologischen Partien,

sondern auch in den zunächst angrenzenden normalen, während die weiter abseits liegenden Alveolen leer erscheinen. Zu erwähnen wäre noch, daß in unmittelbarer Umgebung der Knoten sich geringe Zeichen von Atelektase finden.

Bei stärkerer Vergrößerung erkennt man, daß die pathologischen Epithelzellen durchwegs hohe Zylinderzellen sind, welche an ihrem freien Rande allenthalben fädige Ansätze zeigen, welche jedoch nirgends deutlich als Flimmerhärchen zu erkennen sind, sondern vielmehr einer Natur mit dem fädig geronnenen Alveoleninhalt zu sein scheinen. Zwischen den blaßkernigen, feinwabig gebauten Zellen finden sich echte Becherzellen eingeschaltet, deren schleimiges Sekret offensichtlich gleicher Natur ist wie der Alveoleninhalt, der ihnen seine Entstehung verdankt. Der Uebergang von den Zylinderzellen zu den respiratorischen Alveolarepithelien ist ein unmittelbarer und plötzlicher. In die schleimige Masse innerhalb der Alveolen finden sich teils Leukozyten eingebettet, teils abgeschilferte respiratorische Epithelien (siehe Fig. 2, Tafel IX).

Die elastischen Fasern zeigen keine nennenswerten Veränderungen.

Um den Ausgangspunkt der pathologischen Epithelwucherung zu finden, wurde ein kleiner und scheinbar deutlich umschriebener Knoten in eine lückenlose Schnittserie zerlegt. Es zeigte sich hiebei, daß das flimmernde Zylinderepithel des zuführenden Bronchiolus bis unmittelbar an die Uebergangsstelle desselben in den Alveolengang (Infundibulumbeginn) normal geblieben ist, um ganz plötzlich in das pathologische Epithel überzugehen. Dagegen fehlt jede Spur des sonst vorhandenen kubischen Uebergangsepithels zwischen jenem und dem respiratorischen Epithel. Dieser Umstand veranlaßt mich, die anfänglich gefaßte und anläßlich einer Demonstration des Falles (siehe Mitteilungen der Gesellschaft für innere Medizin 1907) geäußerte Ansicht von dem Ausgang der Epithelwucherung aus dem flimmernden Epithel fallen zu lassen und als wahrscheinlicher anzunehmen, daß das hier eben fehlende Uebergangsepithel (siehe Fig. 3, Tafel IX) in eine anaplastische Wucherung geraten sein dürfte. Es sei hinzugefügt, daß in den normalen Lungenpartien dieses Uebergangsepithels natürlich unverändert erhalten ist.

Wollen wir nun eine nähere Bestimmung der Art des vorliegenden Tumors vornehmen, stößt dieses Beginnen insoferne auf Schwierigkeit, als die Entscheidung, ob Krebs oder eine andere Wucherungsform anzunehmen sei, nicht ohne weiteres zu fällen ist. Die hochgradige Epithelanaplasie spräche wohl in ersterem Sinne. Gegen die Annahme eines Krebses spricht hingegen der Umstand, daß es nirgends zu einem Einbruch in Lymph- oder Blutgefäße gekommen ist, sowie, daß keinerlei fremdes Gewebe, also in erster Linie Alveolarsepten und Pleuraüberzug, durchwachsen ist. Auch der Umstand, daß die Wucherung des pathologischen Epithels nur peripherwärts vor sich gegangen ist, hingegen zentralwärts am Flimmerepithel der Bronchien einen scheinbar unüberwindlichen Widerstand gefunden hat, läßt sich nicht für die Annahme einer krebsartigen Wucherung verwerten. Gegen eine derartige Annahme spricht ferner nicht nur das Freibleiben der bronchialen Lymphdrüsen, sondern auch das gleiche Verhalten der selbst in unmittelbarer Nähe veränderten Lungengewebes gelegenen, in das Lungenparenchym eingestreuten Lymphknoten. Wenn sich nun für die Annahme einer krebsartigen Wucherung kein einwandfreier Anhaltspunkt gewinnen läßt, bleibt als zweite Möglichkeit die Einreihung des Tumors unter die adenomähnlichen Bildungen. Allein auch diese Auffassung begegnet nicht zu leugnenden Schwierigkeiten. Die größere derselben besteht vielleicht in der Hochgradigkeit der Anaplasie der Zellen, wenngleich dieselbe mir keinen unbedingten Ausschließungsgrund für eine derartige Auffassung zu bilden scheint.

Eine andere Schwierigkeit liegt darin, daß die Lunge als Ganzes ja keine Drüse ist, während wir die gedachte Bezeichnung nur auf von solchen Organen ausgehende Bildungen anzuwenden gewohnt sind. Diesem Einwande gegenüber ließe sich aber bemerken, daß mit der Bezeichnung „Adenom" ja auch ein gewisser Gewebscharakter angedeutet wird. Ueberträgt man nun die Auffassung von demselben auf den vorliegenden Fall, dann wird es vielleicht berechtigt erscheinen, hier von einem „adenomähnlichen Lungentumor" zu sprechen. Für diese Auffassung spräche noch der Umstand der teilweisen Verschleimung der beschriebenen Zellen, worin ja eine sekretorische, also drüsenähnliche Funktion derselben gelegen ist. Es hängt die angezogene Frage eben auch mit der Natur des Uebergangsepithels zusammen.

Damit hätten wir uns jenem Punkte genähert, aus welchem betrachtet, der beschriebene Fall ein über den Rahmen einer bloßen Rarität hinausgehendes Interesse beanspruchen darf. Aus der Tatsache, daß das pathologische Epithel nur peripherwärts und nicht auch zentralwärts wuchert, scheint nämlich hervorzugehen, daß das demselben zum Ursprung dienende Ausgangsmaterial, nämlich das Uebergangsepithel, nicht nur der morphologische Ausdruck des Ueberganges vom Flimmerepithel zum respiratorischen Epithel ist, sondern daß demselben gewissermaßen eine selbständige Stellung gegenüber den beiden anderen Epithelarten zukomme.

Darf der Fall nach allem also immerhin nicht als völlig geklärt angesehen werden, so dürfte doch seine Eigenart einen genügenden Rechtfertigungsgrund für dessen publikatorische Verwertung abgeben; vielleicht gelingt es im Laufe der Zeit auf Grund ähnlicher Befunde zu einer klaren Auffassung derartiger Fälle zu gelangen.

(Aus der II. psychiatrischen Klinik [Hofrat v. Wagner-Jauregg] und dem neurologischen Institut an der Wiener Universität [Hofrat Obersteiner].)

Zur Pathologie der Myasthenia gravis

(Myositis degenerativa discontinuata).

Von

Dr. Otto Marburg

Privatdozenten für Neurologie, Assistenten am Institut.

(Hiezu Tafel X.)

Durch eine große Reihe ausgezeichneter klinischer Arbeiten, z. B. jenen von *Erb*, *Goldflamm*, *Jolly*, *Pineles* und jüngst einer von *Levi*, die unter Leitung *v. Frankl-Hochwarts* entstand, insbesondere aber der grundlegenden Zusammenfassung *Oppenheims* ist das klinische Bild der Myasthenia gravis bis in das feinste Detail erschlossen. Seine Hauptmomente liegen in der eigenartigen Parese der Muskulatur mit der sowohl bei Willkürbewegungen als bei elektrischer Reaktion hervortretenden abnormen Ermüdbarkeit; ferner in dem sonderbaren Verlauf des Leidens oft in Schüben, mit langen Intervallen ohne wesentliche Krankheitserscheinungen, in dem Fehlen von Temperatursteigerungen, wenn man von einigen meist terminal erwähnten absieht. In neuerer Zeit ist auch besonders auf Uebergänge des Leidens oder Kombinationen desselben mit Muskeldystrophien hingewiesen worden, wie denn auch von den meisten Autoren vereinzelt atrophische Veränderungen der Muskulatur berichtet werden, trotzdem gerade das Fehlen letzterer ein Charakteristikum des Prozesses ist. Diese eben erwähnten Momente scheinen das wesentliche der Symptomatologie zu enthalten.

Im Gegensatz zu der Reichhaltigkeit dieser letzteren steht die geringe Ausbeute auf pathologisch-anatomischem Gebiete. Alles drängte dahin, in der Myasthenie ein zentrales, nervöses Leiden zu sehen, etwa im Sinne einer Poliomyelitis oder Polioenkephalitis; aber schon der Befund *Oppenheims* vom Jahre 1887 mußte derartigen Annahmen jeden Boden entziehen und die Folgezeit lehrte, daß alles, was bei der Myasthenie im Nervensystem gefunden wurde, für die Pathogenese der Krankheit be-

langlos war. Dies gilt meines Erachtens auch für jene kleinen Anomalien des Nervensystems, die als kongenitale Bildungsfehler aufgefaßt wurden und zur Folgerung Veranlassung gaben, daß bei der Entstehung der Krankheit kongenitale Anlage eine wesentliche Rolle spielt *(Oppenheim)*. Langjährige eigene Studien an vielen normalen Gehirnen ließen kaum eines finden, wo nicht irgendeiner der vielen geschilderten Bildungsfehler zur Beobachtung kam.

So galt denn die Myasthenie bis zum Jahre 1901 als Neurose. In diesem Jahre veröffentlichte *Weigert* einen Befund, den er in einem typischen, von *Laquer* beobachteten Falle erheben konnte. Er fand Thymuspersistenz, d. h. echtes Thymusgewebe mit epitheloiden Zellen, *Hassal*schen Körperchen und reichlichen freien Blutmassen, daneben aber in der Thymus, die 5 cm lang und breit, 3 cm dick und an der Innenfläche ganz glatt war, eine Anhäufung lymphoiden Gewebes, das die größeren Venen frei ließ, während die kleineren von lymphoiden Zellen durchsetzt waren. Dieser letztere Umstand allein bewog *Weigert* hauptsächlichst zur Annahme einer malignen Geschwulst. Da er nun in den Muskeln gleichfalls Anhäufungen lymphoiden Gewebes fand, mit einzelnen epitheloiden Zellen, so neigte er sich der Ansicht zu, daß diese Muskelinfiltrate Metastasen des Tumors seien.

Beim Lesen der *Weigert*schen Konklusionen konnte ich mich des Gedankens nicht erwehren, daß der sonst so konzise Autor hier mit einem gewissen Gefühl der Unsicherheit argumentiere, wenn er als wichtigste Argumentation für die Tumornatur des Gebildes in der Thymus einzig die Durchwucherung der kleinen Venen mit lymphoiden Zellen anführte. Er meint darum auch, daß nicht die Metastasen selbst, sondern intermediäre Stoffe Anlaß zur Erschöpfung der Muskeln geben könnten und daß vielleicht nur eine Gruppe der Fälle von *Erb*scher Krankheit auf Thymusaffektionen basieren.

Die Fälle von *Oppenheim* (Lymphosarkom der Thymus — kein Muskelbefund) und *Goldflamm* (Lymphosarkom des ganzen rechten oberen Lungenlappens, nicht mikroskopisch untersucht) sind als Beweise für *Weigerts* Annahme wohl kaum anzuführen, da insbesondere bei letzterem bereits sieben bis acht Jahre vor dem Auftreten von Lungenerscheinungen die myasthenischen Symptome manifest waren. Allein auch *Goldflamm* konnte

sowohl in vivo als an der Leiche in dem erwähnten Falle einen dem *Weigert*schen ähnlichen Muskelbefund erheben, lymphoide und einzelne polynukleäre Zellen meist um Gefäße, die Muskelfasern selbst nur in den Herden alteriert, geschrumpft, atrophisch, sonst wie bei *Weigert* die Querstreifung erhalten.

Aber schon die nächsten beiden obduzierten Fälle, die von *Hödlmoser* und *Link*, zeigten zwar Thymuspersistenz, jedoch ohne Zeichen eines Tumors. *Link*, der auch die Muskulatur untersuchte, fand die *Weigert*schen Herde und letzterer selbst konnte die Identität dieser mit denen seines Falles bestätigen. *Link* sucht der Natur des Infiltrates näher zu kommen, schildert die Mehrzahl der Zellen, wie Lymphozyten, häufig bei Gefäßen und betont insbesondere die Verschiedenheit der Kerne von Muskelkernen.

Dagegen fand *Hun* in einem Falle wiederum Veränderungen der Thymus, die er als tumorartige anspricht. Die Thymus hatte 5 cm im Durchmesser; sie war im allgemeinen vergrößert, blutreich, hämorrhagisch mit sarkomähnlichen Stellen, verhielt sich völlig gleich der im *Weigert*schen Falle und wurde auch als Lymphosarkom aufgefaßt. Im Muskel fand er die bereits bekannten Herde mit Rundzellen lymphoiden Charakters, einigen polymorphkernigen Leukozyten, einigen eosinophilen Zellen, während epitheloide beinahe völlig fehlen. Hervorzuheben ist wieder die Intaktheit der Muskelfasern in der Umgebung der Herde, erschlossen aus dem Erhaltensein der Querstreifung.

Nach *Hun* ist es fraglich, ob die Infiltration der Muskeln primär oder sekundär ist, toxisch oder auf der Basis einer Lymphzirkulationsänderung. Ersteres ist *Hun* wahrscheinlicher.

Am bedeutungsvollsten für die Frage der Pathogenese der Myasthenie erscheinen jedoch die Fälle von *Buzzard*, deshalb, weil hier alle Organe auf das genaueste untersucht wurden. Nur in seinem zweiten Falle war die Thymus bei einem 28 Jahre alten Patienten groß. Als pathologischer Befund ist nur das Fehlen der eosinophilen Zellen erwähnt, ferner kleine Hämorrhagien, Beginn einer Entartung. Desgleichen fand sich in seinem fünften Falle die Thymus verändert — ein zystischer Tumor mit Lymphozytenherden und eosinophilen Zellen. In den drei anderen Fällen war die Thymus nur in Resten vorhanden, wie dies normalerweise der Fall ist.

Dagegen zeigten andere Organe ähnliche Infiltrate wie die Muskulatur. Insbesondere in allen fünf Fällen die Nebennieren, dann aber auch in vier Fällen die Leber, in einem die Thyreoidea und die Niere. Es zeigten sich in den Herden auch leichte Desintegrationen der Parenchymzellen, doch waren die Herde nie so reichlich, als daß dadurch eine wesentliche Schädigung der Organfunktion hätte herbeigeführt werden können.

In allen Fällen zeigten die Muskeln Herde, die als Lymphorrhagien gedeutet wurden, wegen des Aussehens der Zellen und wegen Fehlens anderer Blutbestandteile, wie sie bei Hämorrhagien vorkommen. Nur in einem besonders stürmisch verlaufenen Falle (V) fanden sich Leukozyten und einzelne Zellen, die nicht zu deuten waren; einige zeigten Kernteilungen. Die Muskeln, die in den anderen Fällen völlig intakt blieben, wiesen neben den Herden in diesem letzten Falle eine Protoplasmadegeneration auf. Dem Falle *Sitsens* kommt nur insoferne Bedeutung zu, als auch er keine Thymusveränderung fand, dagegen Leukozytenanhäufungen in der Leber. Auch die Muskeln, von denen allerdings nur einige untersucht wurden, fand *Sitsen* intakt.

Im Gegensatz hiezu fand *Borgherini* in exzidierten Muskelstückchen von drei Myasthenikern die *Weigert*schen Befunde, daneben aber eine Form der Protoplasmaänderung, die er plasmoidale Degeneration nannte, offenbar ähnlich der hyalinen Umwandlung. Da aber *Borgherini* die *Angelozzi*sche Methode in Anwendung brachte und die exzidierten Muskelstückchen in den Muskel eines eben getöteten Kaninchens legte und dort 24 Stunden beließ, so sind kadaveröse Veränderungen dabei nicht voll auszuschalten.

Wenn man also die obduzierten Fälle zusammenfaßt, so fand sich sichergestellt nur bei *Weigert* und vielleicht bei *Hun* ein Gebilde der Thymus, das als Tumor gedeutet werden konnte; Persistenz der Thymus zeigten die Fälle von *Hödlmoser* und *Link*, der zweite *Buzzards*, während dessen fünfter schwer zu beurteilen ist. Doch erscheint der Prozeß eher als degenerativer, mag aber trotzdem zu jenen mit Thymustumor gezählt werden, wenn auch die Art des Tumors von der *Weigerts* verschieden ist. Im ganzen also sechs Fälle, drei mit Thymustumor, drei mit Thymuspersistenz. Dem entgegen stehen vier Fälle, wo die Thymus normales Verhalten zeigte (drei *Buzzard*, einer

Sitsen), an die sich die *Goldflamm*sche Beobachtung mit dem Lungentumor schließt. Genau so oft als die Thymus erscheint die Leber affiziert *(Buzzard, Sitsen)* und nur einmal weniger die Nebenniere, wobei freilich zu erwähnen ist, daß es in diesen Organen nie zu so gewaltigen Wucherungen kam, daß der Eindruck eines Tumors erweckt wurde. Betrachtet man aber auch die Thymusbefunde vorurteilslos, so läßt sich eine Reihe bilden, die von der einfachen Persistenz zu tumorähnlichen Bildungen führt. Den Uebergang bildet der zweite Fall *Buzzards* mit den kleinen Hämorrhagien und dem leichten Infiltrat, während die Extreme *Weigerts* und *Huns* Fälle bilden. Nur daß auch diese ebensoviel vom Tumor als von einer etwas exzessiveren Entzündung besitzen, die, von starken Blutungen begleitet, die Schwellung des Organes als ein besonderes Charakteristikum erscheinen läßt. Das Fehlen des Uebergreifens auf die Umgebung bei einem zur Metastasierung neigenden Tumor ist wohl auch bemerkenswert.

Das einzige, fast allen Fällen Gemeinsame ist die Infiltration der Muskeln. Dem Falle *Sitsens*, bei dem sie fehlten, ist keine Beweiskraft zuzusprechen, weil die Untersuchung sich nur auf einzelne Muskeln erstreckte und hier, wie in zwei Fällen *Goldflamms* (in vivo exzidierte Stückchen) leicht negativ ausfallen kann, wenn man bedenkt, daß, wofür *Buzzard* ein schönes Beispiel erbringt, die Infiltrate im Muskel auch spärlich sein können und man dann auf Zufallsbefunde angewiesen ist.

Aber da der Befund im Muskel immer im Zusammenhang mit den übrigen Befunden gedeutet wurde, so erfuhr er die divergentesten Auffassungen. *Weigerts* Annahme einer Metastasierung von Tumoren mußte angesichts des Umstandes fallen gelassen werden, daß die Infiltrate auch ohne Tumor zu finden waren. *Hun* neigt sich darum der Auffassung zu, sie als primäre toxische Infiltrate zu bezeichnen, während *Buzzard* in ihnen einfache Lymphorrhagien erblickt. Man sieht, daß für die Beurteilung der Infiltrate eigentlich nur ihre Zusammensetzung maßgebend war, während das Verhalten des Muskels deshalb vernachlässigt wurde, weil man in der Intaktheit seiner Querstreifung eine Gewähr für seine völlige Intaktheit erblickte.

Wohl hatte schon *Goldflamm* von einzelnen atrophischen Fasern berichtet, auch *Link* Schrumpfungen in der Nähe der Herde gesehen, aber nur *Borgherini* berichtet über seine plas-

moidale Degeneration der Muskelfasern, deren Bedeutung aber sehr in Frage gestellt werden muß.

In zwei Fällen schwerer Myasthenie, deren einer bereits mehr als ein Jahr an der II. psychiatrischen Klinik liegt, wurden Muskelstückchen aus der Tibialisgegend exzidiert von Stellen, die deutlich myasthenische Reaktion gaben. Sie wurden mir zur Untersuchung überlassen, wofür ich Herrn Hofrat *Wagner v. Jauregg* hier meinen verbindlichsten Dank ausspreche. Die klinische Beschreibung der Fälle ist zum Teil schon erfolgt und wird später noch vom Koll. Dr. *A. Fuchs* erfolgen. In beiden Fällen nun fanden sich die geschilderten Infiltrate (Fig. 2, Tafel X), in beiden schienen auf den ersten Blick die Muskelfibrillen intakt, da die Querstreifung vollkommen erhalten war. Da förderte aber die Behandlung kleiner Stückchen nach *Marchi* ein ziemlich bemerkenswertes Resultat zutage. Es fand sich eine Ansammlung feinster Fettröpfchen, derart, daß sie, reihenweise angeordnet, bei schwacher Vergrößerung den Eindruck einer Längsstreifung der Muskelfasern erweckten. Bei Einstellungen, welche die Querstreifung der Muskeln, die dabei völlig intakt war, am deutlichsten hervortreten ließ, waren auch die Körnchen am deutlichsten (Fig. 1, Tafel X).

Das Auffälligste des Befundes aber war, daß der Muskel nicht in seinem ganzen Querschnitt betroffen war, sondern daß zwischen degenerierten völlig normale Fasern lagen und daß ferner auch vorkam, daß einzelne Fasern partielle Verfettungen zeigten, derart, daß auf eine völlig körnchenfreie Strecke eine dicht mit Körnchen besetzte folgte.

Der ganze Prozeß hat also etwas Diskontinuierliches, und zwar in beiden Fällen gleich. Es ist selbstverständlich, daß genau recherchiert wurde, ob ähnliche Dinge bei normalen Muskeln sich finden, doch war das Resultat negativ. Dagegen ist diese fettige Degeneration des Muskels, denn als solche ist diese Körnchenbildung wohl aufzufassen, eine ziemlich weit verbreitete Affektion. Um nur einiges Aehnliches zu erwähnen, fand sie sich bei einer tabischen Zungenatrophie *(Obersteiner)* und auch bei Amyotrophien konnte man sie beobachten *(Pilcz, Stransky)*, insbesondere aber bei infektiösen und toxischen Prozessen (cf. *Lorenz*). Diese Fettdegeneration des Muskels führt nur gelegentlich zu atrophischen Prozessen, meist tritt eine Restitutio ad integrum ein.

Wenn man nun im Zusammenhang mit dieser Muskeldegeneration den infiltrativen Prozeß betrachtet, so ergibt sich immer — die zwei eigenen Untersuchungen vorausgesetzt — daß diese Infiltrate sich an die Gefäße halten, wie dies ja wiederholt betont wurde; daß sie ferner Lymphozyten und vereinzelte Leukozyten enthalten, daß aber auch andere, ganz eigenartige Elemente in ihnen vorkommen. Es ist schwer, diese letzteren, die fast nur als Kerne imponieren, von den Lymphozyten abzuscheiden. Die Kernform selbst ist vielleicht ein wenig different von den Formen der Lymphozytenkerne, indem hier mehr das Oval hervortritt, im Gegensatz zum Rund dieser letzteren. Auch Kernteilungen kann man finden, und durch diese aufmerksam gemacht, suchte ich die Kerne in ihrer weiteren Entwicklung zusammenzustellen und fand deutliche und unwiderlegbare Uebergänge zum Sarkolemmkern. Daraus wurde klar, daß ein großer Teil der Infiltratkerne junge Sarkolemmkerne sind, und es ist wohl nicht zu weit gegangen, wenn man die Kerne, welche von den meisten Autoren beschrieben, aber nicht gedeutet wurden, diesen zurechnet.

Von diesem Augenblick an ist aber das Muskelinfiltrat bei der Myasthenie keine Tumormetastase, es ist nicht als Lymphorrhagie zu deuten, sondern als Reaktion auf den degenerativen Muskelprozeß ganz analog, wie z. B. die *Buzzard*schen Leberherde reaktive Wucherungen auf den Zerfall des Parenchyms darstellen könnten.

Demgemäß lassen sich die Muskelbefunde in meinen beiden Fällen von schwerer Myasthenie als diskontinuierliche, degenerative Myositis auffassen und es erscheint angesichts der *Buzzard*schen Fälle und wohl auch des *Link*schen Falles, sowie der *Borgherini*schen Beobachtungen kaum zu weit gegangen, wenn man diese Annahme verallgemeinert.

Es wird dadurch ein Prozeß des Geheimnisvollen entkleidet, das ihn bisher umgab und er wird in die Reihe myogener Muskelerkrankungen gestellt, mit der ihn neuere Beobachtungen klinischer Art bereits verbinden. Es sei nur an die gelegentlichen Atrophien erinnert, die bei myasthenischen Paresen aufzutreten pflegen, an die Verbindungen mit Dystrophien.

Aber auch das klinische Bild läßt sich in jeder Beziehung mit der Annahme einer Myositis in Einklang bringen. Insbeson-

dere die Restitutio ad integrum, die bei Tumormetastasen und Lymphorrhagien unerklärbar wäre.

Und dieses eigenartige klinische Verhalten, der fieberlose Verlauf gelegentlich in Schüben läßt diese Form der Myositis homologisieren, mit zwei Krankheiten des Nervensystems, denen gleichfalls degenerative Entzündungen mit kompletter oder inkompletter Restitutionsmöglichkeit zugrunde liegen. Ich meine die zentrale und periphere periaxiale Neuritis, d. i. die multiple Sklerose und die *Gombault*sche Form der Neuritis *(Marburg)*.

Es soll damit nicht etwa gesagt sein, daß diese drei genannten Krankheiten, Sklerose, Neuritis, Myasthenie, drei Aeußerungsformen eines Grundprozesses seien, sondern nur die Wesensgleichheit der pathologischen Veränderung hervorgehoben werden, als welche zu gelten hat Parenchymzerfall, diskontinuierlich auftretend, mit der Möglichkeit der Restitution.

Von dem Augenblicke an, als die Myasthenie gleich der multiplen Sklerose als degenerative Entzündung zu bezeichnen ist, hat man auch den Weg zu ihrer Aetiologie genauer vorgeschrieben. Sie ist eine Allgemeininfektion mit besonderer Beteiligung der Muskeln und da bakterielle Befunde sich bisher nie erheben ließen, offenbar eine toxische. Ist damit auch noch nicht viel erreicht, so ist doch wenigstens die Stellung der Myasthenie in der Pathologie eine schärfer umgrenzte, sie fügt sich in den Rahmen der vorhandenen Affektionen; es erklärt sich ihr merkwürdiges Symptomenbild und es erscheint eine sichere Basis für die ätiologische Forschung. Inwieweit hier Drüsenwirkungen eine Rolle spielen, ob die Asthenien der Thymus- oder der Nebennierenaffektion, wenn auch nicht ihre Entstehung, so doch ihre Steigerung verdanken, ist augenblicklich wohl noch nicht zu entscheiden, wenn auch nicht zu leugnen ist, daß die häufige Koinzidenz der Drüsen und Muskelaffektionen einen inneren Zusammenhang nahe legt.

Da wäre es nun von Interesse zu erfahren, wie sich die zeitlichen Verhältnisse der Drüsen- und Muskelaffektionen gestalten. Leider ist darüber nichts Sicheres auszusagen, mit Ausnahme vielleicht des Falles von *Goldflamm*, bei welchem erst sieben bis acht Jahre nach Ausbruch der Myasthenie Erscheinungen von seiten der Lungen (Tumor des ganzen rechten Oberlappens) auftraten. In den eigenen Fällen hat weder der Perkussionsbefund, noch die radiologische Untersuchung das Vor-

handensein eines Thymus verraten, wie denn auch die Darreichung von Thymustabletten erfolglos blieb.

Auf diesem Wege wird man wohl also kaum dahin gelangen, Aufschluß über die Aetiologie zu gewinnen, zumal ja doch der pathologisch-anatomische Prozeß selbst noch nicht in allen Teilen sichergestellt ist.

Literatur.

Borgherini, Ueber Myasthenia gravis. Wanderversammlung des Vereines für Psychiatrie und Neurologie. 1906. Zit. Wiener klin. Wochenschr. 1906, Nr. 47.

Buzzard, The clinical history and post mortem examination of five cases of Myasthenia gravis. Brain 1905, p. 438.

Erb, Zur Kasuistik der bulbären Lähmung. Arch. f. Psychiatr. Bd. IX.

Goldflamm, Weiteres über die asthenische Lähmung nebst einem Obduktionsbefund (Dr. E. Flatau). Neurologisches Zentralbl. 1902, Bd. XXI, S. 97.

Hödlmoser, Beitrag zur Klinik der myasthenischen Paralyse. Zeitschrift für Heilkunde. 1902, Bd. XXIII, S. 279.

Hun, Myasthenia gravis. Albany medical Annals, Jan. 1904, XXV, p. 28.

Levi Ettore, Contributo clinico alla conoscenza del morbo di Erb-Goldflamm. Rivista di Patologia nervosa e mentale.

Link, Beitrag zur Kenntnis der Myasthenia gravis . . . . . Deutsche Zeitschr. f. Nervenheilkunde, 1902, Bd. XXIII, S. 114.

Lorenz, Die Muskelerkrankungen Nothnagels spez. Pathologie. Bd. XI, H. 3.

Marburg, Die sogenannte akute multiple Sklerose. Deuticke, Leipzig und Wien 1906. Jahrbücher für Psychiatrie. Bd. XXVII.

Marburg, Diskussion über den Vortrag Borgherinis v. d.

Obersteiner, Ueber interfibrilläre Fettdegeneration der Muskelfasern an einer hemiatrophischen Zunge bei Tabes. Arb. a. d. Wiener neurologischen Institute. Bd. III, S. 182.

Oppenheim, Die myasthenische Paralyse. Karger, Berlin 1901.

Oppenheim, Lehrbuch der Nervenkrankheiten. IV. Aufl, Karger, Berlin 1905.

Pineles, Zur Kenntnis des bulbären Symptomenkomplexes. Jahrbücher für Psychiatrie. Bd. XIII, Heft 2 und 3.

Pilcz, Ueber einen Fall von Lateralsklerose. Jahrbücher für Psychiatrie 1898. Bd. XVII, S. 221 ff.

Sitsen, Myasthenia gravis pseudoparalytica. Berl. klin. Wochenschr. 1906, Heft 55, S. 1669.

Stransky, Diskussion zum Vortrage Borgherinis. Wiener klin. Wochenschrift, 1906. Heft 47.

Weigert und *Laquer*, Beiträge zur Lehre von der Erbschen Krankheit. Neurologisches Zentralbl. 1901. Bd. XX, S. 594.

(Aus der Prosektur der mährischen Landeskrankenanstalt in Brünn [Vorstand Prosektor Doz. Dr. C. Sternberg].)

Ueber erworbenen und angeborenen Nierendefekt.

Von

Dr. Leo Scheuer

gew. Assistent.

(Hiezu Tafel XI und XII.)

In der Literatur liegt bereits eine große Zahl von Mitteilungen über Mangel einer Niere vor, doch gehen die Angaben über die Häufigkeit dieser Anomalie ziemlich weit auseinander. Der umfassenden Zusammenstellung von *Ballowitz* entnehmen wir diesbezüglich folgende Daten:

Rootes fand unter 600 Sektionen einmal, *Sangalli* unter 5348 Sektionen zweimal, *Menzies* unter 1790 Sektionen einmal, *M. Brown* unter etwa 12.000 Autopsien dreimal kongenitalen Defekt der einen Niere.

Ballowitz[1]) sah unter 617 Sektionen einen Fall von vollständigem einseitigen Nierenmangel.

Weitere Angaben liegen vor von *Camargo*[2]) (unter 3000 Sektionen vier Fälle von Aplasie einer Niere, zwei davon beruhend auf Entwicklungshemmung, zwei auf chronischer Nephritis), von *Morris*[3]) (unter 13.478 Autopsien viermal Defekt einer Niere und unter 8178 Fällen 59 Atrophien einer Niere) und von *Owtschinnikow*[4]) (unter 3800 Sektionen einen Fall von Nierenmangel).

Eine der ersten größeren Literaturzusammenstellungen brachte *Beumer*,[5]) der 48 Fälle sammelte; in den meisten fehlte die eine Niere vollständig, viermal jedoch waren Rudimente vorhanden. *Ballowitz*[6]) konnte in der Literatur 213 Fälle von einseitigem Nierendefekt auffinden und führt hiebei an, daß bereits Aristoteles von dem Fehlen einer Niere Kenntnis hatte.

Neuere Beobachtungen liegen vor von *W. Ebstein*,[7]) *Hönigsberg*[8]) u. a., endlich von *Owtschinnikow*,[9]) der neun Fälle sammelte.

Ballowitz bereits macht mit Recht darauf aufmerksam, daß namentlich der älteren Literatur nicht allzu viel Wert beigelegt

werden kann, da vielfach Fälle von Hufeisenniere oder Dystopie (Beckenniere, Σ-Niere etc.) als einseitige Nierendefekte beschrieben wurden. Mehrfach mag auch, wie *Ballowitz* bezüglich jener 15 Fälle seiner Zusammenstellung annimmt, in denen bei Fehlen einer Niere der zugehörige Ureter vorhanden war, ein verlagertes Nierenrudiment übersehen worden sein. Desgleichen sind die Fälle sogenannter Hypoplasie einer Niere nicht durchwegs einwandfrei, da vielfach unter dieser Bezeichnung abnorm kleine Nieren verschiedenster Aetiologie zusammengefaßt werden. Teils handelt es sich tatsächlich um eine Hypoplasie, teils aber um hochgradige Schrumpfnieren; bei dem Mangel histologischer Befunde ist, wie gleichfalls *Ballowitz* bereits hervorhebt, eine Beurteilung vieler dieser Fälle unmöglich.

Daß die gleiche Vorsicht auch in Fällen anscheinend sicherer Nierenagenesie geboten ist, sollen die folgenden Untersuchungen zeigen.

*

Fall I. J. S., 3½jähriges Mädchen. (14. April 1906, Kinderspital.)

Sektionsprotokoll.

Körper dem Alter entsprechend groß, abgemagert und abgezehrt. Die allgemeine Decke blaß, auf der Rückseite spärliche Totenflecke. Die weichen Schädeldecken blaß, Dura mater gespannt. Das Gehirn sehr stark durchfeuchtet; in der Spitze des rechten Hinterhauptlappens ein an der Oberfläche durchschimmernder verkäster Knoten. Unterhautzellgewebe vollständig fettlos, die Muskulatur hochgradig abgemagert.

Die linke Lunge frei, ihre Pleura glatt und glänzend; am Durchschnitt der Unterlappen lufthältig, im Oberlappen in den vorderen Partien bis hanfkorngroße, teils verkäste Knoten. Die rechte Lunge angewachsen, namentlich im Bereich des Unterlappens von zahlreichen, größtenteils verkästen, bis erbsengroßen Knoten durchsetzt; an seinem vorderen Rande eine haselnußgroße, mit käsigem Inhalt gefüllte Höhle. Die Lymphdrüsen im vorderen und hinteren Mediastinum recht beträchtlich vergrößert und fast durchweg in ihrer ganzen Aussdehnung verkäst.

Das Herz von gewöhnlicher Größe, die Gefäße normal entspringend, die Klappen ohne Befund. Die Lagerung der Baucheingeweide normal. Die Milz beträchtlich vergrößert,

sehr hart, am Durchschnitt speckig glänzend, an den Rändern glasig durchscheinend. Die Leber ziemlich groß, gleichfalls sehr hart, die Schnittfläche wachsartig glänzend. Die rechte Niere beträchtlich vergrößert, von teigiger Konsistenz, mit leicht abziehbarer Kapsel und glatter Oberfläche. Am Durchschnitt die Rinde verbreitert, ihre Zeichnung sehr undeutlich, weißgelblich gefärbt, wachsartig glänzend, am Rande glasig durchscheinend.

Die linke Niere fehlt. Ungefähr ihrer Stelle entsprechend findet sich eine etwa nußgroße, prall gefüllte Zyste im retroperitonealen Gewebe hinter dem Colon descendens. Diese Zyste hat ungefähr Kugelform, zeigt mit der Umgebung keinerlei Zusammenhang, nur am unteren Pol haftet ein ziemlich derber kurzer Strang, der mit einer kleinen, am Durchschnitt zystenartigen Auftreibung beginnt und in dessen Verlauf ein kleines Zystchen eingeschaltet ist. Dieser Strang ist etwa $1\frac{1}{2}$ cm lang, das Lumen des kleinen Zystchens hat einen Durchmesser von 4 mm. Die große Zyste enthält $4\frac{3}{4}$ cm^3 einer vollständig klaren, geruchlosen, gelben, im Aussehen an Urin erinnernden Flüssigkeit. Die Zystenwand wird von einem derben, weißen, sehnig glänzenden, fibrösen Gewebe gebildet. An einer Stelle der Wand sieht man ein ganz seichtes Grübchen, welches jedoch keine Fortsetzung oder Kommunikation mit der Umgebung aufweist. Ein Ureter ist linkerseits nicht zu finden, ebenso sind Arteria und Vena renalis sin. nicht zu sehen. Der rechte Ureter, die rechten Nierengefäße entspringen und verlaufen normal. Auch in der Aorta, in welcher das Ostium der rechten Nierenarterie in gewöhnlicher Weite sichtbar ist, ist linkerseits der Abgang eines entsprechenden Gefäßes nicht zu finden. Die Arteria suprarenalis sin. entspringt und verläuft in gewöhnlicher Weise. Die linke Nebenniere vollkommen normal, entsprechend groß. Die Harnblase enthält etwa 10 cm^3 eines klaren Harnes; ihre Schleimhaut blaß. Der rechte Ureter mündet in die Harnblase in gewöhnlicher Weise ein, linkerseits hingegen weder Uretermündung, noch auch nur eine Andeutung derselben (Delle oder Grübchen) sichtbar. Genitale vollkommen normal. Der Magen ohne Befund. Im unteren Dünndarm reichlich typische tuberkulöse Geschwüre. Dickdarm ohne Veränderung. Hals- und Rachenorgane ohne Befund.

Diagnose: Tbc. chron. et granularis pulm. d. — Tuberculoma lobi occipitalis d. cerebri. — Tbc. chron. et tyrrhosis glandul. lymphat. mediastin. — Ulcera tbc. ilei. — Amyloidosis hepatis, lienis, renis dextri. — Defectus renis sin.

Zusammenfassung: Bei der Sektion eines an Tuberkulose verstorbenen Kindes fand sich als zufälliger Nebenbefund ein vollständiger Mangel der linken Niere, ihres Ureters und ihrer Gefäße, sonst nirgends im Körper eine Mißbildung, insbesondere nicht im Bereiche des Genitale. An Stelle der linken Niere lag eine Zyste mit einem kurzen Strang, der nach genauerer Präparation noch zwei kleinere Zysten aufwies.

Die Deutung dieser Gebilde war ziemlich schwierig. Es wurden insbesondere zwei Möglichkeiten in Betracht gezogen. Man konnte daran denken, daß die Zysten retroperitoneale Lymphzysten wären, allenfalls hätte sich vielleicht sogar der Mangel der einen Niere mit der großen Zyste in Zusammenhang bringen lassen können (Druck der wachsenden Zyste auf die in Entwicklung begriffene Niere). Anderseits wäre es vorstellbar gewesen, die Zysten als Reste einer durch Hydronephrose zugrunde gegangenen Niere aufzufassen; hatten wir doch zufällig kurz zuvor Gelegenheit bei einem elfmonatigen Kind eine ziemlich weit vorgeschrittene Hydronephrose infolge eines im Ureter eingeklemmten Steines zu sehen.

Letztere Annahme mußte auf Grund des chemischen Befundes des Zysteninhaltes fallen gelassen werden, den wir der Liebenswürdigkeit des Herrn Dr. Ernst Freund, Vorstand des physiologisch-chemischen Laboratoriums im k. k. Rudolf-Spital in Wien, verdanken.

Der Befund lautet:

„Zirka 5 cm^3 einer klaren Flüssigkeit von seröser Beschaffenheit, alkalischer Reaktion.

Gesamtstickstoff 1·09 g.

Eiweiß-(koagulierbar)Stickstoff 0·84 g. { Albumin 0·62 g. / Globulin 0·22 g.

Nicht koagulierbar 0·25 g.

Beim Vermischen und Erhitzen der Flüssigkeit mit Schwefelsäure trat der für Urin charakteristische Geruch nicht ein."

Nach diesem Befunde enthielt die Zyste keinen Harn, sondern eine sehr eiweißreiche Flüssigkeit. Konnte man allenfalls daran

denken, daß die Harnsalze im Laufe der Zeit durch die Zystenwand hindurchdiffundiert waren, so wäre der hohe Eiweißgehalt, der etwa dem des Blutserums entspricht, bei Annahme von Harn nicht zu erklären.

Es wurden nun alle in Betracht kommenden Gebilde der histologischen Untersuchung unterzogen. Die einzelnen Buchstaben (a bis g) der folgenden Beschreibung beziehen sich auf die schematische Zeichnung (Fig. 1, Tafel XI).

Die histologische Untersuchung ergab folgenden Befund:

Große Zyste (a): Die Wand besteht aus mehreren Lagen eines welligen, mäßig kernreichen Bindegewebes und ist gegen das Lumen der Zyste zu von einem niedrigen Endothel ausgekleidet, das an vielen Stellen fehlt. Innerhalb der Wand finden sich zahlreiche kleine, dünnwandige Blutgefäße. An einer Stelle der Wand sieht man in mehreren Schnitten (vgl. Fig. 2, Tafel XI) einen kleinen, von kubischen Epithelzellen ausgekleideten Hohlraum, in welchem ein Gebilde liegt, das an einen Nierenglomerulus erinnert. Die Wand enthält zahlreiche elastische Fasern.

Zyste b: An einem Schnitt, etwa aus der Mitte ihrer oberen Hälfte, erscheint ihre Wand ziemlich stark gefältelt und besteht zum größten Teile aus einem ziemlich breiten, kernarmen, meist wie hyalinen, mit Eosin gleichmäßig rot gefärbten Gewebe. Die innerste Schichte der Wand enthält stellenweise reichlich kleine Lücken, die Gefäßquerschnitten entsprechen, sowie auch längs getroffene, radiär zum Lumen angeordnete, dünnwandige Blutgefäße und Kapillaren. An ihrer inneren Oberfläche ist die Wand von einer niedrigen Endothelschicht ausgekleidet. Bei Färbung nach *van Gieson* erscheint der breite homogene Anteil der Wand als ein gefaltetes, gleichmäßig gelb gefärbtes Band, während die innerste Schichte, die verschieden breit ist, blaßrosa gefärbt ist. Bei Elastikafärbung nimmt der homogene Anteil der Wand eine gleichmäßig intensiv braunschwarze Färbung an, so daß nur stellenweise undeutlich einzelne Fasern abgrenzbar sind. Einzelne zarte elastische Fäserchen finden sich auch in der gefäßreicheren inneren Schichte. Nach außen von dem breiten homogenen Band findet sich ein lockeres welliges Bindegewebe.

An einer Stelle der Zirkumferenz dieser Zyste liegen nun in diesem welligen Bindegewebe vereinzelte kleine Hohlräume, die von Zylinderepithel ausgekleidet sind und vollständig Harnkanälchen entsprechen, sowie einzelne, glomerulusähnliche Bil-

dungen, die zum Teil kernarme oder vollständig fibröse Körper darstellen. Das Gewebe zwischen diesen Harnkanälchen und Glomerulis zeigt eine dichte, kleinzellige Infiltration.

Mit Rücksicht auf diesen Befund wurde zunächst die obere Hälfte (b) in eine lückenlose Serie zerlegt. Die Zystenwand bot auf sämtlichen Schnitten das gleiche Bild, wie oben beschrieben. Die harnkanälchen- und glomerulusähnlichen Bildungen, die in dem erstbeschriebenen Präparat vereinzelt in der Umgebung der Zystenwand lagen, treten in den folgenden Schnitten immer zahlreicher auf und bilden daselbst einen wohl abgegrenzten größeren Herd (Fig. 3, Tafel XI), der von mehreren Lagen eines welligen Bindegewebes wie von einer Kapsel umschlossen ist und so gegen die Zystenwand wohl abgegrenzt erscheint. Dieser Herd besteht auf allen Schnitten aus zahlreichen vollständig typischen Harnkanälchen, mehreren, meist ziemlich kernreichen Glomerulis, von welchen einzelne geschrumpft erscheinen und in einer beträchtlich verdickten Kapsel liegen, einzelne durchwegs fibrös sind und homogene, mit Eosin gleichmäßig rot gefärbte Körper darstellen. Das Gewebe zwischen diesen Kanälchen und Glomerulis ist sehr zellreich und enthält stellenweise dichte kleinzellige Infiltrate, sowie mehrere, ziemlich dickwandige, offenbar arterielle Gefäße. Außerhalb dieses Herdes, aber in seiner nächsten Nähe, liegen drei Lumina, die von einem hohen regelmäßigen Zylinderepithel ausgekleidet sind und von mehreren Lagen glatter Muskulatur umgeben werden.

Die untere Hälfte der Zyste (e) wurde sodann gleichfalls in eine lückenlose Serie zerlegt. Die Zystenwand bietet auf allen Schnitten dasselbe Bild dar, wie früher beschrieben. Der aus Nierengewebe bestehende Herd wird, je weiter man nach abwärts kommt, um so größer und umgreift die Zystenwand, so daß dort, wo noch das Lumen der Zyste mitgetroffen ist, das Nierengewebe dieselbe umgibt, u. zw. etwas weiter oberhalb nur an zwei Stellen der Zirkumferenz, weiter nach abwärts, wo das Lumen bereits sehr klein ist, also nahe dem unteren Pol der Zyste, fast allseits, bis schließlich auf jenen Schnitten, auf welchen die Zyste überhaupt nicht mehr angetroffen wird, ein ziemlich großes zusammenhängendes Stück von Nierengewebe zu sehen ist. Es ist also die Zyste, wie auf der schematischen Zeichnung angedeutet, in das Nierengewebe teilweise derart eingelagert, daß ihr unterer Pol in einer Art Delle im Nierengewebe liegt. Dieses Stück

Nierengewebe enthält (vgl. Fig. 4, Tafel XII) zahlreiche Glomeruli, die zum Teil auffällig kernreich, zum Teil geschrumpft oder fibrös umgewandelt sind, und unveränderte Harnkanälchen. Herdweise, namentlich peripher, finden sich dichte Anhäufungen von Lymphozyten; in diesen Gebieten sind die Glomeruli meist stark geschrumpft und fibrös. Unmittelbar neben diesem Herd finden sich fast auf sämtlichen Schnitten (mit Ausnahme der untersten 20 Schnitte), wie schon früher beschrieben, ein größeres und ein kleineres Lumen, die von einem hohen Zylinderepithel ausgekleidet und von glatter Muskulatur umgeben sind (auf der Zeichnung nicht wiedergegeben). In einiger Entfernung von dem größeren Herde von Nierensubstanz finden wir verstreut kleine Herde, die aus einzelnen Harnkanälchen bestehen, bisweilen auch einen Glomerulus einschließen. Ueberall dort, wo noch die Zystenwand zu sehen ist, ist das Nierengewebe scharf von derselben geschieden und durch mehrere Lagen eines welligen Bindegewebes getrennt.

Die Wand der Zyste c, die gleichfalls in eine lückenlose Serie zerlegt wurde, weist eine ähnliche Zusammensetzung wie Zyste b auf, ist jedoch nicht in allen Teilen ihrer Zirkumferenz gleich beschaffen. Etwa in einem Drittel des Umfanges ist die Zystenwand sehr dünn und besteht nur aus wenigen Lagen eines welligen Bindegewebes; ziemlich plötzlich verbreitert sie sich sehr beträchtlich und erreicht dann rasch die Dicke der Wand der Zyste b. In diesem etwa zwei Drittel der Zirkumferenz ausmachenden Anteil besteht die Wand zum größten Teile aus einem ziemlich dichten kernarmen Bindegewebe, welches in den inneren, an das Lumen angrenzenden Schichten lockerer und von zahlreichen Lücken, Gefäßquerschnitten entsprechend, durchsetzt ist. Die innere Oberfläche der Zystenwand ist von einem niederen, einschichtigen Endothel ausgekleidet. Bei *van Gieson*-Färbung erscheint der homogene Anteil der Wand gelb, die innere Schichte zart rosa gefärbt, bei Elastikafärbung nimmt ein großer Teil der Zystenwand eine diffuse, dunkelbraunrote Färbung an, ohne daß einzelne elastische Fasern erkennbar wären. Wohl sind aber solche in dem beschriebenen dünnen Anteil der Zystenwand nachzuweisen und gleichzeitig sieht man, wie einzelne dieser Fasern allmählich in den diffus braunrot gefärbten Anteil der Zystenwand übergehen. In dem umgebenden lockeren Bindegewebe sieht man allenthalben verstreut einzelne Gänge und

Querschnitte von Lumina, die bisweilen auch zu kleinen Gruppen angeordnet sind und sich mit Sicherheit als Harnkanälchen ansprechen lassen. Ganz vereinzelt sind auch Glomeruli zu sehen. Ein größeres Stück zusammenhängenden Nierengewebes, wie in der Umgebung der Zyste b, bzw. e, ist hier nicht auffindbar, obwohl natürlich alle Schnitte der Serie genau durchmustert wurden. Außer den Harnkanälchen sieht man ab und zu auch Querschnitte von Lumina, die von einem hohen Zylinderepithel ausgekleidet und von Muskulatur umgeben sind.

Das schmale strangförmige Verbindungsstück zwischen den beiden Zysten b und c, auf dem Schema mit f bezeichnet, das gleichfalls in Serien (senkrecht zur Längsachse) geschnitten wurde, zeigt auf sämtlichen Schnitten zwei oder drei, auf einzelnen Schnitten auch vier schmale spaltförmige Lumina, die von einem hohen Zylinderepithel ausgekleidet und von glatter Muskulatur umgeben und in ein lockeres Bindegewebe eingebettet sind.

Das Stück d, das in der Längsrichtung in Serien zerlegt wurde, zeigt in jenen Schnitten, die durch die Mitte des Stranges geführt wurden, dasselbe Bild wie c: ein (hier längs getroffenes) Lumen, das von einem hohen Zylinderepithel ausgekleidet und von Muskulatur umgeben ist; auf den mehr tangential geführten Schnitten ist das Lumen, sowie das Epithel nicht mehr getroffen, vielmehr besteht hier das ganze Gebilde vorwiegend aus glatter Muskulatur.

Das Verbindungsstück zwischen der Zyste c und dem Strange d, das auf dem Schema mit g bezeichnet ist, wurde wie f senkrecht zur Längsachse in Serien zerlegt und ergibt allenthalben den gleichen Befund wie f.

Der mikroskopische Befund ergibt also unzweifelhaft das Vorhandensein von Nierenresten, zunächst bei b und c, sodann aber namentlich bei e. In diesem Nierengewebe sind noch alle normalen Bestandteile erkennbar, allerdings hochgradig verändert: die Glomeruli sind fibrös entartet und geschrumpft, das Gewebe ist in größerer Ausdehnung kleinzellig infiltriert. Die strangförmigen Gebilde f, g und d müssen wir, dem mikroskopischen Bilde zufolge — ein von hohem Epithel ausgekleideter Hohlgang mit muskulöser Wand — als Ureter ansprechen, der infolge vielfacher Knickung auf demselben Schnitt mehrere Lumina aufweist.

Es besteht kein Zweifel, daß in diesem Falle die Niere ursprünglich entwickelt war, jedoch in früher Zeit, wohl während des fötalen Lebens, zugrunde gegangen ist. Infolgedessen bildete sich der Ureter dieser Niere, der ebenfalls bereits entwickelt war, bis auf einen kleinen, nierenwärts gelegenen Rest zurück.

Schwieriger ist die Deutung der Zysten. Die Annahme von Lymphzysten mußte mit Rücksicht auf den histologischen Befund der Wand, der vielfach einem Granulationsgewebe entsprach, fallen gelassen werden. Die Annahme einer Hydronephrose konnte schon auf Grund des chemischen Befundes des Zysteninhaltes ausgeschlossen werden.

Betrachten wir vielmehr das erhaltene Nierengewebe, seine Lagebeziehungen zu den fraglichen Zysten, endlich deren histologische Zusammensetzung und ihren Inhalt, so erscheint uns eine andere Erklärung am wahrscheinlichsten.

Wie beschrieben, entspricht die Wand der Zysten am meisten einem Granulationsgewebe, stellenweise findet sich noch in der Wand einer Zyste Nierengewebe eingeschlossen, die Zysten liegen mitten im Bereiche der erhaltenen Nierenreste, anderseits sind aber zweifellos Teile der Niere zugrunde gegangen, denn das nachweisbare Gewebe — und es wurde ja alles vorhandene Gewebe in lückenlosen Serien geschnitten — entspricht nicht einer ganzen Niere. Alle diese Umstände legen die Annahme nahe, daß die scheinbaren Zysten durch Abkapselung abgestorbenen, nekrotischen, verflüssigten Nierengewebes entstanden sind; im Sinne dieser Auffassung würde auch der eiweißreiche Inhalt (durch Kolliqueszenz des Gewebes) eine befriedigende Erklärung finden.

Demnach handelte es sich im vorliegenden Falle um eine wahrscheinlich bereits frühzeitig erworbene Nekrose großer Anteile einer (vollständig entwickelten) Niere und Abkapselung derselben; es blieben nur so geringfügige Nierenreste erhalten, daß makroskopisch trotz genauer Inspektion das Nierenrudiment nicht sichtbar war und erst mikroskopisch nachgewiesen werden konnte.

Wodurch der Untergang der Niere herbeigeführt wurde, ist nicht mehr mit Sicherheit zu erweisen. Bei dem Umstand, daß die Nierengefäße nicht auffindbar waren, liegt die Annahme nahe, daß dieselben ursprünglich mangelhaft entwickelt

waren (vgl. entsprechende Befunde in der Zusammenstellung von *Ballowitz*) und so die Niere in unzureichender Weise mit Blut versorgt wurde; mit dem Absterben der Niere dürften auch die Gefäße obliteriert sein und sich rückgebildet haben.

Zufällig hatten wir einige Zeit später Gelegenheit, einen fast in jeder Beziehung identischen Fall zu beobachten, der durch seinen mikroskopischen Befund eine weitere Stütze für die im vorstehenden vertretene Auffassung der scheinbaren Zysten und sonstigen Veränderungen darbietet.

Der Fall ist folgender:

Fall II. J. M., 25 Jahre alt, Taglöhnerin. (Interne Abteilung Primarius Dr. *Mager*.)

Auszug aus dem Sektionsprotokoll.

Die rechte Niere fehlt; die linke an normaler Stelle, etwas größer, ihre Konsistenz normal, Oberfläche glatt, Kapsel leicht abziehbar. Auf der Schnittfläche die Rinde etwas verbreitert, ihre Zeichnung deutlich, von rötlichgrauer Farbe, die Pyramiden etwas dunkler. Harnblase zusammengezogen, leer, Schleimhaut blaß. Die beiden Ureterenmündungen an normaler Stelle. Während sich von der linken ein anscheinend normaler Ureter sondieren läßt, dringt in die rechte auch eine feine Sonde nur 2 bis 3 mm tief ein. Von dieser Stelle der Blase geht ein etwa 15 cm langer Strang nach oben ab, der in der Lage dem Ureter entspricht, in seinem unteren Anteil etwa rabenfederkieldick ist, sich oben jedoch fadenförmig verjüngt und im retroperitonealen Zellgewebe verliert. Dieser Strang besitzt anscheinend knapp oberhalb der Harnblase kein Lumen, während auf weiter aufwärts geführten Querschnitten ein solches sichtbar ist.

An Stelle der rechten Niere findet sich im retroperitonealen Zellgewebe ein kleines, etwa 3½ cm langes, plattes, schlaffes, ungefähr schotenförmiges Gebilde, das zahlreiche kleine, höchstens bis erbsengroße Hohlräume einschließt. Dieselben enthalten kaum einzelne Tropfen einer klaren Flüssigkeit und sind von einer glatten, derben, sehnig glänzenden Wand begrenzt. Zwischen ihnen findet sich lockeres Bindegewebe. Der früher beschriebene, dem Ureter entsprechende Strang läßt sich mit seinem oberen fadenförmigen Ende nicht bis an den unteren Pol dieses Gebildes verfolgen, verliert sich vielmehr bereits eine kurze Strecke weiter unterhalb im Zell-

gewebe. Auch lassen sich keine diesem Körper besonders angehörige Blutgefäße präparieren. Die Vena cava inferior überkreuzt kurz unterhalb der Einmündung der linken Nierenvene die Aorta und verläuft dann an deren linker Seite nach abwärts. Die linke Nierenarterie entspringt an normaler Stelle, ihr gegenüber liegen zwei kleine, kaum stecknadelkopfgroße Lückchen, die vielleicht den Mündungen kleiner Aestchen entsprechen. Beide Nebennieren an gewöhnlicher Stelle, wohlgebildet. Am Genitale nichts Auffallendes, Uterus virginal.

Diagnose: Pleuropneumonia crouposa lob. sup. sin. et inf. utriusque. Residua endocarditidis valvulae mitralis. Herniae mucosae flexurae sigmoideae. Defectus renis dextri.

Der platte Körper wurde in Stufenschnitte zerlegt, so daß zahlreiche Schnitte, die nur durch geringe Distanzen voneinander getrennt waren, durchmustert werden konnten.

Der Körper besteht aus Fettgewebe und lockerem Bindegewebe (retroperitoneales Zellgewebe), in welches die gleich zu beschreibenden Gebilde eingelagert sind. Zunächst die im Protokoll beschriebenen Zystchen. Die Wand derselben wird in den inneren Lagen von einem ziemlich reich vaskularisierten, an den verschiedenen Stellen der Zirkumferenz verschieden breiten Granulationsgewebe, peripher von einem kernarmen, oft ganz homogenen, derben Bindegewebe gebildet, in welches nicht selten kleinere oder größere Kalkschollen eingelagert sind. Lumenwärts ist die Zystenwand von einem großenteils erhaltenen, niedrigen Endothel ausgekleidet.

In der Nähe dieser Zysten, die in größerer Zahl vorhanden sind und oft ziemlich nahe beieinander liegen, finden sich kleine Gruppen drüsenähnlicher Bildungen, die nach außen durch eine dünne Bindegewebskapsel abgegrenzt sind und aus zahlreichen, teils quer, teils schräg getroffenen und dementsprechend runden oder ovalen bis länglichen Hohlräumen bestehen. Diese werden von einem einschichtigen kubischen Epithel ausgekleidet und sind voneinander durch schmale Bindegewebssepten getrennt, in welchen Kapillaren verlaufen. Die Hohlräume sind bald leer, bald durch homogene, mit Eosin intensiv rot gefärbte, wie hyaline, Harnzylindern gleichende Massen ausgefüllt. Manche Hohlräume sind mehr weniger tangential getroffen und erscheinen dementsprechend ganz oder teilweise von Epithelzellen erfüllt. Die Weite der Hohlräume schwankt; meist entspricht dieselbe dem

Lumen der geraden Harnkanälchen, viele sind aber auch weiter, ja vereinzelt sogar recht beträchtlich, wie zystisch erweitert. Wie beschrieben, liegen diese drüsen- oder harnkanälchenähnlichen Bildungen fast stets in Gruppen beisammen, bisweilen jedoch auch isoliert im Bindegewebe, aber auch dann in der Nähe größerer Gruppen.

In einzelnen Schnitten sieht man zwischen diesen Gebilden spärlich runde oder ovale, bindegewebige Körper, die ihrer Größe und ihrem Aufbau nach veränderten Nierenglomerulis vergleichbar sind. Sie bestehen aus kernreichen, nach verschiedenen Richtungen sich durchflechtenden Bindegewebszügen, die anscheinend obliterierten Glomerulusschlingen entsprechen und allenthalben von mehreren konzentrisch geschichteten Bindegewebslagern umschlossen sind.

Wie beschrieben, liegen alle diese Gebilde in der Nähe der großen Zysten, doch im allgemeinen scharf von ihnen getrennt; vereinzelt finden sich jedoch innerhalb der Zystenwandungen einzelne harnkanälchenähnliche Hohlräume, wie sie im vorstehenden beschrieben wurden.

Angrenzend an diese Gebilde sieht man auf der Mehrzahl der Schnitte, namentlich aus den beiden unteren Dritteln des Objektes, ein strangförmiges Gebilde, welches einen Hohlraum einschließt, der von einem Zylinderepithel ausgekleidet und von einem Muskelmantel umgeben ist. Dieses Lumen ist bald quer, bald schräg, bald auch mehrfach am selben Schnitt getroffen.

Endlich findet sich noch auf einer Serie von Schnitten ein ziemlich umfangreiches, dreistrahliges, ebenfalls von Zylinderepithel ausgekleidetes Lumen, das von mehreren Lagen eines welligen Bindegewebes und glatter Muskulatur umgeben ist. In demselben ragt stellenweise die Schleimhaut in Form von papillären Exkreszenzen vor.

Der Ureter läßt in allen Höhen, in denen er untersucht wurde, ein Lumen erkennen, das bald schmäler, bald breiter ist; die einzelnen Schichten der Wand zeigen das gewöhnliche Verhalten.

Dieser Fall steht mithin in vollster Analogie zu dem erstbeschriebenen, so daß sich eine eingehende Besprechung desselben unter Hinweis auf das früher Vorgebrachte erübrigt. Auch in diesem Falle schien die eine Niere vollständig zu fehlen, nur war der Ureter zum größten Teil vorhanden. Mikroskopisch

jedoch waren deutliche Reste von hochgradig verändertem Nierengewebe erkennbar und im Zusammenhang mit denselben ein Stück des Ureters, ferner ein größeres, dreistrahliges Lumen, vielleicht das Nierenbecken oder wenigstens die Erweiterung des Ureters zu einem solchen. Zwischen den Resten von Nierengewebe fanden sich auch in diesem Falle zystische Bildungen, die mit Rücksicht auf die Beschaffenheit ihrer Wand wohl in gleicher Weise wie in dem vorigen Falle zu deuten sind. Hiebei ist insbesondere auch darauf Gewicht zu legen, daß innerhalb der Wand dieser „Zysten" noch Reste von Nierengewebe nachweisbar waren.

*

Fall III. K. K., 60 Jahre alt, Pfründner. (20. Juli 1906, Interne Abteilung Primarius Dr. *Brenner*.)

Sektionsprotokoll.

Körper mittelgroß, grazil gebaut. Die allgemeine Decke und die sichtbaren Schleimhäute intensiv ikterisch gefärbt. Auf der Rückseite spärliche Totenflecke. In der Bauchhöhle einige Tropfen klaren Serums. Unterhautzellgewebe mäßig fetthältig. Die Muskulatur stark fett durchwachsen.

Beide Lungen frei, ihre Pleura glatt und glänzend, das Gewebe am Durchschnitt allenthalben lufthältig, mäßig blutreich, von der Schnittfläche fließt gelbe, schaumige Flüssigkeit ab. Im Herzbeutel einige Tropfen klaren Serums. Das Herz von gewöhnlicher Größe. Die Klappen zart und schlußfähig. Das Herzfleisch mürbe, leicht zerreißlich, das Endokard intensiv ikterisch gefärbt.

Die Lagerung der Baucheingeweide normal, die Leber beträchtlich vergrößert, in beiden Lappen sehr plump. Die Ränder namentlich rechts etwas zugeschärft. Die Oberfläche der Leber glatt, olivengrün gefärbt, mit gelbrötlicher Marmorierung. Die Leber sehr hart, am Durchschnitt die Schnittfläche glatt, die Azinuszeichnung sehr undeutlich und allenthalben ein dichtes Netz von ziemlich breiten, grauweißen Bindegewebszügen sichtbar. Das Parenchym olivengrün bis grüngelblich mit fettiggelben Sprenkeln. Die Gallenwege innerhalb der Leber beträchtlich erweitert, namentlich gegen den Hilus zu sehr weit, fingerdick. Hier finden sich in denselben einzelne bis erbsengroße, facettierte, schwarze Konkremente. Die Gallenblase stark ausgedehnt

und mit dunkler Galle gefüllt. Die Schleimhaut verdickt und mit sehr zahlreichen, kleinen, schiefergrau pigmentierten Geschwüren bezeichnet. Der Ductus cysticus gewöhnlich weit, der Ductus hepaticus und seine Aeste, sowie der Ductus choledochus sehr beträchtlich erweitert und enthalten in ihrem Lumen mehrere große Konkremente. Die Milz auf das Dreifache vergrößert, mit glatter Oberfläche, sehr derb, am Durchschnitt wenig Pulpa ausstreifbar, die Trabekeln verbreitert.

Die linke Niere sehr groß, mit leicht abziehbarer Kapsel und glatter Oberfläche, am Durchschnitt die Rinde verbreitert, ihre Zeichnung deutlich, ebenso wie die Pyramiden stark ikterisch gefärbt. Die rechte Niere fehlt vollständig. Die rechte Nebenniere von gewöhnlicher Größe an der gewöhnlichen Stelle; unterhalb derselben finden sich im Fettgewebe zwei kleine, kaum erbsengroße, braunrötliche Körper, die Lymphdrüsen gleichen. Der rechte Ureter an der gewöhnlichen Stelle nicht zu finden. Die Harnblase klein, kontrahiert, ihre Schleimhaut blaß; im Trigonum Lieutaudii sind an gewöhnlicher Stelle zwei Uretermündungen sichtbar. Von der linken Mündung aus ist der linke Ureter in gewöhnlicher Weise sondierbar; in die rechte Uretermündung läßt sich die Sonde $1^3/_4$ cm weit vorschieben. Bei Präparation des Ureters von der hinteren Blasenwand aus läßt sich derselbe zunächst als ein solider, runder Strang verfolgen, welcher sich weiter nach aufwärts in ein fadenförmiges Gebilde verjüngt und schließlich im Zellgewebe verliert und überhaupt nicht mehr isolierbar ist. Das ganze als Ureter anzusprechende Gebilde, von dem fadenförmigen Ende bis zur Blasenwand gemessen, beträgt $17^1/_2$ cm, steht mit den früher beschriebenen braunrötlichen Gebilden nicht in Zusammenhang, läßt sich auch nicht bis zu denselben verfolgen.

Das Genitale vollkommen normal, weist keine Mißbildung auf.

Im Magen spärlich Speisereste, die Schleimhaut blaß, im Darm acholischer, breiiger Inhalt, Schleimhaut ohne Befund.

Kehlkopf, Hals- und Rachenorgane ohne Veränderung.

Die Aortenintima im allgemeinen glatt und glänzend, nur stellenweise die Wand verdickt und mit gelben Einlagerungen bezeichnet. An der eröffneten Aorta abdominalis ist der Abgang der Arteriae coeliaca, mesenterica superior, renalis sin., Arteriae suprarenales sin. et dextr. in gewöhnlicher Anordnung sichtbar,

desgleichen Arteriae spermat. int., mesenterica inferior, iliacae communes und Arteriae lumbales. Ein Ostium der Art. renalis dextra fehlt an der gewöhnlichen Stelle; hingegen ist an der rechten Zirkumferenz der Bauchaorta, etwa in der Mitte zwischen erster und zweiter Lumbalarterie, eine feinste Lücke sichtbar, welche, für eine Borste passierbar, in ein dünnstes Aestchen übergeht. Dieses Aestchen ist kaum 1 cm lang zu verfolgen und verliert sich dann im Zellgewebe.

Diagnose: Cirrhosis biliaris; Lithiasis ductus choledochi et hepatici c. dilatatione viarum biliferarum; Cholangoitis et Cholecystitis purulenta. — Defectus renis dextri; Obliteratio ureteris dextri. — Icterus universalis gravis.

Auf Grund der bei den vorigen Fällen gewonnenen Erfahrungen wurde sorgfältig auf allenfalls vorhandene Nierenreste untersucht, dabei aber lediglich jene braunrötlichen Gebilde gefunden, die zwar keineswegs den Eindruck von Nierenresten machten, eher Lymphdrüsen glichen, aber jedenfalls samt dem umliegenden Fettgewebe herausgenommen und in Serien geschnitten wurden.

Die histologische Untersuchung der Körper ergab in allen Anteilen denselben Befund. Auf allen Schnitten finden sich in das Fettgewebe eingelagert, von einem mehr minder breiten Muskelmantel umgebene, verschieden große, teils quer, teils längs oder schräg getroffene Hohlräume, die auf Querschnitten kreisrund, auf Längs- oder Schrägschnitten länglich, spaltförmig, vereinzelt, auch verzweigt erscheinen. Sie sind durchwegs von einem ein- oder zweireihigen hohen Zylinderepithel ausgekleidet und, wie erwähnt, von einem verschieden breiten, namentlich bei den großen Hohlräumen ziemlich mächtigen Mantel glatter Muskulatur umgeben. Die meisten Hohlräume sind leer, einzelne mit einer homogenen, wie hyalinen, mit Eosin gleichmäßig rot gefärbten Masse ausgefüllt. In solchen Hohlräumen ist die eptheliale Auskleidung niedrig, die Zellen kubisch oder glatt. Die einzelnen Hohlräume liegen bisweilen in kleinen Gruppen beisammen, namentlich soweit es sich um kleinere solche handelt, aber stets voneinander scharf getrennt, meist sind sie in ziemlichen Abständen voneinander angeordnet. Zwischen diesen verschieden gestalteten Kanälchen liegen zahlreiche, gewöhnlich weite und dickwandige Arterien und Venen (vgl. Fig. 5, Tafel XII).

Für die Deutung dieser Gebilde kommen vornehmlich zwei Möglichkeiten in Betracht. Einerseits liegt es nach dem beschriebenen histologischen Verhalten nahe, in den verzweigten größeren Hohlräumen Aeste des Nierenbeckens und in den übrigen Kanälchen Uretersprossungen zu erblicken, anderseits können die fraglichen Bildungen in Berücksichtigung der Beschaffenheit ihrer Wand (starke Muskulatur, hohes Zylinderepithel) und ihrer Lagerung (räumlich voneinander entfernt) als Urnierenreste aufgefaßt werden; (letztere Deutung wurde namentlich von Embryologen, denen wir die Präparate vorlegten, für wahrscheinlicher gehalten).

Zur Erklärung des vorliegenden Falles müssen wir uns die Entwicklung der Niere im Embryo in Erinnerung bringen.

Nach der heute am meisten verbreiteten Annahme (siehe *Hertwig*,[10]) *Strahl*,[11]) *Meyer*,[12]) *Schreiner*[13]) u. a.) entsteht die bleibende Niere aus zwei getrennten Anlagen, die erst sekundär zueinander in Beziehung treten: erstens gehen aus einer Ausstülpung des Urnierenganges Ureter, Nierenbecken und die geraden Harnkanälchen hervor, zweitens bildet sich getrennt hievon aus der Urniere die Rindensubstanz mit den gewundenen Röhrchen, den *Henle*schen Schleifen und den *Malpighi*schen Körperchen, d. h. der sekretorische Nierenanteil. Man könnte sich demnach vorstellen, daß im vorliegenden Fall bloß der Ureter, der einige Sprossen bildete, und das Nierenbecken zur Entwicklung gelangten, während die Bildung des sekretorischen Anteiles der Niere aus der Urniere unterblieb; möglicherweise (vgl. oben) persistierten einzelne Urnierenkanälchen. Im Sinne dieser Erklärung würde also eine teilweise Aplasie (vorwiegend des sekretorischen Anteiles) der Niere vorliegen.

Allerdings wäre auch in diesem Falle die Möglichkeit in Betracht zu ziehen, daß die Niere tatsächlich bereits entwickelt war und sich, wie in den beiden vorhergehenden Fällen, vollständig zurückgebildet hatte, während der periphere Anteil des Ureters, des Nierenbeckens und einige Uretersprossungen erhalten blieben. (Im Sinne der anderen Deutung wären Reste der Urniere neben der entwickelten Niere erhalten geblieben.)

Der anatomisch-histologische Befund läßt allerdings die erstangeführte Erklärung wahrscheinlicher erscheinen, die auch *Hochheim*[14]) in einer unter *Hansemanns* Leitung verfaßten Arbeit. für einen analogen Fall heranzieht. Derselbe betrifft einen

45jährigen Mann, bei dessen Obduktion sich an Stelle der linken Niere nur ein dreieckiges Gebilde (4 cm × 1·5 cm × 4 mm) fand, das mit dem „sehr dürftigen" Ureter in Zusammenhang stand. Auf Grund der histologischen Untersuchung kommt der Verfasser zu dem Schlusse, es würde sich in seinem Falle „um eine Anlagemißbildung der linken Niere handeln und um eine Agenesie der Glomeruli".

*

Auf die Schwierigkeit der Unterscheidung zwischen wirklich angeborenen, also durch Mißbildungen entstandenen, und zwischen erworbenen Nierendefekten wurde bereits mehrfach, so besonders auch von *Eppinger*[15]) hingewiesen; dieser Autor hat auch jene histologischen Befunde festgelegt, die für eine kongenitale Nierenatrophie sprechen. Immerhin wird aber im einzelnen Falle die Entscheidung schwer sein. Freilich wird nur in einem Teil der zahlreichen, in der Literatur vorliegenden Mitteilungen von „Nierenagenesie", „Nierendefekt" usw. hierauf Rücksicht genommen (vgl. die eingangs erwähnten Literaturangaben).

Es ist auch, wie früher bemerkt, schwierig zu beurteilen, ob derartige Befunde, wie sie in den mitgeteilten Fällen erhoben wurden, selten sind, da es nach unseren Erfahrungen sehr wohl möglich ist, daß manche Fälle, die als vollständige Agenesie der einen Niere gedeutet wurden, bei eingehender mikroskopischer Untersuchung des Zellgewebes in der Nierengegend, bzw. der allenfalls vorhandenen, auch nur einigermaßen suspekten Gebilde analoge Verhältnisse ergeben hätten. Wir möchten nochmals nachdrücklich hervorheben, daß auch in unseren drei Fällen die Niere vollständig zu fehlen schien und makroskopisch unbedingt die Diagnose „Agenesie" gestellt werden mußte, während erst die mikroskopische Untersuchung das Vorhandensein von Nierenrudimenten aufdeckte. Es soll daher auf die Notwendigkeit eingehender, auch histologischer Untersuchungen derartiger Fälle besonders hingewiesen sein. Es gilt dies besonders von jenen Fällen, in welchen bei scheinbar vollständigem Mangel der Niere ein Ureter oder ein Rest desselben gefunden wird. Auch *Ballowitz* mahnt hier mit Recht zu großer Vorsicht, „insofern, als die Vermutung naheliegt, daß hier irgendwo manchmal doch ein vielleicht verlagertes und nur übersehenes Nierenrudiment vorhanden gewesen sein könnte".

Von Wichtigkeit ist in derartigen Fällen auch der Nachweis der normalen Ausbildung des Trigonum vesicae *(Lieutaudi)* und der Plicae uretericae, bzw. der Uretermündungen in der Harnblase, wie in unseren Fällen II und III; auch dieser Befund spricht gegen wirkliche Agenesie, d. i. gegen totales Fehlen der Nierenanlage und muß zu genauen Untersuchungen in der angegebenen Richtung Veranlassung geben.

*

Es wird uns auch nicht wundernehmen, daß in diesen Fällen keine anderen Mißbildungen im Körper gefunden wurden, während sonst — wie allgemein angegeben wird — Agenesie der Niere fast regelmäßig mit Mißbildungen im Bereiche des Genitalapparates vergesellschaftet ist, was ja bei den nahen räumlichen Beziehungen zwischen Urniere und *Müller*schem Gang nicht auffallend sein kann. Unter 103 Fällen, in denen dem Verhalten der Genitalorgane besondere Aufmerksamkeit geschenkt wurde, waren nach *Ballowitz* 73mal Anomalien derselben vorhanden. — *Arnold Paltauf*[16]) stellte 79 Fälle von Uterus unicornis zusammen, darunter neun eigene Beobachtungen; von diesen 79 Fällen wiesen 27 angeborene Mißbildungen der Niere und der Harnleiter auf, darunter 18 Fälle mit vollständigem Defekt einer Niere und des zugehörigen Teiles der Harnblase. (Vgl. in diesem Zusammenhang auch die unter *Chiaris* Leitung verfaßte Arbeit von *Palma.*[17])

Auch wir verfügen über eine einschlägige Beobachtung, die wegen des Interesses, das der Fall vom klinischen Standpunkt aus darbietet, hier mitgeteilt werden soll.

Es handelt sich um eine 26jährige Motorführersgattin, die seit zwei Jahren, im Anschluß an einen Abortus, sich krank fühlte. Sie stand wegen Nephritis und Parametritis lange Zeit in ärztlicher Behandlung und erholte sich zusehends, bis sie zirka drei Wochen vor der Spitalsaufnahme plötzlich einen Schüttelfrost erlitt und unter heftigen Schmerzen in der linken Bauchseite der Urin „milchigtrüb" wurde. Der behandelnde Arzt konstatierte Durchbruch eines Abszesses, vielleicht des eitergefüllten Nierenbeckens, in die Blase und schickte die Kranke behufs eventueller Operation, d. h. Exstirpation der als erkrankt angenommenen linken Niere, in das Spital. Dort starb die Frau unter hohem Fieber und Schüttelfrösten nach drei Tagen, bevor

noch die Untersuchung auf Funktionstüchtigkeit der rechten Niere angestellt werden konnte.

Die Sektion ergab folgendes:

Fall IV. S. P., 26 Jahre, Motorführersgattin. (16. April 1906, Direktor Dr. *Nedopil.*)

Sektionsprotokoll.

Körper mittelgroß, kräftig gebaut, ziemlich gut genährt. Die allgemeine Decke blaß mit leicht gelblichem Kolorit; auf der Rückseite blasse Totenflecke. Die weichen Schädeldecken blaß, das Schädeldach oval, mäßig kompakt, Dura mater gespannt, die weichen Hirnhäute zart und durchsichtig; die Hirnsubstanz etwas stärker durchfeuchtet, sonst ohne Befund. Unterhautzellgewebe fetthältig, Muskulatur trocken, dunkelbraunrot, wachsartig glänzend.

Beide Lungen frei, ihre Pleura glatt und glänzend, das Parenchym auffallend rosenrot, wenig pigmentiert, lufthältig, mäßig blutreich, das Blut etwas wässerig.

Das Herz im rechten Ventrikel schlaff, im linken kontrahiert. In der rechten Herzhöhle reichlich faserstoffige Massen; die Klappen zart und schlußfähig, das Herzfleisch mürbe, leicht zerreißlich, blaß.

Lagerung der Baucheingeweide normal. Die Milz etwas größer, die Kapsel leicht gerunzelt, am Durchschnitt graurot, wenig Pulpa ausstreifbar. Leber etwas größer, plumprandig, mit glatter Oberfläche, am Durchschnitt feucht glänzend, hellbraunrot, Zeichnung etwas verwaschen.

Die rechte Niere fehlt vollständig, desgleichen fehlen der rechte Ureter, die rechte Arteria und Vena renalis; die rechte Nebenniere von gewöhnlicher Größe, an gewöhnlicher Stelle. Die linke Niere auffallend groß und schlaff, 15 cm lang, mit festhaftender Kapsel, durch welche zahlreiche, zu Gruppen angeordnete, etwa hirsekorngroße Abszesse durchschimmern, die mehrfach untereinander konfluieren, und bei Ablösung der Kapsel einreißen, wobei sich grüner Eiter entleert. Am Durchschnitt das Becken und die Kelche sehr beträchtlich erweitert, mit ziemlich dickem, grünen Eiter, in welchem sich gelbbraune, mürbe, wie nekrotische Gewebsfetzen aussehende Massen befinden, prall gefüllt. Die Pyramiden stark verkürzt, an ihren Spitzen abgeflacht; die Rinde verbreitert, ihre Zeichnung ver-

wischt, allenthalben ebenso wie auch die Pyramiden von weißgelben, gegen die Pyramidenspitzen konvergierenden Streifen und zahllosen kleinen, mit gelbgrünem Eiter gefüllten Abszeßchen durchsetzt. Die Schleimhaut des Beckens und der Kelche verdickt, streifig gerötet. Der linke Ureter fingerdick, mit Eiter gefüllt, vielfach geschlängelt und abgeknickt, in seiner Wand beträchtlich verdickt, seine Schleimhaut mit zahlreichen Blutungen bezeichnet. Becken und Ureter der linken Niere einfach. Die linke Nebenniere an gewöhnlicher Stelle, von gewöhnlicher Größe, ebenso die Gefäße der linken Niere. In der Bauchaorta das Ostium der Art. mesenterica superior, der Art. renalis sin. und der beiden Art. suprarenales an gewöhnlicher Stelle, ebenso das der Art. lumbales. Ein Ostium für eine Art. renalis dextra fehlt vollständig und ist auch nicht andeutungsweise ausgebildet.

Der *Douglas*sche Raum ist durch die angewachsene Flexura sigmoidea nach oben vollständig abgeschlossen; die Harnblase durch eine stellenweise über 1 cm dicke, überaus derbe Schwarte mit der Symphyse und den horizontalen Schambeinästen innig verlötet. Bei Abpräparation derselben wird ein nach links und vorne von ihr gelegenes Kavum eröffnet, welches eine reichliche Menge eines dicken Eiters enthält.

Die Harnblase ist mäßig ausgedehnt und enthält gleichfalls dicken gelbgrünen Eiter. An ihrer hinteren Wand, oberhalb des Orifiziums des linken Ureters findet sich eine etwa 1½ mm im Durchmesser haltende Oeffnung, durch welche die Sonde in den eben beschriebenen Abszeß gelangt. In der Umgebung dieser Oeffnung, bis an die Mündung des linken Ureters heranreichend, finden sich zahlreiche, weiche, zum Teil flottierende, stark gerötete, papilläre Exkreszenzen. Die Mündung des rechten Ureters fehlt vollständig und ist auch keine Andeutung derselben (in Form eines Grübchens oder einer Delle) erkennbar. Die Harnblase auch nach hinten, namentlich mehr an der linken Zirkumferenz, in eine derbe Schwarte eingemauert. Nach Ablösung des Rektums wird eine hinter der Blase gelegene, kugelige, etwa apfelgroße, zystisch anzufühlende Geschwulst sichtbar. Die weitere Präparation legt den in Pseudomembranen eingeschlossenen Uterus bloß, der an seiner Kuppe eine tiefe Einsattlung aufweist, so daß das ausgesprochene Bild des Uterus incudiformis zustande kommt; mit dem linken Horn steht die eben beschriebene zystische Geschwulst in Zusammenhang. Nach Herausnahme der

gesamten Beckenorgane in toto und Eröffnung des Rektums an seiner hinteren Wand findet sich etwa 12 cm oberhalb der Analöffnung an der vorderen Rektalwand eine trichterförmige eingezogene Stelle und an der Spitze des Trichters ein Loch, durch welches die Sonde ebenfalls in den Abszeß seitlich von der Harnblase gelangt. Die Vagina wird an ihrer rechten seitlichen Wand eröffnet; sie ist 5 cm lang und wird an ihrem oberen Ende durch ein 1½ cm langes Septum in einen weiteren linken und engeren rechten Anteil abgeteilt. In beide Abschnitte ragt je eine kurze, zäpfchenförmige Portio hinein; von jeder Portio aus ist ein Uteruskavum sondierbar; beide Uterushöhlen sind, wie sich nach Eröffnung zeigt, durch ein vollständiges Septum voneinander getrennt, die linke ist anscheinend etwas weiter als die rechte, beide sind mit zähem, gelben Schleim gefüllt. Die rechte Tube ist etwas dicker, enthält im Lumen reichlichen gelben Schleim, ihre Schleimhaut verdickt; das rechte Ovar ohne Befund. Die linke Tube verläuft an der oberen Zirkumferenz der beschriebenen zystischen Geschwulst, welche sich als das linke Ovar erweist. Die Tube ist innig mit demselben verklebt, in ihrer Wand verdickt, mit zähem, schleimigeitrigen Inhalt gefüllt. Das Ovar, wie bereits beschrieben, beträchtlich vergrößert, enthält zahlreiche, bis kirschengroße, mit Eiter gefüllte Hohlräume. Am äußeren Genitale keine Veränderung.

Magen und Darmkanal, Hals und Rachenorgane ohne wesentliche Veränderung.

Diagnose: Cysto-Pyelonephritis chron. cum abscessibus renis sin. numerosis. Abscessus parametrii sin. et praevesicalis c. perforatione in vesicam urinariam et in rectum. Oophoritis purulenta sin. Agenesia renis et ureteris lateris dextri. Uterus septus et Vagina subsepta.

*

Wir verfügen ferner über einen vor mehreren Jahren in der hiesigen Prosektur von Prof. *Hammer* sezierten Fall, bei dem scheinbar ebenfalls eine völlige Agenesie der einen Niere bestand, das Genitale aber wohlgebildet war; in diesem Falle fand sich eine Atresia ani urethralis.

Der Fall ist folgender:

Fall V. E. Ch., 19 Tage, Schneidergehilfensohn. (Chirurgische Abteilung Prim. Dr. *Katholicky*.)

Sektionsprotokoll (Prof. *Hammer*).

Körper 2600 g schwer, 49 cm lang, Unterleib sehr stark ausgedehnt. Die Bauchdecke grünlich mißfärbig. Das Präputium am Penis gespalten. Innere Fläche des Präputiums und der Glans penis gerötet; aus der Urethra entleert sich kotiger Inhalt. Der Hodensack normal gebildet, leer, in der Perinealgegend zentral eine bis zum Steißbein hinaufreichende lineare Inzision.

Der Schädel und sein Inhalt nicht pathologisch verändert. Die Lungen normal gebildet, lufthältig, in den abhängenden Partien blutreich. Das Herz normal entwickelt. Im Unterleib die Darmschlingen stark ausgedehnt, meteoristisch. Der Situs viscerum abdominis der gewöhnliche. Die Leber gewöhnlich groß, von mittlerem Blutgehalt. Die Milz nicht vergrößert. Die rechte Niere fehlt, auch findet sich keine Andeutung eines Ureters. Die Nebenniere rechts gut entwickelt. Links die Niere von gewöhnlicher Größe, embryonal gelappt. Der Ureter von gewöhnlicher Weite und normalem Verlaufe. Die linke Nebenniere von gewöhnlicher Größe und normalem Aussehen. Die Harnblase mäßig ausgedehnt, in ihr etwas leicht getrübter Harn. Die Einmündung des linken Ureters der Norm entsprechend, rechts findet sich keine solche. In der Urethra kotiger Inhalt, die Schleimhaut gerötet; der Kot ergießt sich aus einem in der Pars prostatica zentral in der hinteren Wand der Urethra ausmündenden Gange. Beide Hoden in den Leistenbeugen, gewöhnlich groß und normal gebaut. Das Rektum stark ausgedehnt, mit massenhaft frischem Kot gefüllt. Das Rektum mündet unmittelbar über der Perinealgegend blind, nur führt von dieser tiefsten Stelle aus ein für eine feinere Sonde durchgängiger Gang vom Rektum in die Urethra und mündet dort, wie beschrieben, in die Pars prostatica urethrae aus. Auch der Dickdarm und der untere Dünndarm noch stark ausgedehnt, zum Teile meteoristisch, zum Teile mit reichlichem, breiigen, eigelbgefärbten Inhalt gefüllt. Die Schleimhaut des ganzen Darmtraktes mäßig gerötet. Der Magen und der obere Dünndarm nicht ausgedehnt, die Schleimhaut desselben von gewöhnlichem Blutgehalt.

Diagnose: Atresia ani urethralis. Defectus renis d. Incisio perinei.

(Anmerkung: Laut Krankengeschichte rührt die beschriebene Spaltung des Präputiums von einer Phimosisoperation her, so daß

also in diesem Falle keine Genitalmißbildung, wohl aber eine andere (Atresia ani urethralis) neben dem Nierendefekt bestand.)

*

Was die Fälle von wirklicher Agenesie einer Niere anlangt, so können wir den diesbezüglichen Angaben der Literatur und insbesondere der umfassenden Zusammenstellung *Ballowitz'* nichts Neues hinzufügen; es sei daher auf die einschlägigen Arbeiten verwiesen. Dasselbe gilt hinsichtlich des Verhaltens der zweiten, erhaltenen Niere und der Nebenniere.

Die einzig vorhandene Niere ist in der Regel auffällig groß, was teils auf Hyperplasie, teils auf Hypertrophie der Drüsenbestandteile, teils auf beides zurückzuführen ist. *Eckardt*[18]) unterscheidet streng zwischen einer kompensatorischen Hypertrophie nach angeborenem und einer solchen nach erworbenem Defekt einer Niere. Bei der letzteren findet sich lediglich Hypertrophie der Drüsenbestandteile, bei der ersteren vorwiegend Hyperplasie neben einer mehr minder bedeutenden Hypertrophie, die von dem Zeitpunkt des Ausfalles der fehlenden Niere abhängt.

Die Nebenniere ist auf der Seite des Nierendefektes fast stets vorhanden, was begreiflich erscheint, da die Anlage des Urogenitalapparates mit der der Nebenniere nichts gemeinsam hat. Es betont bereits *Förster*,[19]) daß die Nebenniere nur dann fehle, wenn anderweitige größere Defekte des Rumpfes auch ihren Defekt mit sich bringen. Immerhin läßt sich eine Serie von Fällen zusammenstellen — 31 in der Tabelle von *Ballowitz* — in denen ausdrücklich das Fehlen der Nebenniere mit der Niere hervorgehoben wird, ohne daß dieser Defekt regelmäßig mit anderweitigen Mißbildungen vergesellschaftet wäre; wenigstens werden 14 dieser Fälle als normal bis auf Nieren- und Nebennierenmangel bezeichnet.

Von den Mißbildungen der Genitalorgane war bereits die Rede; die Anomalien treten so gut wie ausschließlich auf der Seite des Nierendefektes auf und betreffen in der Regel die *Müller*schen und *Wolff*schen Gänge, seltener die Geschlechtsdrüsen; sehr selten, u. zw. nur beim weiblichen Geschlecht, ist der ganze Genitalapparat unentwickelt.

*

Im Anschluß an die im vorstehenden besprochenen Fälle, in denen bereits während einer sehr frühen Entwicklung eine

Niere zugrunde gegangen war, sei noch kurz eine Beobachtung mitgeteilt, in welcher der Untergang der Niere während des späteren Lebens erfolgte.

Sie betrifft einen 65jährigen Taglöhner, bei dessen Obduktion folgende Diagnose erhoben wurde:

Pleuropneumonia crouposa dext. (lob. sup. et inf.) cum exsudato pleuritico fibrinoso-purul. et cum Synechia lob. inf. d. Phthisis fibrosa renis dext. completa calculose affecti. Degeneratio parenchymatosa hepatis et renis hypertrophici sinistri. Hypertrophia prostatae et vesicae urinariae. Oedema cerebri et ependymitis granularis.

An der Niere ergab sich folgender Befund:

Die rechte Niere in einen glatten, derben, fibrösen Körper umgewandelt, welcher, in mächtige Schwarten eingebettet, mit der Vena cava inferior, der Leber, dem Darme und dem Zwerchfell fest verbacken und kaum auslösbar ist. Medial von diesem derben, der Niere entsprechenden Gebilde findet sich ein in dieser Schwarte verlaufender Fistelgang, an dessen unterem Ende unmittelbar neben und hinter dem Nierenrest sich ein pfeifenkopfähnliches, hartes Konkrement findet. Der beschriebene platte Körper besteht am Durchschnitt aus einem sehr derben, fibrösen Gewebe, welches stellenweise hochgradig narbig veränderte Reste von Nierenrinde mit Mühe undeutlich erkennen läßt; an einer Stelle ist auch ein Kalix erkennbar, in welchem ein derbes Konkrement gelegen ist. Am oberen Pol dieses Nierenrestes wird die in die Schwarte eingebackene Nebenniere sichtbar. Das Nierenbecken ist vollständig aufgehoben und obliteriert, so daß die in den Ureter eingeführte Sonde an dessen oberem Ende in derbes Narbengewebe gelangt.

Auch in diesem Falle hat der Mangel einer Niere ebenso wie in den in der Literatur mitgeteilten Beobachtungen intra vitam keine Symptome gemacht. Es übernimmt eben die vikariierend hypertrophische Niere die Funktionen des fehlenden Organes. Die Diagnose des Nierenmangels wird darum intra vitam außerordentlich selten gestellt — ist zuweilen zystoskopisch geschehen — vielmehr handelt es sich fast immer um zufällige Nebenbefunde bei der Autopsie.

— —

Literatur.

[1]) *Ballowitz*, Virchow's Archiv. Bd. CXLI.

[2]) *Camargo*, Revue de la Suisse Romande Nr. 10. (Nach Virchow, Jahresbericht 1892, Bd. II, S. 210.)

[3]) *Morris*, Surgical diseases of the Kidney. London 1901.

[4]) *Owtschinnikow*, Monatsberichte für Urologie. 1905, Bd. X, S. 63.

[5]) *Beumer*, Virchow's Archiv. Bd. LXXII.

[6]) *Ballowitz*, l. c.

[7]) *Ebstein W.*, Virchow's Archiv. Bd. CXLV.

[8]) *Hönigsberg*, Monatsschrift für Geburtshilfe und Gynäkologie. 1902, Bd. XV, S. 762.

[9]) *Owtschinnikow*, l. c.

[10]) *Hertwig*, Entwicklungsgeschichte der Menschen und Tiere.

[11]) *Strahl*, Entwicklungsgeschichte und Mißbildungen der Niere. Deutsche Chirurgie. Nr. 52 b.

[12]) *Meyer*, Virchow's Archiv. Bd. CLXXIII, S. 209.

[13]) *Schreiner*, Zeitschr. f. wissenschaftl. Zoologie. 1902.

[14]) *Hochheim*, Virchow's Archiv. Bd. CXLV. S. 180.

[15]) *Eppinger*, Prager med. Wochenschrift. 1879, Nr. 36, 37.

[16]) *Paltauf*, Zur Kenntnis des Uterus unicornis. Medizinische Jahrbücher der k. k. Gesellschaft der Aerzte in Wien. 1885.

[17]) *Palma*, Zur pathologischen Anatomie der Bildungsanomalien im uropoetischen Systeme. Prager med. Wochenschr. 1891, Nr. 32, 33.

[18]) *Eckardt*, Zit. nach Palm. Archiv für Gynäkologie. 1902, 66.

[19]) *Förster*, Die Mißbildungen des Menschen. Jena 1865.

(Aus dem pathologisch-anatomischen Institute der k. k. Krankenanstalt „Rudolfstiftung“ [Vorstand Professor Richard Paltauf].)

Zur Kenntnis der Soormykose des Magens.

Von

Dr. Rudolf Maresch

Prosektur-Adjunkt.

(Hiezu Tafel XIII und 1 Textfigur.)

So häufig sich namentlich im frühen Kindesalter die als Soor bezeichnete Erkrankung in den oberen Abschnitten des Digestionstraktus findet, so selten kommt sie in ausgedehnter Weise im Magen vor. Da auch in der Mundhöhle und im Pharynx der Kinder, wie *Epstein* nachgewiesen hat, die völlig intakte Schleimhaut keinen geeigneten Nährboden für die Ansiedlung des Pilzes darstellt und eine Prädisposition etwa in Form einer katarrhalischen Entzündung vorhanden sein muß, um das Haften des Soorpilzes zu begünstigen, so muß wohl auch, abgesehen von reichlich vorhandenen Soormassen, in den oberen Wegen eine Schädigung des Magens vorhanden sein, um die Entstehung einer Oidiomykose dieses Organes zu ermöglichen. In letzterem Umstande liegt wohl die Erklärung dafür, daß die Soorerkrankung in den meisten Fällen an der Kardia ihre Grenze findet, trotzdem doch zweifellos die Soormassen reichlich in den Magen und Darm gelangen.

Noch seltener als im Kindesalter findet sich Soor des Magens bei Erwachsenen, bei denen er überhaupt selten vorkommt, in der Regel nur einen Nebenbefund darstellt und als eine sekundäre Erkrankung in einem durch ein anderes erschöpfendes Leiden (Diabetes, Typhus etc.) geschwächten Organismus aufzutreten pflegt.

Tritt auch in solchen Fällen die Pilzwucherung an der Schleimhaut des Mundes, im Schlundkopf oder im Oesophagus auf, so scheinen doch nur äußerst selten gleichzeitig die Bedingungen für das Haften des Soors im Magen zu bestehen.

Sowohl die große Seltenheit ausgedehnter Soormykosen des Magens Erwachsener als auch der Umstand, daß das anatomische Bild der Erkrankung und der Erreger selbst nicht durch-

wegs einheitlich ist, möge die folgende Beschreibung eines derartigen Befundes rechtfertigen.

Am 26. Jänner d. J. obduzierte ich die Leiche eines 58jährigen Mannes, welcher Tags vorher an der II. chirurgischen Abteilung der k. k. Krankenanstalt „Rudolfstiftung" gestorben war. Er hatte mehrere Monate hindurch an Schlingbeschwerden gelitten und konnte in den letzten zwei Monaten nur mehr unter Schmerzen flüssige Nahrung zu sich nehmen. Vier Tage vor seinem Tode kam er zum Skelett abgemagert und fiebernd in die Anstalt, so daß mit Rücksicht auf den Zustand des Kranken von einem operativen Eingriff abgesehen wurde.

Bei der Obduktion fand sich neben hochgradiger Atrophie aller Organe eine diffuse, eitrige Bronchitis und eine auf den rechten Oberlappen beschränkte, kruppöse, zentral gangräneszierende Pneumonie im Stadium der grauen Hepatisation. Die Schleimhaut der Zunge, des Gaumens und des Schlundes war nur leicht gerötet und wies keinerlei Beläge auf. Der oberste Abschnitt des Oesophagus bis 4 cm unterhalb des unteren Randes der Ringknorpelplatte zeigte sich mäßig erweitert. Von da ab war die Speiseröhre in einer Länge von 3½ cm hochgradig verengt, so daß eben noch das untere Blatt der Darmschere hindurch geführt werden konnte. Die Wand war im Bereiche der stenosierten Partie verdickt, starr und zeigte an der Innenfläche einen besonders an der rückwärtigen Zirkumferenz tiefgehenden, ulzerösen Substanzverlust mit wallartig aufgeworfenen, derben Rändern. Den Grund dieses mit mißfärbigem, eitrigen Belage versehenen Geschwüres, sowie die Randpartien bildete ein grauweißes, hartes Geschwulstgewebe, das stellenweise bis auf 1 cm in die Tiefe reichte und sich zum Teil auf die hintere Wand der Trachea fortsetzte. Die Eiterung hatte von der Tiefe des exulzerierten Neoplasmas auf das prävertebrale Zellgewebe übergegriffen und zur Bildung einer etwa über taubeneigroßen, mit mißfärbigem, dickflüssigen Eiter erfüllten Abszeßhöhle geführt. Es bestand keine durch eitrigen Zerfall bedingte offene Verbindung der Luftwege mit dem Oesophagus oder dem eben erwähnten Abszeß.

Jenseits dieses strikturierten Anteiles fanden sich im untersten Abschnitt des Oesophagus spärliche, graubraune, krümelige Massen, die der Schleimhaut nicht fest adhärierten und sich leicht abspülen ließen. Die Schleimhaut selbst war

blaß und zeigte hie und da Epithelverdickungen in Form linsengroßer, grauweißer Inseln und schmaler Streifen. Der in mäßigem Grade kontrahierte Magen enthielt im Fundus eine geringe Menge brauner, schleimiger, mit weichen, gelblichgrauen Bröckeln untermischten Flüssigkeit. Die Mukosa, mit zähem, glasigen Schleim bedeckt, war in mäßigem Grade diffus gerötet und, dem leichten Kontraktionszustand des Magens entsprechend, in Falten gelegt.

Im pylorischen Abschnitt des Magens bot die Innenwand einen auffallenden Befund dar, welcher in der dieser Mitteilung beigefügten Tafel XIII wiedergegeben ist. Etwa 5 cm von der Valvula pylorica entfernt fanden sich mehrere bräunliche, verschieden große, scharf umgrenzte Bezirke vor, innerhalb welcher die Schleimhaut auf den ersten Blick wie verätzt aussah. Flache, nur leicht sich vorwölbende, schorfartige Beläge hafteten an dieser Stelle sowohl der vorderen als auch der hinteren Magenwand an. Sie besaßen im allgemeinen einen gelblichbraunen Farbenton. Meist waren jedoch die Randpartien hellgelb, während gegen das leicht eingesunkene Zentrum zu die Färbung ins Braune bis Schwarzbraune überging. Ihre Abgrenzung gegen die benachbarte Mukosa war durchwegs scharf. Sie waren von weicher Konsistenz, hafteten jedoch ziemlich fest an ihrer Unterlage, die, wie Durchschnitte zeigten, von den tieferen Lagen der dünnen Schleimhaut selbst dargestellt wurde. An einer umschriebenen Stelle bemerkte man einen seichten, unregelmäßig, aber scharf begrenzten Substanzverlust, der den früheren Sitz eines offenbar abgelösten Schorfes bezeichnete. Neben diesen auf den ersten Blick schwerer zu deutenden Nekrosen fanden sich an drei Stellen etwa linsengroße, grauweiße, zarte Auflagerungen; sie hafteten weniger fest an der Oberfläche der Mukosa, stellten augenscheinlich die Anfangsstadien der eigenartigen Veränderung des Magens dar und führten zu der Vermutung, daß alle diese Beläge auf Pilzwucherungen zu beziehen seien.

Im Fundus, u. zw. an der hinteren Wand, unweit der kleinen Kurvatur, saßen nur zwei schwarzbraune Schorfe in einer Ausdehnung von etwa 1, resp. 2 cm^2.

Dünn- und Dickdarm waren nahezu leer und ihre blasse Schleimhaut bot keine Abweichung von der Norm dar.

Unmittelbar nach der Obduktion wurden sowohl von den krümeligen, der Wand des Oesophagus und des Magens an-

haftenden Massen, wie auch von kleinen Partikeln der festhaftenden großen Beläge unter Kalilaugezusatz mikroskopische Präparate angefertigt. Sie ließen sämtlich neben zahlreichen Spaltpilzen reichliche, leicht ovale Hefezellen und auch dicht verschlungene, mit Granulis und Vakuolen versehene Myzelfäden erkennen.

Auch in den eitrigen Belägen des exulzerierten Neoplasmas fanden sich — wenn auch spärlicher — dieselben Pilzformen. Im Bronchialsekret, wie auch im gangränösen Zerfallsherd der pneumonisch hepatisierten Lungenpartie konnten sie jedoch nicht nachgewiesen werden.

Die kulturelle Isolierung dieses Myzelbildners gelang leicht. Schon nach 48 Stunden zeigten die Brotnährböden, welche mit Teilchen der Beläge beschickt worden waren, deutliche milchweiße, aus Hefezellen und zylindrischen Zellen bestehende Rasen. Der Durchmesser der Hefezellen betrug durchschnittlich 7 μ, entsprach etwa der Größe eines roten Blutkörperchens, nur vereinzelt fanden sich Zellen von etwas größerem Diameter. Zugleich waren reichlich große Kokken und ein kurzer, dicker, nach *Gram* färbbarer Bazillus zu üppigem Wachstum gelangt, von denen der Sproßpilz bei weiterem Verimpfen auf Bierwürzeagarplatten gesondert werden konnte. Auf diesem Nährboden wuchs er bei Bruttemperatur üppig zu weißen, feucht glänzenden, rahmartigen Rasen aus, wogegen sein Wachstum auf Agar ohne Bierwürzezusatz weit spärlicher erfolgte.

Auch auf Bierwürzegelatineplatten ging das Wachstum in ähnlicher Weise vor sich. Die oberflächlichen Kolonien waren scharf konturiert und ließen bei entsprechender Vergrößerung eine grobe Granulierung erkennen, während die tiefliegenden nach einigen Tagen mit zahllosen, strahligen Ausläufern versehen waren. Besonders in weicher Bierwürzegelatine war die Struktur dieser Ausläufer deutlich sichtbar. Sie setzten sich in typischer Weise aus diskreten, rundlichen Gruppen von Hefezellen zusammen, die nach der Peripherie zu an Größe allmählich abnahmen und nur durch kurze, zarte Myzelfäden untereinander verbunden waren.

Diesem Verhalten in Petrischalen entsprach auch das Aussehen der Stichkulturen, in welchen sich vom Impfstich aus zahlreiche, zierliche Ausläufer in die Umgebung erstreckten. Nie

kam es indessen auch bei wochenlang fortgesetzter Beobachtung zu einer Verflüssigung des Nährbodens.

In Bierwürzebouillon bildeten sich dichte Flocken am Boden und staubförmige Beläge an den Wänden der Röhrchen. Eine Kahmhautbildung blieb aus. Traubenzuckerbouillon wurde langsam vergoren.

Demnach war dieser Myzelbildner als Soorpilz anzusprechen, u. zw. als eine nicht verflüssigende Varietät desselben. Bekanntlich haben *Brebeck* und *Fischer*[1]) darauf hingewiesen, daß man unter den Soorerregern zwei Arten besonders nach ihrem Verhalten in Gelatine leicht unterscheiden kann. Die eine, viel häufigere Varietät verflüssigt den Nährboden, während die andere selten vorkommt und, wie der in diesem Falle isolierte Pilz, keine Verflüssigung hervorruft.

Der von *Fischer* und *Brebeck* gefundene, nicht verflüssigende Soorpilz zeigte auch eine geringe Tierpathogenität, indem die Injektion in die Blutbahn von Kaninchen wirkungslos blieb und es nur bei Hornhautimpfungen in der Kornea zu Pilzwucherungen kam, die aber an Ausdehnung hinter jenen Wucherungen zurückblieben, die bei der Inokulation von verflüssigenden Soorpilzen aufzutreten pflegen.

Es war daher von Interesse, die Pathogenität des Soorerregers in meinem Falle zu prüfen. Im ganzen wurden vier mittelgroße Kaninchen von der Ohrvene aus infiziert. Von einer dreitägigen Bierwürzeagarkultur wurden zwei Oesen in 10 cm^3 physiologischer Kochsalzlösung verteilt und 1 bis 2 cm^3 dieser Emulsion injiziert. Eines der Tiere verendete bereits nach 38 Stunden, die drei anderen am zweiten, resp. am vierten Tage nach der Injektion. Die Autopsie ergab immer den gleichen Befund: Zahllose, geradezu typisch erscheinende, graugelbliche Knötchen in den Nieren, weniger deutliche, aber immerhin sehr zahlreiche Knötchen auch in den übrigen Organen, mit Ausnahme der Lungen, in denen es in keinem Falle zur Entwicklung dieser kleinen Infiltrate gekommen war. Mikroskopisch konnten überall im Zentrum dieser Herde in verschiedener Reichhaltigkeit sowohl Hefeformen als auch Myzelfäden des Pilzes nachgewiesen werden, die von einem dichten entzündlichen Leukozytenwall umgeben waren. Erwähnen möchte ich noch, daß auch in den Gehirnen

[1]) Zur Morphologie, Biologie und Systematik der Kahmpilze, der Monilia candida Hansen und des Soorerregers. — Jena 1894.

sich diese Herde mikroskopisch nachweisen ließen, was zu erwarten war, da sämtliche Tiere im Laufe der Erkrankung eigentümliche unkoordinierte Bewegungen, so namentlich ein stetiges Zittern des Kopfes zeigten.

Der im vorliegenden Falle isolierte Soorerreger gehörte demnach der nicht verflüssigenden Varietät an, war aber — abweichend von der bisherigen Erfahrung — ebenso ausgesprochen tierpathogen, wie man es bei den verflüssigenden Soorpilzen in der Regel zu finden pflegt.

Bevor ich zur Besprechung jener histologischen Befunde übergehe, die bei der Untersuchung des Magens erhoben wurden, will ich gleich hier erwähnen, daß es in diesem Falle nicht zu einer Metastasierung in andere Organe gekommen war. Schon makroskopisch war kein Anhaltspunkt dafür vorhanden gewesen, und es gelang mir auch nicht mikroskopisch entsprechende Veränderungen aufzufinden.

Auch in Schnitten vom Plattenepithelkrebs der Speiseröhre und in Präparaten, die vom gangränösen Herd des rechten Oberlappens angefertigt worden waren, konnten keine Pilzansiedelungen nachgewiesen werden. Es bestand also kein Anhaltspunkt für die naheliegende Annahme, daß der Soorpilz, der ursprünglich offenbar an der exulzerierten Oberfläche des Neoplasmas festen Fuß gefaßt hatte, von da aus, durch Würgbewegungen und durch Aspiration die entzündliche Infiltration der Lunge veranlaßt hätte. Letztere erwies sich dem Befund bei der Obduktion entsprechend auch mikroskopisch als kruppös pneumonisch verändert. Allerdings finden sich die Soormassen auf der Geschwürsfläche des Speiseröhrenkrebses nur in geringerer Menge und oberflächlich; bei der hochgradigen Stenose erscheint aber die Annahme, daß er aus dem Magen dahin gelangt wäre, gezwungen.

Die mit den oben geschilderten Belägen versehenen Stellen des Magens boten histologisch folgendes Bild. Zuoberst sah man einen schmalen Streifen, der vorwiegend aus Spaltpilzen, nach *Gram* sich färbenden Stäbchen und Kokken bestand, zwischen welchen stellenweise reichlich Konidien eingestreut waren. Nur hie und da erstreckten sich diese Bakterienmassen auch eine kurze Strecke weit in die darunter liegende, nekrotische Gewebslage, in der Elemente der Magenschleimhaut nicht kenntlich waren. Hier lagen Fibrinbalken, hyaline Schollen, spärliche Bindegewebs-

fibrillen und schwer färbbare Zellreste, die in ihrer Gesamtheit eine nekrotische, nach unten von leukozytärer Infiltration begrenzte Schicht bildeten.

Erst nahe der Muscularis mucosae waren ab und zu noch deutlich einzelne meist dilatierte, mit hyalinen oder schleimigen Massen erfüllte Schläuche der gewundenen Pylorusdrüsen in der infiltrierten Schleimhaut wahrzunehmen.

Soorpilzfäden durchsetzten nun an vielen Stellen mitunter die ganze infiltrierte Schleimhautschichte und reichten, was aus nebenstehender Abbildung ersichtlich ist, die erhaltenen Drüsen durchsetzend über die Infiltrationszone hinaus bis an die Muscularis mucosae. Neben ihnen konnten auch ovale Hefeformen nachgewiesen werden. Die Fäden selbst waren reichlich vakuolisiert und zeigen spindelige und kolbige Auftreibungen. Viele An-

teile derselben blieben nach der Methode von *Gram-Weigert* selbst bei noch so sorgfältiger Differenzierung ungefärbt und, da sie meist nur einen ganz leichten Karminton angenommen hatten, war das Vorhandensein solcher Fäden in der Regel nur dort mit Sicherheit nachweisbar, wo allmählich nach *Gram* gefärbte Myzelteile in ungefärbte übergingen. Aus diesem Verhalten mag es sich wohl auch erklären, daß an manchen Stellen Soorfäden nur schwer auffindbar waren.

Die benachbarte, von Belägen freie Schleimhaut der Regio pylorica erwies sich mikroskopisch durchaus nicht als normal. Die obersten Lagen waren zwar durch postmortale Andauung zerstört, doch boten die erhaltenen tieferen Abschnitte des Drüsenlagers das Bild hochgradiger Atrophie. Es waren die Drüsen durch reichliches, Plasmazellen führendes Zwischengewebe voneinander getrennt, standen in weiteren Abständen voneinander und zeigten im Grunde vielfach zystische Erweiterung.

Die den Pylorusdrüsen zukommenden reichlichen Windungen waren auch nicht andeutungsweise vorhanden.

Auch im Fundus sprach sich eine Atrophie — wenn auch in geringerem Grade — in einer deutlichen Verschmälerung der Drüsenschichte aus.

Vergleicht man den in diesem Falle erhobenen makro- und mikroskopischen Befund mit den Schilderungen anderer Fälle, so finden sich bemerkenswerte Unterschiede, ob man nun Fälle von Magensoor bei Kindern oder bei Erwachsenen zum Vergleich heranzieht.

So beschrieb z. B. *Zalesky*[2]) bei einem Säugling mit ausgedehnter Soormykose des Magens bei bestehendem Soor der Mundhöhle, des Pharynx und des Oesophagus die Plaques als graulichweiße, flache, im Zentrum mit einer leichten Delle versehene, stecknadelkopf- bis linsengroße Erhabenheiten. Sie hafteten fest an der Schleimhaut und standen besonders dicht an der Kardia, woselbst sie des öfteren auch konfluierten. Eine mikroskopische Untersuchung scheint nicht vorgenommen worden zu sein, doch erwähnt der Autor, daß sich die pseudomembranösen Massen überall loslösen ließen, ohne daß ein Substanzverlust in der Schleimhaut zurückgeblieben wäre. Hingegen beobachtete *Klebs*[3]) einen Fall, in welchem die Soormassen die ganze Innen-

[2]) Ein Fall von Soor im Magen. — Virch. Arch., Bd. XXXI.

[3]) Handbuch der path. Anatomie. 1868, S. 201.

fläche des Magens in Form einer zusammenhängenden bräunlichen Lage überzogen. Der Belag war durch seine trockene Beschaffenheit auffallend, und ähnelte, da seine Oberfläche von vielen Quer- und Längssprüngen durchzogen war, einem ausgetrockneten Tonboden. Unter den Soormassen war das Epithel — wie die mikroskopische Untersuchung zeigte — unverändert vorhanden.

Auch sonst wird in Lehrbüchern bemerkt, daß der Soor im Magen auf den Epithelien wächst *(Orth)*.

Es ist demnach der von mir untersuchte Fall dadurch besonders charakterisiert, daß es ohne eine ausgedehnte, nur mikroskopisch nachweisbare, Mykose der oberen Wege, die keine charakteristischen, anatomischen Veränderungen hervorgerufen hatte, zu einer schweren Soorerkrankung der Magenschleimhaut gekommen war, indem die Pilzwucherung nicht auf die Oberfläche beschränkt blieb, sondern sich bis an die Muskelschicht der Schleimhaut erstreckte; ferner repräsentierte der Erreger selbst eine seltene Varietät des Soorpilzes, die — sonst im Tierversuch weniger virulent — in diesem Falle sich in hohem Grade tierpathogen erwies. Als begünstigendes Moment für das Zustandekommen der Oidiomykose des Magens muß hier der durch die karzinomatöse Oesophagusstriktur bedingte hochgradige, langdauernde Marasmus des Kranken, und die auffallende Atrophie der pylorischen Schleimhaut angesehen werden. Möglicherweise haben auch — wofür die diskontinuierliche Anordnung der Soorplaques sprechen könnte — kleine Läsionen der Mukosa, etwa in Form von hämorrhagischen Erosionen die Ansiedlung des Pilzes begünstigt. Allerdings waren Anhaltspunkte für die Annahme einer erfolgten Blutung mikroskopisch nicht mehr nachweisbar.

Abteilung für pathologische Anatomie und verwandte Disziplinen.

Fig. 1.

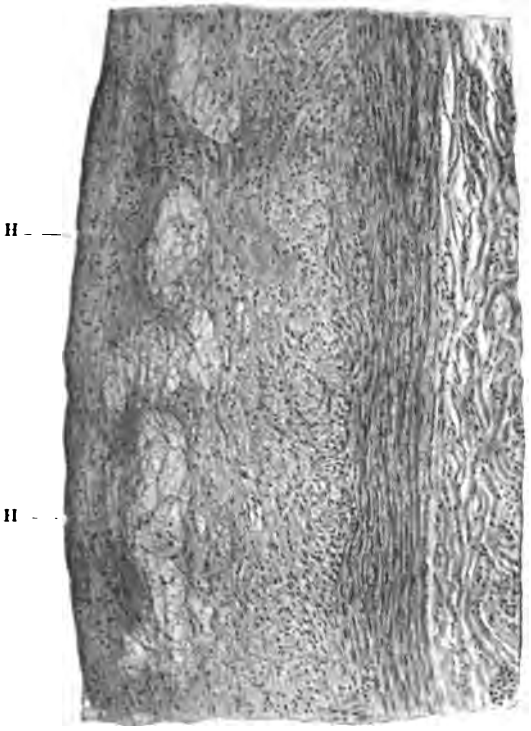

Fig. 2.

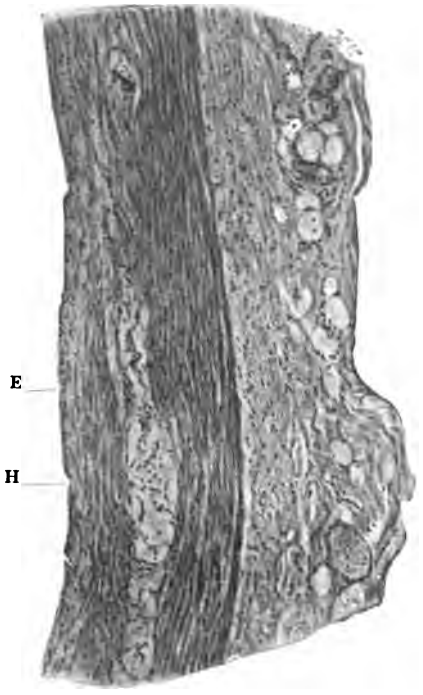

Fig. 3.

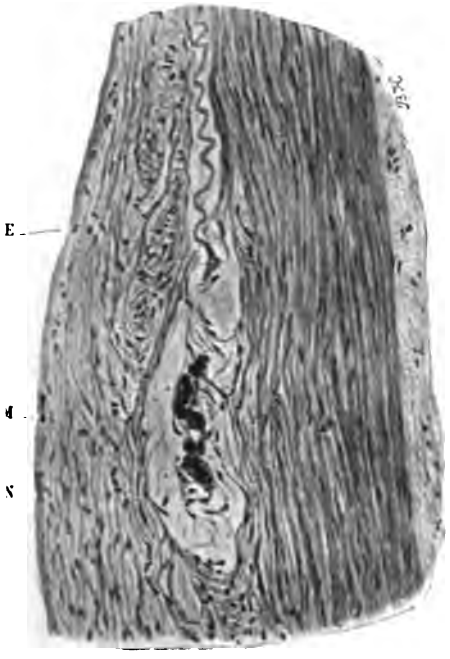

Fig. 4.

Wiesel: Die Erkrankungen arterieller Gefässe im Verlaufe akuter Infe

Autotypie von Ebert, Wien. Druck von Bruno

Fig. 2.

Fig. 3.

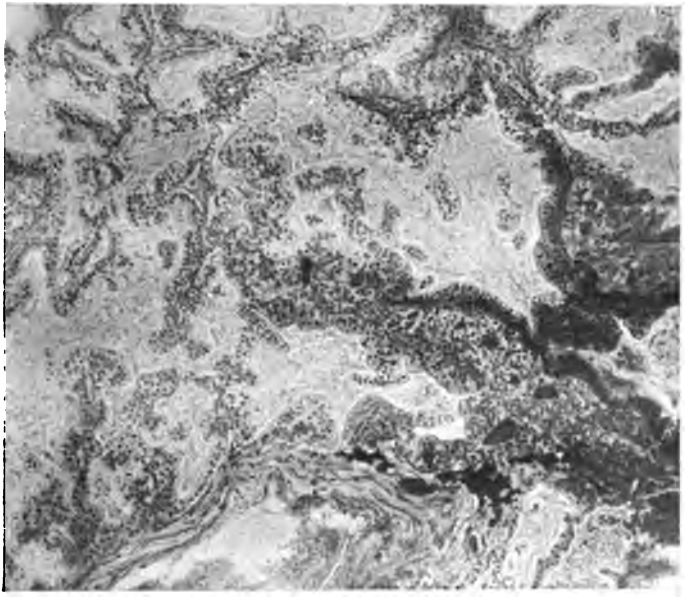

Helly: Ein seltener primärer Lungentumor.

Gezeichnet von Dr. C. Helly.
Autotypie von Angerer & Göschl, Wien. Druck von Bruno Bartelt, Wien
Verlag von Wilh. Braumüller, Wien und Leipzig.

Fig. 1.



Fig. 2.



Marburg: Zur Pathologie der Myasthenia gravis.

Gezeichnet von A. Kiss.
Autotypie von Angerer & Göschl, Wien. Druck von Bruno Bartelt, Wien.

Verlag von Wilh. Braumüller, Wien und Leipzig.

Fig. 1.

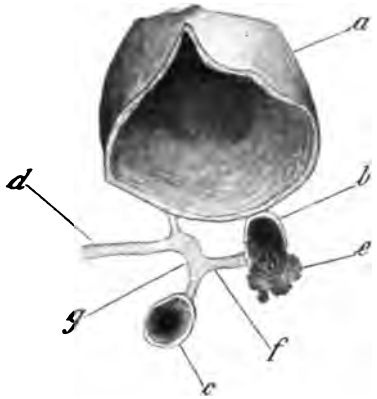

Fig. 2.

Fig. 3.

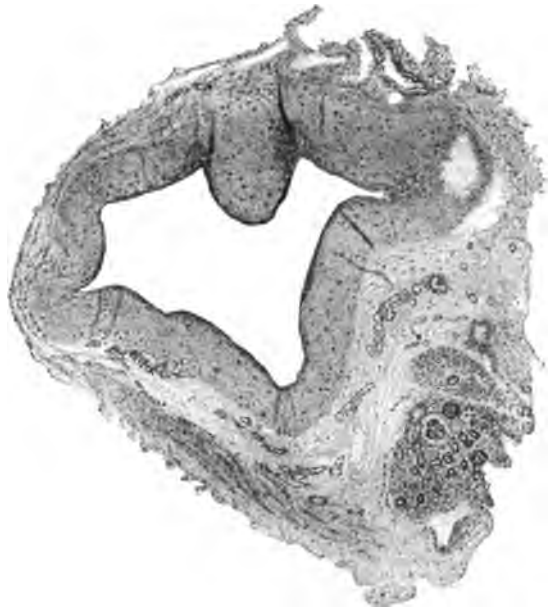

Scheuer: Ueber erworbenen und angeborenen Nierendefekt.

Gezeichnet von Mizzi Terzer.
Autotypie von Angerer & Göschl, Wien. Druck von Bruno Bartelt, Wien.

Verlag von Wilh. Braumüller, Wien und Leipzig.

Fig. 4.

Fig. 5.

Scheuer: Ueber erworbenen und angeborenen Nierendefekt.

Gezeichnet von Mizzi Terzer.
Autotypie von Angerer & Göschl, Wien. Druck von Bruno Bartelt, Wien.

Verlag von Wilh. Braumüller, Wien und Leipzig.

Maresch: Zur Kenntnis der Soormykose des Magens.

Verlag von W. Braumuller, Wien u. Leipzig. K. u. k. Hoflithographie A. Haase, Prag.

Zur Frage der Schwanzbildung beim Menschen.

Von

Dr. Theodor Brugsch

Assistenten der II. medizinischen Universitätsklinik (Berlin).

Eine Arbeit *v. Konstantinowitsch'* gleichlautenden Titels im Januarheft dieser Zeitschrift gibt mir die Veranlassung, meine Erfahrungen, die ich auf Grund ausgedehnterer, entwicklungsgeschichtlicher und pathologisch-anatomischer Studien gemeinsam mit *Ernst Unger*-Berlin[1]) auf diesem Gebiet gesammelt habe, hier ganz kurz niederzulegen, weil sie geeignet sind, die hübsche Beobachtung *v. Konstantinowitsch'* auch hinsichtlich der aus ihr gezogenen Schlußfolgerungen zu bestätigen.

v. Konstantinowitsch findet, wie nochmals wiederholt werden mag, in der Steißgegend eines 31 cm langen, menschlichen, totgeborenen Monstrums ein weiches, der Steißbeingegend aufsitzendes, schwanzartiges Gebilde. Dieses Monstrum weist neben vielen anderen Mißbildungen auch eine Hydromyelokele im Bereich des Kreuzbeines auf. Distalwärts von dieser Myelozystokele fand nun *v. Konstantinowitsch* das Rückenmark allmählich dünner werdend, in dem es als schwach ausgeprägte Cauda equina in ein dünnes Filum terminale überging, an dessen zentraler Fläche einige zerebrospinale Wurzeln ihren Ursprung nehmen. Schließlich zieht dieser dünne Strang, mit Fettgewebe bedeckt, zum Schwanze hin. *v. Konstantinowitsch* sagt dann weiter: „An der Ventralseite verlief in dem faserigen Bindegewebe der Meningen eine ziemlich dicke Arterie, die man, sowie den Zentralkanal, bis zur Basis des Schwanzes verfolgen konnte. Das Lumen des Zentralkanals des Rückenmarkes wurde gegen den Schwanz zu enger, das Rückenmark nahm an Masse allmählich ab und verschwand endlich vollständig. Die erwähnten sinusähnlichen Spalten des Zentralkanals waren lange noch zu unterscheiden, das Ependymepithel aber,

[1]) *Unger* und *Brugsch:* Zur Kenntnis der fovea et fistula sacrococcygea etc. Arch. f. mikr. Anat. und Entwicklungsgeschichte, 1902, Bd. 61; ferner: Der ventriculus terminalis beim Menschen, ebendaselbst; ferner: Geschwänzte Menschen und ihre Entwicklungsgeschichte, Zeitschr. f. Ethnologie, 1903, Heft 2. Brugsch: Die Entwicklung des Lig. caudale beim Menschen, Diss. Leipzig 1903, ferner: Klinisches und Entwicklungsgeschichtliches zur fovea et fistula sacrococcygea etc. Berliner klinische Wochenschrift, 1904.

welches ihre Innenfläche auskleidete, verlor sich allmählich, indem es die Form runder oder ovaler Zellen annahm, welche zuletzt nur noch in einem oder dem anderen Spalte zu finden waren. Die Meningen nahmen immer mehr den Charakter eines mehr diffusen Bindegewebes an, in dem Nervenstämmchen eingeschlossen waren; die Zahl dieser Nerven nahm immer mehr ab, die Ganglien in ihrer Umgebung schwanden allmählich ganz. ..... An der Basis des Schwanzes endlich verlor sich, wie schon bemerkt, der Zentralkanal ganz. An der ihm entsprechenden Stelle fand sich bloß eine auf die oben beschriebene Weise veränderte Gruppe von Epithelzellen. Die Meningen bildeten einen von Fettgewebe umgebenen, Gefäße und Nervenstämmchen enthaltenden, faserigen Strang, der sich unmittelbar in den Schwanz fortsetzte. ..... Der zentrale Strang enthielt in seiner ganzen Ausdehnung auf seiner ventralen Seite ein ziemlich großes arterielles Gefäß mit gegen die Schwanzspitze allmählich enger werdendem Lumen." Aus dem Umstande nun, daß der zentrale Strang des Schwanzes nicht bloß mit dem Steißbein verwachsen war, sondern die unmittelbare Fortsetzung des unteren Teiles des Rückenmarkes darstellte, zählt ihn *v. Konstantinowitsch* „zweifellos zu den echten menschlichen Schwänzen", obwohl auch er der Wirbel entbehre.

Dieser klaren Darstellung der Verhältnisse möchte ich zunächst unsere rein entwicklungsgeschichtlichen Erfahrungen entgegenstellen, die ein volles Licht auf die Deutung dieses Gebildes werfen.

Bei etwa 9 mm langen menschlichen Embryonen erreicht der Schwanz, morphologisch betrachtet, seinen Höhepunkt; er ist ca. 2 mm lang, beträgt also fast ein Viertel der Gesamtkörperlänge. Aus zahlreichen Beobachtungen wissen wir nun, daß 9 bis 12 mm lange Embryonen die Anlage von acht, unter Umständen sogar noch mehr Kaudalsegmenten besitzen. Im Laufe der Entwicklung verschmelzen aber die drei bis vier letzten Kaudalsegmente zu einem einzigen (dem späteren letzten Steißwirbel) und so tritt bereits frühzeitig (Beginn des zweiten Monats) eine Reduktion des Schwanzes zu einem Schwanzhöcker auf. Es gliedert sich nämlich der Schwanz in einen mehr basalen Abschnitt (Schwanzhöcker), der von den Steißwirbeln mit dem Rückenmark erfüllt wird, und in einen distalen oder kaudalen Abschnitt, in dem

ein lockerer Zell- oder Mesodermrest liegt, der das ganze kaudalste Rückenmarksende noch umschließt. Dieses distale, dem Schwanzhöcker in Form eines Zapfens aufsitzende Gebilde, heißt der Schwanzfaden. Der Mesodermrest in dem Schwanzfaden besitzt vergleichend entwicklungsgeschichtlich eine hohe Bedeutung, denn er stellt, wie man sich leicht vorstellen kann, bei den geschwänzten Vertebraten die sogenannte Schwanzknospe vor, aus der die weitere Entwicklung der Schwanzwirbel stattfindet, nur beim Menschen ist diese Schwanzknospe nicht in Progression, sondern in Regression. Damit ist aber die Bedeutung jenes Mesodermrestes im Schwanzfaden für den Menschen nicht erschöpft, denn aus ihm bildet sich, wie hier vorweggenommen werden soll, das spätere Ligamentum caudale, das von *Luschka* zuerst entdeckt wurde, ein Band, das von der Steißbeinspitze entspringt und schräg aufwärts in die Haut der Steißgegend ausstrahlt.

In der nächsten Etappe der Entwicklung nun differenziert sich der Schwanzhöcker dem Schwanzfaden gegenüber weiter dadurch, daß die Schwanz(oder Steiß)wirbel stärker in die Breite wachsen, zugleich tritt auch im kaudalen Ende des Rückenmarkes eine wichtige Veränderung ein: Der Teil der Medulla spinalis nämlich, der dorsal von der Steißwirbelsäule liegt, verliert sein Lumen, indem die Zellen zusammensintern, und es entsteht allmählich als faseriger Strang: das Filum terminale. Dagegen das kaudalste Ende des Rückenmarkes (ihm entspricht in der Reihe der Vertebraten das *Kupfer*sche Bläschen) behält sein Lumen und seine Epithelnatur bei und wir nennen diesen noch im Zellgewebsrest (Mesodermrest) des Schwanzfadens eingeschlossenen Teil des Rückenmarkes nach den Entdeckern *Thourneux* und *Herrmann* „Vestiges coccygiens" oder „kaudale Rückenmarksreste". (Diese Rückenmarksreste, die Bläschenform haben, behalten ihr Dasein fast während der ganzen embryonalen Entwicklung, um erst gegen Ende des intrauterinen Lebens zu verschwinden.)

Durch die zunehmende Ausbildung der Steißwirbel (Embryonen des zweiten bis dritten Monats) vollzieht sich eine weitere Veränderung in der Steißgegend, die für den Schwanzfaden von Wichtigkeit ist. Die ursprünglich gerade verlaufende Steißwirbelsäule biegt sich ventralwärts um (Steißhöckerstadium); da-

durch kommt der Schwanzfaden nicht mehr in der Verlängerung des Steißbeines — also am kaudalsten Ende des Embryos — zu liegen, sondern er reicht an die dorsale Fläche des letzten Steißwirbels; durch den oben erwähnten Mesodermrest, der sich inzwischen zum Ligamentum kaudale organisiert hat, bleibt er aber mit der Steißbeinspitze, d. h. mit dem kaudalen Ende des letzten Steißwirbels, verbunden und die kaudalen Rückenmarksreste, die ursprünglich ganz im Schwanzfaden lagen, rücken nunmehr in die Basis des Schwanzfadens hinein, so daß, wenn nunmehr der Schwanzfaden atrophisch abgestoßen wird — und das ist seine definitive Bestimmung — sie, von dem Ligamentum caudale umgeben, unmittelbar unter der Haut da liegen, wo der Schwanzfaden ursprünglich an der Haut befestigt war.

Eines muß noch nachgetragen werden, daß nämlich der Schwanzfaden außer dem Mesodermrest (i. e. der Schwanzknospe) und dem Medullarrest noch die Ausläufer der Arteria sacralis media enthält, die bei den geschwänzten Vertebraten die Arteria caudalis vorstellt. Zu der Arteria sacralis m. gesellen sich dann noch die Ausläufer des Sympathikus hinzu, die alsdann — sobald sich im Schwanzfaden der Mesodermrest zum Ligamentum caudale umgestaltet hat — im Vereine mit der Arteria in diesem Ligament verlaufen.

Wenn wir in dem weichen Schwanze jenes Monstrums *v. Konstantinowitsch'* Fasern finden, die von der Steißbeinspitze zum Schwanze ziehen, in diesen Fasern das Filum terminale wieder erkennen und daneben noch Epithelanhäufungen, zum Teil schon ohne Lumen, ferner eine in dem zentralen Faserstrang verlaufende Arterie, so ist die Deutung auf dem Boden der Entwicklungsgeschichte sehr einfach: der weiche Schwanz ist der persistierende, zu stärkerer Entwicklung gelangte Schwanzfaden, dessen Verbindung zur Steißbeinspitze durch das Ligamentum caudale bewerkstelligt wird. Damit verläuft und verschmilzt das Filum terminale und enthält noch einige kaudale Rückenmarksreste *Thourneux'* und *Herrmanns*, die der Basis des Schwanzfadens anliegen. Die Arterie ist die Sacralis media, bzw. caudalis, und es ist mir nicht unwahrscheinlich, daß die Nervenstämme, die der Schwanz enthält, sympathischer Natur, also marklos sind. Wir hätten es daher hier mit der Persistenz des Schwanzfadens zu tun, einem Gebilde, das man bei mensch-

lichen Embryonen von 1 bis 2 cm Länge findet und das gewöhnlich im Steißhöckerstadium (bei Embryonen von ca. 3 cm Länge) abgestoßen wird.

Trotzdem also diesem weichen Schwanze die knorpelige Grundlage fehlt, sind wir aus den Ergebnissen der Entwicklungsgeschichte heraus in der Tat berechtigt, diese Schwanzbildung in Uebereinstimmung mit *v. Konstantinowitsch* als echte zu bezeichnen, da sie der zu selbständigem Wachstum angeregten Schwanzknospe entspricht.

Diese weichen Schwanzbildungen, für deren Charakterisierung als echte Schwanzbildungen wir die Verbindungen mit der Steißbeinspitze durch das Ligamentum caudale verlangen und daneben als Attribute Arteria sacralis media, eventuell Nerven und Filum terminale mit Rückenmarksresten, scheinen mir nun nicht einmal so selten zu sein, als die dürftige Beschreibung in der Literatur vermuten läßt. Allerdings sind Fälle von der einwandfreien Deutbarkeit, wie der von *v. Konstantinowitsch*, doch selten und ich verfüge selbst nur über einen einzigen Fall, den ich dem von *v. Konstantinowitsch* an die Seite stellen kann; auch hier handelte es sich um eine Mißbildung an einem totgeborenen, 40 cm langen Fötus, dessen weicher Schwanz etwa die Länge von $1^3/_4$ cm betrug und der ebenfalls eine Verbindung durch das Ligamentum caudale mit der Steißbeinspitze aufwies. Da der Fall histologisch nichts wesentlich Neues bietet, möchte ich von der genaueren Beschreibung hier absehen und nur noch meiner Vermutung Raum geben, daß ebenfalls die weichen Schwanzbildungen in den Fällen von *Greve-Virchow*, *Bartels*, *Waldeyer* und *Rodenacker* als echte Schwanzbildungen im Gegensatz zu allen anderen anzusehen sind, daß es dagegen sehr unwahrscheinlich ist, daß Schwanzbildungen beim Menschen mit knöchernen Wirbelkörpern überhaupt gefunden werden, respektive gefunden worden sind. Der Fall *Hennig-Rauber* hat infolge seines Gehaltes an röhrenförmigen Knochen schon gar keine Berechtigung, zur Klasse der echten Schwanzbildungen im philoontogenetischen Sinne gerechnet zu werden.

Daß echte Schwanzbildungen mit knöchernem Inhalt beim Menschen je gefunden werden, erscheint mir darum unwahrscheinlich, weil die Anlage der acht bis neun Kaudalwirbel auf einer sehr frühen Stufe der Entwicklung erfolgt (bei Embryonen

von 8 bis 9 mm Länge), weil ferner, in dem Augenblick, wo die letzten vier Segmente angelegt sind, sie einer regressiven Metamorphose verfallen und zu einem einzigen unscheinbaren Wirbelkörper verschmelzen; dann aber durchwandert der Schwanz das Schwanzhöckerstadium, das Steißhöckerstadium, wo die Richtung der Steißwirbel eine mehr ventrale wird und schließlich überwuchert nach dem Steißhöckerstadium — und das erscheint mir als das wesentliche — die Entwicklung des Beckens und seiner Weichteile so sehr die Kaudalwirbelsäule, daß der Schwanz ganz zurücktreten muß. Das ist darum interessant, als philogenetisch diesem ontogenetischen Stadium (bei Embryonen von 2 bis 3 cm Körperlänge) jener Zeitpunkt entspricht, wo wir aus der horizontalen Körperstellung in die vertikale übergegangen sind, wo wir wahrscheinlich auch zu sitzen gelernt haben. Kurz, alle diese Stadien müßte eine sogenannte atavistische Schwanzbildung mit echten Wirbeln beim Menschen an sich vorübergehen lassen und würde deshalb zu einer völlig mangelhaften Bildung des ganzen unteren Beckengürtels, beziehungsweise Rumpfendes führen, welche nur bei ganz monströsen Föten denkbar wäre. Daß aber weiche Schwanzbildungen bei lebensfähigen Embryonen vorkommen können, ist darum verständlich, weil der Schwanzfaden für sich allein den Rest einer Schwanzknospe darstellt. Diese kann unter Umständen noch einen Teil ihrer alten Wachstumsenergie beibehalten, und wenn es auch nicht mehr zur Bildung von Wirbelsegmenten kommt, so reicht doch die Energie dazu aus, die Existenz des Schwanzfadens zu retten. In dem Maße allerdings, in dem wir uns kranialwärts differenzieren, machen wir ganz kaudalwärts am Rumpfe Rückschritte, und statt daß normalerweise beim Menschen der Schwanzfaden persistiert, wird die Stelle seines ursprünglichen Ansatzes, die durch das Ligamentum caudale an die Steißbeinspitze fixiert ist (und die durch ventrale Abbiegung der Kaudalwirbel sogar bis an die Grenze der Kreuzsteißwirbel rücken kann), dadurch eingezogen, daß sich ringsherum die Weichteile stärker entwickeln. Wir haben dann äußerlich die bei 50% aller Neugeborenen zu findenden Foveae coccygeae, die unter Umständen zu Fistulae coccygeae sich vertiefen können. Wir finden also die merkwürdige Tatsache, daß normalerweise statt einer Hervorwölbung, statt einer Schwanzbildung sich eine der Spitze des Schwanzes entsprechende Ver-

tiefung in der Steißgegend zeigen kann, um die sich konzentrisch (bei Embryonen und auch noch später im extrauterinen Leben) ein Haarkranz (Vertex coccygeus) findet. Beides deutet auf die Reste ursprünglicher onto-philogenetischer Schwanzbildung hin und gilt uns als Zeuge für den Bau des Menschen in seiner Vergangenheit.

(Aus dem k. k. Univers.-Institut für pathologische Histologie [Vorstand Prof. R. Paltauf] und der Heilstätte für Lupuskranke in Wien [Vorstand Prof. Lang].)

Der Einfluß der Röntgenstrahlen auf die Eierstöcke trächtiger Kaninchen und auf die Trächtigkeit.

Von

Dr. Otfried O. Fellner,
Frauenarzt in Wien.

und

Dr. Friedrich Neumann,
gew. Sekundararzt der Heilstätte für Lupuskranke.

Gestützt auf die Erfahrungen von *Albers-Schönberg*, *Frieben* und anderer Autoren, welche Degeneration der Hoden nach Röntgenbestrahlung beobachtet hatten, ging *Halberstädter*[1]) daran, den Einfluß der Röntgenstrahlen auf die Eierstöcke zu studieren. Er bestrahlte bei Kaninchen die linken Eierstöcke von der Mittellinie aus unter Abdeckung der rechten Bauchhälfte und zwar bei einem Fokalabstande von 12 cm und einer jedesmaligen Expositionsdauer von je einer halben Stunde. Fünf Kaninchen wurden so zweimal bestrahlt, worauf die Eierstöcke Schwund der Ureier und der *Graaf*schen Follikel aufwiesen. In einer zweiten Serie bestrahlte er viermal bei einem Fokalabstande von 15 cm. Das Resultat war das gleiche. Er machte ferner bei einer Reihe von Kaninchen Autopsie in viva, um sich von dem Zustande der Eierstöcke vor der Bestrahlung zu überzeugen, und hiebei erwies sich deutlich, was schon aus den früheren Versuchen klar hervorging, daß sich die Eierstöcke nach der Röntgenbestrahlung wesentlich verkleinerten. Der Schwund der *Graaf*schen Follikel beginnt schon zehn Tage nach der Bestrahlung und ist nach fünfzehn Tagen vollendet. Bei schwacher Bestrahlung sieht man noch einzelne Primordialfollikel und Eier, und *Halberstädter* meint, daß sich diese vielleicht bei schwacher Bestrahlung wieder bilden könnten.

Gerade dieser letzte Punkt interessierte uns. Wir wollten erfahren, ob tatsächlich eine solche Neubildung von Eiern im postembryonalen Zustand vorkomme, insbesondere, ob dieselbe auch im trächtigen Zustande stattfinde, womit der Nachweis geliefert worden wäre, daß ein Stillstand des eireifenden Paren-

[1]) Berliner klinische Wochenschrift. 1905. Nr. 3.

chyms im graviden Zustande nicht zur unbedingten Regel gehöre. Geht man ferner von der Ansicht aus, daß für den normalen Ablauf einer Gravidität ein normal funktionierendes Ovarium notwendig ist, so war vorauszusehen, daß die Gravidität, auch wenn der Uterus sorgfältig abgedeckt war, durch die Degeneration der Eierstöcke irgendwie gestört werden müßte. Das war die zweite Frage, welche wir durch unsere Versuche lösen wollten.

Als wir schon nahezu mit unseren Untersuchungen fertig waren, erschienen zwei Arbeiten, welche unser Thema noch berührten. *Burckhard*[2]) stellte Untersuchungen an Mäusen an. Eine große Anzahl weiblicher Tiere, welche die Zeichen der Brunst aufwiesen oder eben geworfen hatten, wurden mit männlichen Tieren zusammengebracht, und sobald Zeichen der Kopulation vorhanden waren, den Röntgenstrahlen ausgesetzt. Die Tiere wurden in einem Holzkasten untergebracht, und der ganze Kasten bei einem Fokalabstande von 10 bis 15 cm bis zu neunmal alle 24 Stunden, jedesmal 30 Minuten, den Röntgenstrahlen exponiert. Bei einigen Tieren zeigte sich eine Verlangsamung der Eifurchung und Eieinbettung. Bei vielen Tieren, welche zweifellos zur richtigen Zeit begattet wurden, blieb die Befruchtung aus, und neigt *Burckhard* zu der Ansicht, daß die Röntgenstrahlen das männliche Befruchtungsmoment beeinflußt hätten. (Leider fehlen Protokolle, so daß es schwer fällt, die Versuche *Burckhards* mit den eigenen kritisch zu vergleichen.)

Die Verlangsamung der Eifurchung wurde schon früher von *Perthes*[3]) an den Eiern von Ascaris megalocephala beobachtet.

Ganz in letzter Zeit hat *Specht*[4]) die ausführlichen mikroskopischen Befunde der von *Halberstädter* röntgenisierten Ovarien veröffentlicht und über Resultate eigener Versuche berichtet. Die *Halberstädter*schen Präparate ergaben sehr schwere Veränderungen in den röntgenisierten Ovarien, und zwar nicht nur im Follikelapparate (Schwinden oder Verringerung der Zahl der Ureier und Follikel), sondern vor allem im interstitiellen Eierstocksparenchym. *Specht* beschreibt nämlich ein Fehlen der feinen, reichlichen Granulierung des Protoplasmas der inter-

[2]) Ueber den Einfluß der Röntgenstrahlen auf den tierischen Organismus, insbesondere auf die Gravidität. Sammlung klinischer Vorträge. 1905. Bd. CDIV.

[3]) Deutsche med. Wochenschr. 1904.

[4]) Archiv für Gynäkologie. Bd. LXXVIII. 1906.

stitiellen Zellen, er hält diese für kleiner als de norma. Und auch die Zellgrenzen sollen undeutlich sein. *Specht* stellte auch weiterhin eigene Untersuchungen an, um zu entscheiden, wann die ersten Veränderungen entstehen. Er fand, daß die Eierstöcke zwölf Stunden nach der Bestrahlung (eine bis zwei Stunden in continuo) Veränderungen im Follikelapparate nicht erkennen lassen, wohl aber nach 24 Stunden. Die Wirkung war je nach dem Zustande der Röhre sehr verschieden, ferner sei die fallweise verschiedene Durchlässigkeit der über den Ovarien befindlichen Organe verschieden, und so erkläre es sich, daß die Degenerationszustände verschieden ausgebildet waren. Nur in wenigen Fällen war ein Ueberwiegen der Früh- oder Spätformen der Follikelatresie auf der bestrahlten Seite wahrzunehmen. Ob dieses Fehlen der Unterschiede zwischen bestrahlter und unbestrahlter Seite so zu erklären ist, daß sich die durch die Bestrahlung bewirkten Veränderungen erst nach einer gewissen Latenzzeit, dann aber sehr rasch entwickeln, oder ob das Vorhandensein einer beginnenden Röntgenschädigung durch die normale Follikelatresie verdeckt wird, ließ sich nicht entscheiden. *Specht* meint, daß den ersten Angriffspunkt für die Röntgenstrahlen die Zellen bilden, und daß die ersten Veränderungen in den Primärfollikeln und im interstitiellen Eierstocksparenchym auftreten.

In der Regel führten wir unsere Versuche folgendermaßen aus: Wir ließen hochträchtige Kaninchen in unserem Stalle werfen und unmittelbar nach dem Wurfe von einem Rammler, dessen Leistungsfähigkeit erprobt war, vor unseren Augen mehrmals wirksam bespringen. In der folgenden Zeit beobachteten wir die Milchsekretion und suchten uns auch jedesmal durch Betasten von dem Vorhandensein von Knoten am Uterus zu überzeugen. Im allgemeinen wird von allen Autoren angenommen, daß Kaninchen, welche unmittelbar nach dem Wurfe wirksam besprungen wurden, trächtig sind. Schon von diesem Gesichtspunkte aus können wir unsere sämtlichen Kaninchen als ursprünglich sicher trächtig ansehen. In einem oder dem anderen Falle hat uns auch die Laparotomie und die nachfolgende histologische Untersuchung die Trächtigkeit oder die vorübergegangene Trächtigkeit bewiesen. Zumeist am achten Tage schritten wir zur Bestrahlung. Das Tier wurde ausgespannt, mit Aether narkotisiert, dann wurden die Spitzen der Haare, wenn diese sehr lang waren,

abgeschnitten, hierauf die eine Seite sorgfältig mit Bleiplatten abgedeckt und ebenso das untere Drittel des Abdomens. Bei beiderseitiger Bestrahlung der Eierstöcke haben wir zunächst, der Versuchsanordnung *Halberstädters* entsprechend, den Fokus senkrecht über der Mittellinie eingestellt. Da wir aber erkannten, daß hiedurch die Eierstöcke vielleicht zu wenig wirksame Strahlen erhalten könnten, haben wir später jede Seite für sich bestrahlt, indem wir den Mittelpunkt des Spiegels senkrecht über jene Stelle am Rande der Wirbelsäule einstellten, wo der Eierstock gewöhnlich liegt. Die Fokaldistanz betrug 12 cm. Wir bestrahlten in der ersten Zeit stets zweimal je eine halbe Stunde, und zwar in der Regel am achten und zwölften Tage nach dem Sprunge, wobei fünf bis sechs *Holzknecht*-Einheiten erzielt wurden, später aber hielten wir uns, in Berücksichtigung der wechselnden Röhrenqualität, weniger an die Bestrahlungsdauer, sondern trachteten, zirka sechs *Holzknecht*-Einheiten zu erreichen. Verwendet wurden zumeist mittelweiche Röhren bei großem *Ruhmkorff*-Apparate und *Wehnelt*-Unterbrecher.

Entsprechend unserem ursprünglichen Gedanken und den obenerwähnten *Halberstädter*schen Versuchen konnten wir wohl annehmen, daß am 14. Tage nach der Bestrahlung bereits eine höhergradige Degeneration vorhanden sein müßte. Nach einer weiteren Woche, das ist beiläufig am Ende der angeblichen Trächtigkeit, mußte sich der Eierstock wieder erholt haben, falls unsere diesbezügliche Annahme richtig war. Wir laparotomierten daher in Aethernarkose am Ende der dritten Woche und am Ende der vierten Woche und nahmen jedesmal einen Eierstock heraus, welcher sofort eingelegt, gehärtet und in Serien zerlegt wurde. Es war uns nun sehr auffallend, daß wir am Ende der dritten Woche die Knoten, die wir früher deutlich getastet hatten, bei der Laparotomie nicht mehr sahen oder nur mehr leichte Anschwellungen wahrnahmen. Eine Erklärung hiefür fanden wir erst, als wir in einem Falle bereits bei der ersten Laparotomie die Gebärmutter mit herausnahmen und da in derselben einen abgelaufenen Abortus diagnostizieren konnten. Wir fahndeten nunmehr nach dem Abortus selbst, indem wir das Tier etwa am zehnten oder zwölften Tage, um welche Zeit sich die Milchverhältnisse, über die wir weiter unten berichten werden, ändern, in eine Art Guillotine spannten, die es dem Tiere unmöglich machte, einen eventuellen Abortus zu fressen. Aber trotz sorg-

fältiger Beobachtung gelang es uns nie, den Abortus zu finden. Wir änderten daher in einem Falle die Versuchsanordnung, indem wir am siebenten und neunten Tage röntgenisierten und bereits am 17. Tage operierten. Tatsächlich gelang es uns in diesem Falle, das Absterben der Eier zu beobachten. Auch die Beobachtung der Milchsekretion wies auf einen Rückgang der Trächtigkeit hin, indem um den 12. bis 14. Tag herum das Sekret dünnflüssiger und heller schien, während etwas später wieder richtige Milchsekretion einsetzte. Das gilt für die Zitzen, die nicht in den Bereich der Bestrahlung fielen. Aus denjenigen, welche direkt bestrahlt wurden, konnte, soweit wir diesem Umstande Aufmerksamkeit schenkten, ein Sekret nicht herausgepreßt werden. Es sei auf diese Erscheinung, welche unseres Wissens nach noch nirgends erwähnt ist, nur kurz hingewiesen. Wir konnten uns, um die Arbeit nicht noch mehr zu komplizieren, nicht näher mit ihr beschäftigen.

Die ausführlichen Protokolle ergeben:

Tier I. 23. Februar 1905. Schwarzweißes Kaninchen, zirka drei Vierteljahre alt. Bestrahlung der linken Bauchhälfte bei exakter Abdeckung der rechten. Fokus über der Medianlinie. Bestrahlungsdauer eine halbe Stunde, ca. 5 H.

Zweite Bestrahlung am 26. Juni 1905. Röhre etwas hart, Bestrahlungsdauer eine halbe Stunde, ca. 5 H. Am 11. Juli nahmen wir die Laparotomie vor; das Tier ging aber gleich anfangs in der Narkose asphyktisch zugrunde. Das linke Ovarium ist 14 mm lang, 6½ mm breit, zeigt eine Reihe von ganz kleinen, glashellen, durchscheinenden Zystchen und am Durchschnitte zwei Corpora lutea. Das rechte Ovarium ist 18 mm lang, 6 mm breit, enthält neun Corpora lutea, eine durchblutete und mehrere andere Zystchen. Das linke Uterushorn weist makroskopisch keine Verdickungen auf. Ein Stückchen hievon wird eingelegt. Das rechte Uterushorn enthält neun maulbeergroße Knoten.

Die mikroskopische Untersuchung des rechten Ovars ergibt einen nahezu normalen Befund. Die Rinde ist sehr breit, das Keimepithel gut erhalten, kubisch. Ureier und Follikel in größerer Zahl in jeder Entwicklungsstufe, doch sehen die größeren *Graaf*schen Follikel nicht ganz normal aus, insoferne, als das Granulosaepithel vielfach abgefallen ist, Chromatolyse besteht, und auch das Ei Leukozyten enthält.

Es sind einige Corpora lutea vorhanden, von denen eines noch frisches Blut enthält. Luteinzellen normal entwickelt, doch sind sie in den verschiedenen Corpora und Follikeln von verschiedener Größe. Auch ihr Protoplasma ist nicht an allen Stellen gleich färbbar.

Im linken Ovar sind an der Peripherie zahlreiche Eier zu sehen. In den Corpora lutea findet man kleinere Luteinzellen neben großen; sie sind kaum größer als die Follikel-Luteinzellen. In der Protoplasmastruktur ist der Umstand auffallend, daß der größte Teil von einem größeren ungefärbten Hohlraum gebildet wird, während nur ein kleinerer Teil jene kleinwabige Struktur aufweist, die wir sonst an Luteinzellen zu sehen gewöhnt sind. Zellkonturen sind deutlich. Es finden sich im Durchschnitt bis acht Hohlräume von verschiedener Größe bis zu 3 mm und darüber. Manche sind kugelrund. Andere wieder von der Umgebung scheinbar abgeplattet. Während einige ausgelaugte rote Blutkörperchen enthalten, erscheinen andere ganz leer. Die Wand wird von zellreichem Bindegewebe gebildet. Auffallend oft sieht man mit Eosin stark gefärbte, rundliche oder unregelmäßig geformte Massen von der Größe einer Riesenzelle, welche in einem Hohlraum, mitunter exzentrisch, gelagert sind. Die Wand des Hohlraumes wird von einer endothelartigen Lage von Zellen ausgekleidet. Diese scheinbar hyalinen Schollen sieht man mitunter noch im Bereiche der Rinde, an deren innersten Begrenzung, häufig mitten unter den Luteinzellen in der Mitte oder am Rande der Zellhaufen gelagert, öfters mehrere in einem und demselben. Nebstdem sind in der Rinde ziemlich häufig in einem Hohlraum gelegene, rötlichviolett gefärbte Schleifen zu sehen, in deren Innern sich gekörnte Massen befinden (atretische Primordialfollikel). Ein großes Corpus luteum mit blaß gefärbten Zellen enthält einen Rest der Blutung und einen bindegewebigen Kern, in dem pigmentführende Zellen liegen.

Im rechten Uterushorn findet sich die in Rückbildung begriffene, teilweise schon von Schleimhaut bekleidete, durchblutete Plazentarinsertionsstelle. Das linke Uterushorn weist außer einer mäßigen Vermehrung der Drüsen keine Besonderheiten auf.

Epikrise: Das bestrahlte Ovarium zeigte bei gut erhaltener Rindenschicht zahlreiche atresierende Follikel, Corpora lutea mit Residuen von Blutungen und zahlreiche Hohlräume.

Rückgang der Trächtigkeit wurde eigentlich nur auf der nicht bestrahlten Seite beobachtet. Die Lage der Ovarien bei der Laparotomie zeigte, daß zu tief bestrahlt wurde, weshalb der Rückgang der Trächtigkeit auf der nicht bestrahlten Seite möglicherweise auch auf direkter Bestrahlung der Gebärmutter beruhen kann, und die Zeichen der Degeneration des Eierstockes nicht ausgesprochen sind.

Tier II. Grauschwarzes Kaninchen, ca. $^3/_4$ Jahre, am 19. Juni 1905 besprungen. 26. Juni 1905 Bestrahlung beider Abdominalhälften durch eine halbe Stunde. Fokus senkrecht über der Medianlinie knapp am unteren Drittel der Wirbelsäule, 6 H. Am 30. Juni 1905 zweite Bestrahlung in gleicher Weise. Am 14. Juni Laparotomie. Beide Uterushörner sind verdickt und vergrößert und enthalten zahlreiche Knoten. Durch die Röntgenbestrahlung wurde eine Pigmentation der Bauchhaut erzeugt, welche den Nachweis liefert, daß ein wenig zu tief bestrahlt wurde. Beide Ovarien sind gleich groß. Das linke wird entfernt. Es enthält einige durchscheinende Follikel, ist 21 mm lang und 8 mm dick. Am Durchschnitte sind drei Corpora lutea und ein Follikel zu sehen. Naht der Bauchdecken. 20. Juli. Zweite Laparotomie. Entfernung des rechten Ovariums, welches 25 mm lang und 8 mm dick ist. Es enthält zahlreiche prominierende Zystchen, darunter eines, welches den Eindruck eines sprungreifen Follikels macht. Beide Uterushörner erscheinen knotig, doch sind die Knoten kleiner und undeutlicher als bei der ersten Laparotomie.

Die Rinde des linken Ovariums ist auffallend schmal. Das Ovarium wird ausschließlich aus großen Follikel-Luteinzellen gebildet, deren Zellgrenzen sehr deutlich sind, deren Protoplasma sich mit Eosin färbt, während die Luteinzellen mehrerer Corpora lutea hell, aber auch deutlich begrenzt sind. In der Rinde sieht man höchst selten Ureier, und diese sehen nicht ganz normal aus, zahlreiche homogene, runde oder ovale, kernlose Körper von der Größe eines Eies, und einen einzigen Follikel, dessen Epithel zum Teil abgefallen ist und einige Call-Exnersche Körperchen aufweist. Hyaline, in mit Endothel ausgekleideten Hohlräumen gelegene Massen finden sich in großer Zahl. Ein scharf umschriebener Körper findet sich nahe der Oberfläche, an ein Corpus luteum angrenzend, welcher durch die starke Färbung mit Hämatoxylin sich besonders abhebt. Derselbe ist zusammengesetzt aus protoplasmareichen Zellen mit blasigem Kerne,

welche in Reihen zwischen Kapillaren angeordnet sind. An einer Stelle erscheinen Blutkörperchen zwischen den Zellen angehäuft. Rechts ist die Rinde etwas breiter. Das Keimepithel ist ziemlich hoch. Das ganze Ovar, wie links, reich an Follikel-Luteinzellen. Die Peripherie ist schmal, mit wenig Ureiern. Corpora lutea sind gut entwickelt, mit ziemlich zahlreichen hyalinen Kugeln; von diesen sticht ein kleineres Corpus luteum ab, welches blässer gefärbt ist. Die Mehrzahl seiner Zellen hat zackige, wie geschrumpfte Kerne, einige Zellen sind blasig vergrößert, wie von großen Kanälen durchsetzt. Das ganze Gebilde enthält zahlreiche Leukozyten, deren Granula mit Eosin gefärbt sind; dieselben bilden stellenweise ganze Haufen. Ferner findet sich ein Follikel mit zahlreichen Mitosen.

Epikrise: Trotz der vielleicht zu tiefen Bestrahlung zeigen beide Ovarien Schwund von Eiern, das zweite weist ein atrophisches Corpus luteum, aber auch einen Follikel mit Mitosen auf. Es scheint das zweite herausgenommene Ovarium etwas größer geworden zu sein, und während das erste herausgenommene nur atrophische Ureier und Follikel enthält, weist das zweite anscheinend normale auf.

Dem makroskopischen Verhalten nach dürfte die Trächtigkeit zurückgegangen sein.

Tier III. Junges Kaninchen. Am 21. und 22. Mai 1905 wiederholt wirksam besprungen. Am 29. Juli 1905 Abdeckung der rechten Abdominalhälfte und der untersten Bauchpartie. Bestrahlung des linken Ovariums am Rande der Wirbelsäule durch eine halbe Stunde. Röhre ziemlich hart, ca. 6 H. Am 2. August Bestrahlung in der gleichen Weise durch 36 Minuten. Röhre mittelhart, ca. 6 H. Am 19. August Laparotomie. Im Bauchraume eine geringe Menge freier Flüssigkeit. Die Uterushörner erweisen sich als nicht trächtig. Das linke Ovarium wird entfernt. Es ist 12 mm lang, 5 mm dick und zeigt zwei Corpora lutea. Am Durchschnitt sieht man vier solche.

Das rechte Ovarium wird zurückgelassen; es erscheint doppelt so groß und zeigt fünf rötlich durchscheinende, hervorragende Zysten. Naht der Bauchdecke: In Aussicht genommen ist, daß das Tier nochmals besprungen und bestrahlt wird. Es wurde auch nachher wiederholt besprungen, zeigte aber keine Zeichen von Trächtigkeit und ging am 3. November an Rhinitis ein. Bei der Sektion finden sich Verwachsungen an Stelle des

entfernten Eierstockes. Der rechte Eierstock ist sehr klein, zirka 10 mm lang, 4 mm dick, ist oberflächlich ganz platt und zeigt makroskopisch weder Corpora lutea, noch Zysten. Die Uterushörner sind dünn, strangförmig, morsch und leer. Ueber den mikroskopischen Befund an den Präparaten wollen wir uns kurz und vorsichtig fassen, da der Eierstock infolge Ueberhitzung des Brutofens leider stark geschrumpft ist. Immerhin läßt sich am linken Ovarium entnehmen, daß die Rinde sehr schmal ist, Ureier und Primärfollikel nicht vorhanden sind. Die Follikel-Luteinzellen sind kleiner, wenigstens tritt das Bindegewebe viel stärker hervor als bei Tier II.

Epikrise: Das bestrahlte Ovarium ist wesentlich kleiner, zeigt deutliche Zeichen von Degeneration. Bei der Laparotomie war von einer Trächtigkeit makroskopisch nichts wahrnehmbar. Es ist anzumerken, daß das Tier sich nachher zwar wiederholt bespringen ließ, daß es aber nicht mehr konzipierte. Ob die Verkleinerung des nicht bestrahlten Eierstockes infolge Bestrahlung des anderen Eierstockes oder Herausnahme desselben oder der Erkrankung an Rhinitis auftrat, darüber fehlen uns alle Anhaltspunkte.

Tier IV. Weißbraunes, acht Monate altes Kaninchen, am 2. August 1905 dreimal besprungen. Am 7. August 1905 linksseitige Bestrahlung 9 cm unter dem Processus xyphoides. Zentrum der Antikathode nahe der äußeren Flanke. Abdeckung rechts und unten. Mittelharte Röhre, Bestrahlungsdauer 34 Minuten, 5 H. 12. August: Gleiche Versuchsanordnung. Bestrahlungsdauer 30 Minuten, 7 H. 26. August Laparotomie.

Es präsentiert sich das trächtige rechte Uterushorn mit einem über hühnereigroßen Knoten. Das linke Horn ist leer. Das linke Ovarium wird, um die Trächtigkeit ja nicht zu stören, nicht entfernt. Es ist 16 mm lang und 9 mm breit, enthält keine sichtbaren Follikel, hingegen drei alte Corpora lutea. Das rechte Ovarium ist 19 mm lang und 11 mm breit, enthält eine stark prominente, bläulich durchscheinende Zyste und ist übersät von Follikeln in jeder Größe. Naht der Bauchdecken. Das Tier stand bis zum 14. Oktober in unserer Beobachtung und hat weder geworfen, noch abortiert.

Epikrise: Das bestrahlte Ovarium ist makroskopisch sichtlich kleiner, auf der bestrahlten Seite findet sich keine Trächtigkeit, wohl aber auf der nicht bestrahlten, die aber der Größe

nach keineswegs dem Alter der Trächtigkeit zu entsprechen scheint. Jedenfalls war auch diese Trächtigkeit bereits im Rückgange begriffen.

Tier V. Silbergraues Kaninchen, sechs Monate alt; wirft am 7. August 1905 fünf Junge und wird am selben Tage mehrmals wirksam besprungen. 12. August: Bestrahlung beider Eierstöcke von der Mittellinie aus, ohne Blende wegen der Größe des Bestrahlungsherdes. Abdeckung nach unten. Dauer 30 Minuten, Röhre mittelweich, ca. 6 H. 16. August: Gleiche Versuchsanordnung. Röhre hart. Dauer 30 Minuten, ca. 6 H. Am 29. August Laparotomie. Das linke Uterushorn enthält vier fast taubeneigroße Eikammern. Das linke Ovarium ist 16 mm lang, 8 mm breit und zeigt sechs Corpora lutea und zahlreiche durchscheinende Zystchen. Es wird entfernt. Das rechte Ovarium ist annähernd gleich groß, enthält vier Corpora lutea und zahlreiche durchscheinende Follikel. Im rechten Uterushorn zwei Eikammern. Schluß der Bauchdecken. Es ist in Aussicht genommen, das Tier austragen zu lassen, um es dann nochmals bespringen zu lassen und zu bestrahlen. Es wirft am 19. September sechs Junge, von denen zwei alsbald zugrunde gehen, zwei am 28. September aus dem Neste hinausgeworfen werden, und die übrigen am 1. Oktober verenden. Milch ist in den nicht bestrahlten Zitzen vorhanden. Nach dem Wurf wurde das Tier sofort wiederholt besprungen. 28. September: Bestrahlung der rechten Bauchhälfte. mit handbreiter Abdeckung der unteren Abdominalhälfte. Dauer eine halbe Stunde, ca. 6 H. 3. Oktober: neuerliche Bestrahlung in gleicher Anordnung, fast 7 H. 13. Oktober: Laparotomie. Das belassene rechte Ovarium erweist sich als kleiner, es enthält keine Corpora lutea, wohl aber drei durchscheinende Zystchen und ein hirsekorngroßes, rötlich durchscheinendes Knötchen. Es ist 12 mm lang und 4 mm breit. Es wird belassen. Uterushörner leer, sehen dünner und atrophisch aus. 25. Oktober: Dritte Laparotomie. Uterus ist leer, sieht atrophisch aus, wird exstirpiert. Ebenso auch das Ovarium, das 13 mm lang und 4 mm breit ist.

Mikroskopischer Befund: Auch diese Präparate haben im Brutofen etwas gelitten. Die Rinde des linken Ovars ist sehr schmal, das Keimepithel kubisch. Man findet zugrunde gegangene Eier und atretische Follikel mit hyalinen Körpern. Vier Corpora lutea mittlerer Größe. Ueber die Beschaffenheit der Luteinzellen

wollen wir wegen des Zustandes der Präparate nichts Genaueres angeben. Rechts ist die Rinde etwas breiter, Ureier und Follikel sind in mäßiger Anzahl vorhanden, aber zeigen auch Zeichen von Degeneration. Kein Corpus luteum. Die Follikel-Luteinzellen sind viel kleiner, schlecht färbbar, mit gut erhaltenem Kerne. Auffallend sind einige Zysten, welche kein oder nur ein niedriges endothelartiges Epithel tragen, deren Wand von spindelzellenreichem Bindegewebe gebildet wird, und die mit Blut gefüllt sind. Andere Zysten enthalten am Rande Granulosaepithel, das in Ablösung und Zerfall begriffen ist. Auch in diesem Präparate sind größere Haufen größerer Luteinzellen vorhanden, deren Protoplasma stark vakuolisiert und wie zerfließend erscheint. Stroma ist in größerer Menge zu sehen.

Epikrise: Beide Ovarien zeigen Zeichen der Degeneration, sowohl im eireifenden, als auch im interstitiellen Parenchym. Das länger belassene rechte Ovarium befindet sich in vorgeschrittener Degeneration, hingegen sieht man Ureier und Follikel, die aber auch dem Zugrundegehen geweiht zu sein scheinen. Die Trächtigkeit hat hier 43 Tage gedauert, es liegt also eine bedeutende Verlängerung der Tragzeit vor. Die Jungen gingen zugrunde, obwohl Milch vorhanden war. Das Tier ließ sich bespringen, hat aber nicht mehr konzipiert.

Tier VI. Das Tier war an Rhinitis erkrankt und verendete während der Bestrahlung in der Narkose.

Tier VII. Silberweißes, junges Tier, am 23. Juli 1906 wiederholt besprungen. 31. August: Getrennt beiderseitige Bestrahlung mit Abdeckung der unteren und der anderen Seite. Röhre sehr weich. Blende und Vorschaltefunkenstrecke. Rechts 30 Minuten, 5 H; links 24 Minuten. 5. September: Zweite Bestrahlung unter gleicher Bedingung. Rechts 30 Minuten, ca. 8 H; links 30 Minuten, ca. 6 H. 16. September: Laparotomie. Etwas freie Flüssigkeit, Netz ist sehr zerreißlich. Uterus leer. Linkes Ovarium wird entfernt. Hiebei reißt das Ligament bei jeder Berührung ein, so daß man schließlich einen Teil der Tube mitnehmen muß. Das rechte Ovarium reißt beim Versuche, es hervorzuholen, ein, es ist gleich beschaffen wie das linke und wird belassen. Das Tier geht zwei Tage später zugrunde. Die Sektion gab keinen Aufschluß über die Todesursache.

Mikroskopische Untersuchung: Linkes Ovarium: Die Rinde ist sehr schmal, Ureier sind spärlich vorhanden; an der Peri-

pherie sieht man zahlreiche atretische Follikel, außerdem zahlreiche größere, von Blutungen durchsetzte *Graaf*sche Follikel mit abgefallenem Epithel. Die Follikel-Luteinzellen sind schlecht färbbar, die Zellgrenzen sind etwas undeutlich. Die Luteinzellen zeigen starke Vakuolisierung. Die stark rot gefärbten Kugeln sind in mäßig großer Anzahl vorhanden. Hervorheben möchte ich eine Zyste, deren Wand von vielfachen Reihen von Follikel-Luteinzellen gebildet wird, und welche mit frischem Blut gefüllt ist, in dem ein degeneriertes Ei schwimmt.

Epikrise: Auch dieses Ovarium zeigt Zeichen von Degeneration. Von einer Trächtigkeit war am 24. Tage nichts nachzuweisen.

Tier VIII. Weißes, junges Seidenkaninchen, wird am 2. September 1905, am achten Tage der Trächtigkeit, zum erstenmal bestrahlt, u. zw. beide Ovarien zweizeitig mit genauer Abdeckung der unteren Bauchpartie und der anderen Seite. Rechts harte Röhre, 30 Minuten, 5 H; links 30 Minuten, ca. 7 H. 7. September: Gleiche Anordnung. Röhre sprunghaft, beiderseits 30 Minuten, 6 H. 18. September: Laparotomie. Etwas Aszites. Uterus nicht trächtig. Die Ovarien erweisen sich als nicht verkleinert und werden belassen. Naht der Bauchdecken. Auch dieses Tier verendet am nächsten Tage ohne nachweisbare Ursache. Bei der Sektion werden die Ovarien entfernt. Das rechte ist 27 mm lang und 7 mm dick; es enthält eine Reihe von Zystchen, zwei Corpora lutea; das andere ist 17 mm lang und 11 mm breit und enthält sieben Corpora lutea.

Mikroskopische Untersuchung: Das Keimepithel ist sehr hoch, zylindrisch, die Rinde ist mäßig breit, Ureier sind in geringer Anzahl vorhanden. Primärfollikel sind selten, mit teils abgefallenem Epithel, dessen Kerne Chromatolyse zeigen. Atretische Follikel in großer Zahl. Auch die rot gefärbten Kugeln ziemlich häufig. Die Follikel-Luteinzellen sind vielleicht etwas kleiner, sind mäßig gut gefärbt, Zellgrenzen sind undeutlich, ebenso auch die Luteinzellen. Auch hier sind wieder Haufen größerer, stark vakuolisierter Luteinzellen wahrzunehmen. Rechts sind etwa sechs, links drei große Hohlräume in einem Durchschnitt zu sehen. Manche enthalten Granulosaepithel, manche keines. In einer liegt ein degeneriertes Ei.

Epikrise: Wenn auch die Ovarien nicht als klein zu bezeichnen sind, so zeigen sie doch mikroskopisch alle Zeichen

einer Degeneration. Von einer Trächtigkeit war am 24. Tage nichts nachweisbar.

Tier IX. Weißes Kaninchen, wird acht Tage nach dem Sprunge, am sechsten September, beiderseits zweizeitig in der gewöhnlichen Weise bestrahlt. Röhre hart, beiderseits 30 Minuten. Rechts ca. 7 H, links 6 H. 12. September zweite Bestrahlung in gleicher Weise durch je 30 Minuten; rechts 8 H, links 7 H. 20. September Laparotomie: Etwas Aszites; linkes Uterushorn leer. Linkes Ovarium, 17 mm lang, 8 mm breit, wird entfernt. Rechtes Uterushorn enthält fünf Knoten von zirka Maulbeergröße. Rechtes Ovarium, 18 mm lang, 6 mm breit, wird belassen. 28. September zweite Laparotomie: Rechtes Uterushorn erweist sich als leer; es wird das Ovarium samt dem rechten Uterushorne entfernt. Naht der Bauchdecken. Ovarium 18 mm lang, 7 mm breit, enthält fünf Corpora lutea und zwei durchblutete Zystchen. In den nicht bestrahlten Zitzen Milch. Mikroskopischer Befund: Linkes Ovarium: Das Präparat hat im Brutofen etwas gelitten. Die Rinde ist schmal, das Keimepithel hoch zylindrisch, Ureier in geringer Zahl, Primärfollikel spärlich, ihr Epithel ist größtenteils abgefallen, das Ei zugrunde gegangen, nebstdem sehr zahlreiche atretische Follikel. Zwei Corpora lutea mit mäßig gut gefärbten Zellen mit folgendem bemerkenswerten Befunde: Obwohl das Präparat mit Eosin schwach gefärbt ist, sieht man insbesondere in den am Rande gelegenen Zellen Tropfen verschiedener Größe, die durch Eosin leuchtend hellrot sind. Auch in den Lymphgefäßen, zwischen den Zellen, sieht man dieselben Gebilde. Einige Hohlräume mit zerfallenem Granulosaepithel. Rechts ist die Rinde ein wenig breiter; man sieht viel mehr Stroma, Ureier und Follikel sind nicht zu sehen, wohl aber einzelne atretische Follikel. Ein größerer *Graaf*scher Follikel mit abgefallenem Epithel und zugrunde gegangenem Ei. Die Luteinzellen sind vielleicht etwas kleiner und stark vakuolisiert. Die Follikel-Luteinzellen werden gegen die Mitte des Ovariums zu immer kleiner. Einige Hohlräume von Bindegewebe begrenzt und mit teilweise altem Blute gefüllt.

Die mikroskopische Untersuchung des Uterus zeigt die Deziduazellen in Degeneration begriffen, die Plazentarstelle von Blut durchsetzt, im Uteruslumen eine Fibrinmasse, in welche nekrotische Zotten eingebettet sind. Diese Fibrinmasse liegt ganz lose im Uteruslumen, und nur an einer ganz kleinen Stelle haftet

sie leicht an. An der übrigen Begrenzung der Uterusschleimhaut haben sich bereits Epithel und Drüsen wieder gebildet. An der antimesometralen Fläche sind vereinzelt sehr große Zellen unter dem Epithel zu sehen. Sie haben ein stark vakuolisiertes, oft fädiges Protoplasma, welches rötlichblau gefärbt ist. Die Kerne sind stark tingiert, ihre Form unregelmäßig, doch fehlt auch mitunter der Kern. Kernkörperchen mitunter in großer Zahl.

Epikrise: Beide Ovarien zeigen Zeichen ausgesprochener Degeneration, und im Uterus war am 30. Tage ein stark nekrotischer Rest der ehemaligen Trächtigkeit nachzuweisen.

Tier X. Schwarzweißes Tier, hat vor acht Tagen ein Junges geworfen, darauf wiederholt besprungen. 4. September zweizeitige Bestrahlung beider Ovarien in der gewohnten Weise. Links eine halbe Stunde, 7 H, rechts 26 Minuten, 6 H. Mittelharte Röhre. 10. September Bestrahlungen in der gleichen Weise je eine halbe Stunde, rechts 6 H, links 4 H. 22. September Laparotomie: Milch in den Zitzen. Beide Uterushörner leer; beide Ovarien gleich groß, enthalten einzelne durchscheinende Zystchen, aber keine Corpora lutea. Rechtes Ovarium wird entfernt. Es ist 20 mm lang, 7 mm breit. Das Tier verendet einen Tag nach der Laparotomie. Es wird das linke Ovarium entfernt, welches 20 mm lang und 6 mm breit ist. Mikroskopischer Befund: Beide Ovarien gleichartig beschaffen, Rinde etwas schmäler; von Ureiern und Follikeln fast nichts zu sehen. Ebenso auch keine eigentlichen Luteinzellen, sondern nur jene oft erwähnten Haufen größerer, blasser Zellen. Zwischen denselben sieht man reichlich Bindegewebe und es hat den Anschein, als ob Bindegewebe einwachsen würde. Die Follikel-Luteinzellen sind vielleicht etwas kleiner. Zellgrenzen sind undeutlich. Einige größere *Graaf*sche Follikel mit abgefallenem Epithel; einer derselben enthält eine noch teilweise erhaltene Corona radiata mit einem blau gefärbten Klumpen, offenbar dem Reste des degenerierten Eies.

Epikrise: Zeichen hochgradiger Degeneration in beiden Ovarien; von einer Trächtigkeit war nichts nachzuweisen.

Tier XI. Schwarzbraunes Kaninchen, am 20. Oktober wiederholt besprungen. 28. Oktober Bestrahlung beider Ovarien in der gewohnten Weise, je eine halbe Stunde. Links ca. 7 H, rechts ca. 6 H; 31. Oktober zweite Bestrahlung. Röhre mittelhart, beiderseits je 26 Minuten, links ca. 7 H, rechts 7 H. Sehr genaue Beobachtung des Tieres (Anlegen eines Maulkorbes, um

einen eventuellen Abortus zu beobachten). Da das Tier bis zum 24. November nicht abortiert hatte, schritten wir zur Laparotomie: Das rechte Ovarium wird entfernt. Es ist 10 mm lang, 4 mm dick und enthält zwei rötlich durchscheinende, leicht prominente Zysten auf der einen Seite und eine violette auf der anderen Seite, hingegen keine Corpora lutea. Die Uterushörner zeigen einige Verdickungen, weshalb das rechte Uterushorn exstirpiert wird. Das linke Ovarium ist etwas größer, 14 mm lang und 5 mm dick. Es enthält fünf Zysten, von denen drei durchblutet sind, aber kein Corpus luteum. Eine bestrahlte Zitze, aus der sich kein Sekret herauspressen läßt, wird exstirpiert. Das Tier geht zwei Tage später ein.

Mikroskopische Untersuchung: Rechtes Ovarium: Die Rinde ist mäßig breit. Ureier sind in größerer, Follikel in spärlicher Anzahl vorhanden. An den Ureiern fehlt teils das Epithel, teils ist es abgefallen, die Eier selbst liegen exzentrisch, sind von unregelmäßiger Form und größtenteils distinkt gefärbt. Das Keimepithel ist hochzylindrisch. Man sieht sehr zahlreiche Schläuche, die mit Ureiern in Verbindung stehen. Doch konnten wir Ureier in den Schläuchen selbst nicht nachweisen; jedenfalls ist die große Zahl von Schläuchen sehr auffallend. Rot gefärbte Kugeln sieht man wieder in großer Zahl in erweiterten, von Endothel bekleideten Räumen liegen, hingegen sehr wenige atretische Follikel. Sowohl die Luteinzellen, als auch die Follikel-Luteinzellen sind entschieden kleiner, als sie sonst zu sein pflegen. Die Follikel-Luteinzellen haben vielfach ein stark vakuolisches, mitunter auch wie zerfließendes Protoplasma, ihre Kerne sind nicht zu selten zackig, diffus blau gefärbt. Der Zelleib der Luteinzellen besteht zum größten Teile aus einer größeren Vakuole, während nur ein kleiner Teil eine wabige Struktur mit äußerst feinen Zwischenwänden zeigt. Zellgrenzen undeutlich. Die Zellen sind schlecht oder gar nicht gefärbt. Zahlreiche Hohlräume, größtenteils ohne Epithel, oft mit Blut gefüllt. Die Gebärmutter zeigt nur eine Vermehrung der Drüsen.

Epikrise: Die Eierstöcke weisen nebst ausgesprochenen Degenerationserscheinungen Zeichen von Wiederherstellung der eibildenden Funktion auf. Von der Trächtigkeit wurde nichts mehr vorgefunden.

Tier XII. Schwarzes Tier, am 12. Oktober 1905 wirksam besprungen. Befindet sich am 6. November in hochträchtigem

Zustande. Um den Einfluß der Bestrahlung auf den Wurf und die reifenden Eier zu beobachten, wird diesmal schon vor dem Wurf bestrahlt, u. zw. getrennt beiderseitig. Am 6. November je 30 Minuten, wobei bei harter Röhre rechts 7 H und links 6 H erzielt werden. Am 9. November zweite Bestrahlung in gleicher Weise. Röhre sprunghaft, rechts 30 Minuten, 6 H; links 26 Minuten, 6 H. Am 10. November werden sechs tote Junge geworfen. Das Tier hat kein Nest gebaut. In den nicht bestrahlten Zitzen befindet sich Milch. Das Tier wehrt den Koitus unbedingt ab und läßt auch weiterhin das Männchen nicht mehr zu. Am 29. Juni: Laparotomie. Linkes Ovarium 11 mm lang, 5½ mm breit, enthält zahlreiche, dunkelblaue, stecknadelkopfgroße Zysten und eine etwas größere, violette, stark prominente. Es wird exstirpiert. Rechtes Ovarium einige Millimeter länger, aber schmäler, enthält ebensolche Zysten und wird nebst dem Uterus acht Tage später entfernt. Der Uterus sieht leer aus. In den Zitzen befindet sich Milch.

Mikroskopischer Befund: Links: Die Rinde ist sehr schmal. Ureier und Follikel sind nicht zu sehen. Zwei Corpora fibrosa. Zahlreiche, mit Blut gefüllte Hohlräume; die Wand einzelner wird von verstärktem Bindegewebe gebildet, welchem granulosaähnliche Zellen anliegen. Bei anderen fehlt das Granulosaepithel. Die Luteinzellen sind viel kleiner als de norma; das Protoplasma ist zumeist von einer großen Vakuole ersetzt; der Kern zackig, diffus blau gefärbt. Die Follikel-Luteinzellen scheinen etwas kleiner zu sein. Sie zeigen die oft erwähnte Veränderung der Protoplasmastruktur, indem neben einer oder mehreren größeren, ungefärbten Vakuolen nur ein kleiner Teil der kleinwabigen Protoplasmastruktur erhalten ist. Die leuchtend rot gefärbten Kugeln finden sich wieder in großer Zahl. Sie zeigen mitunter das Entstehen aus mehreren Stücken, enthalten mehrere Leukozyten, liegen in der Mitte oder hart am Rande einer Art Zyste, welche vom Bindegewebe gebildet wird, wie sich solches zwischen den Luteinzellen findet, so daß es fast den Anschein hat, als ob die Kugeln in einer Erweiterung der Lymphgefäße liegen würden. Außerdem sieht man auch vielfach atretische Follikel. Auffallend sind zwei kugelige, von hyalinem, fibrösem Gewebe umgrenzte Gebilde, die von großen Zellen, ähnlich den Luteinzellen, erfüllt sind. Diese Zellen sind voll beladen mit größeren und kleineren Pigmentkörnern, die in solcher Zahl vor-

handen sind, daß vom Protoplasma nichts mehr zu sehen ist. Das Pigment findet sich aber auch in kleineren Zellen, welche Leukozytenähnlichkeit besitzen, mitten im hyalinen Gewebe, ebenso auch in einzelnen Luteinzellen außerhalb dieses Körpers. Rechts ist das Keimepithel ziemlich hoch, senkt sich vielfach in das Stroma ein und läßt mitunter deutlich die Bildung von Zellschläuchen erkennen. Ureier und Primärfollikel, letztere wenig entwickelt, beide mitunter in nicht ganz normalem Zustande, sind in ziemlich großer Zahl vorhanden. Es ist viel mehr Stroma als in dem linken Eierstock zu sehen, wie man auch mitten im Eierstock fast gar keine Follikel-Luteinzellen wahrnimmt. Das Protoplasma der Follikel-Luteinzellen enthält große Vakuolen. Die Luteinzellen zeigen die gleichen Erscheinungen wie links, vielleicht noch ausgesprochener. Hyaline Kugeln sind in großer Anzahl vorhanden. An größeren Hohlräumen konnten wir in einem Durchschnitte drei und noch mehr mit Blut gefüllt oder auch ohne solches beobachten. Ihre Wand wird von stark verdichtetem, zellreichem Bindegewebe gebildet. Auch hier findet man eine Gruppe von mit Blutpigment beladenen Zellen, welche lange synzytienartige Bänder bilden.

Epikrise: Während das linke, zuerst herausgenommene Ovarium keine Ureier und Follikel aufweist und auch sonst ganz degeneriert ist, enthält das zweitherausgenommene nebst vielen Schläuchen Ureier und Follikel, welch letztere zwar bis zu einem gewissen Grade gewachsen, aber dann ebenso wie erstere degeneriert sind. Also nebst Zeichen von Degeneration solche von Wiederherstellung der eibildenden Funktion. Vier Tage nach der ersten Bestrahlung wurden tote Junge geworfen. Das Tier wehrte fernerhin, also nach der Bestrahlung, den Koitus ab. Auffallend ist, daß trotz Fehlens der Trächtigkeit vier Wochen nach dem Wurfe der toten Jungen noch Milch in den Zitzen vorhanden war.

Tier XIII. Weißgraues Kaninchen, wirft am 28. Januar 1906 vier Junge und wird darauf zweimal besprungen. 6. Februar: Zweizeitige Bestrahlung in der gewohnten Weise. Rechts 24 Minuten, 7 H, Röhre mittelhart; links 27 Minuten, 5 H, Röhre mittelweich. Am 7. Februar gehen sämtliche Jungen ein. 10. Februar: Bestrahlung unter gleichen Bedingungen. Rechts 30 Minuten, 5 H; links 30 Minuten, ca. 6 H. Röhre mittelhart. Das Tier kommt in genaue Beobachtung, und wird ihm ein Maulkorb angelegt, welcher nur zu gewissen Zeiten, zum Zwecke des

Fütterns, abgenommen wird. 21. Februar: Laparotomie. Etwas Aszites. Exstirpation des rechten Uterushornes, welches drei ganz kleine, aber deutliche Anschwellungen zeigt, und des rechten Ovariums. Dasselbe ist 14 mm lang, 6 mm breit und enthält zwei Corpora lutea und eine durchscheinende Zyste. Am 1. März Tötung des Tieres. Herausnahme des Ovariums und des Uterus. Das Ovarium ist 15 mm lang und 7 mm breit und ist voll besät von kleinen Zystchen.

Mikroskopischer Befund: Rechtes, zuerst herausgenommenes Ovarium hat eine sehr schmale Rinde. Es besteht aus Follikel-Luteinzellen, die vielleicht etwas kleiner sind, und mäßig viel Bindegewebe. Die Zellgrenzen sind nicht sehr deutlich, das Protoplasma von großen Vakuolen erfüllt, mäßig gut färbbar. Luteinzellen sind nicht aufzufinden. Ureier fast gar nicht, Primärfollikel sehr spärlich vorhanden, mit teils abgefallenem Epithel und zugrunde gegangenem Ei. Die oft erwähnten Kugeln in großer Menge, atretische Follikel hin und wieder. Die auf Fett gefärbten Präparate zeigen Fett in großer Menge in jeder einzelnen Zelle. Mitunter bildet eine Zelle einen großen, schwarzgefärbten Fettklumpen. In den Follikeln ist Fett nicht nachweisbar, wohl aber einige Tropfen in den Kugeln. Links ist die Rinde ziemlich breit, das Keimepithel hoch. Von ihm gehen zahlreiche Schläuche in die Tiefe. Anfangs schmal, breiten sie sich nach innen stark aus und stehen mit zahlreichen Ureiern in Verbindung, ohne daß es uns gelang, die Bildung von Ureiern in den Schläuchen nachzuweisen. Follikel sind in allen Größen sehr zahlreich vorhanden. Die kleineren sind noch gut erhalten, obgleich man auch hier mitunter Zugrundegehen des Eies und des Epithels wahrnimmt. Noch häufiger zeigen diese Veränderungen die größeren Follikel, und schließlich sind alle Uebergänge zu größeren Hohlräumen mit und endlich ohne Granulosaepithel nachweisbar. In dem degenerierten Follikelepithel sieht man eine Unmasse von Tropfen, welche mit Hämalaun blau gefärbt sind. Man bemerkt ganz kleine Tropfen im Protoplasma, dann wieder größere, welche schließlich das Protoplasma ganz erfüllen und den Zelleib zu sprengen scheinen. Sie finden sich endlich frei im Lumen der Zyste. Das Stroma ist sehr reichlich entwickelt, es macht durchaus den Eindruck, als ob die Follikel-Luteinzellen sich zurückbilden und in Stromazellen verwandeln würden. Einzelne Gruppen von vakuolisierten größeren Zellen sind wieder wahrnehmbar.

Epikrise: Beide Ovarien zeigen Zeichen der Degeneration, wobei das später herausgenommene wieder Ureier und Follikel, freilich auch zum Teil in Degeneration begriffen, ferner viele Schläuche enthält, also Zeichen der Wiederherstellung der eibildenden Funktion zeigt. Im Uterus fanden wir nichts mehr von einer Trächtigkeit vor, obwohl Knoten lange Zeit hindurch deutlich tastbar waren.

Tier XIV. Weißes Tier, an welchem rechts deutlich vier haselnußgroße Knoten wiederholt tastbar waren. Milch in den Zitzen. Bestrahlung am 12. März 1906 in der gewohnten Weise. Rechts 28 Minuten, links 30 Minuten. Beiderseits 6 H, mittelharte Röhre. Zweite Bestrahlung am selben Tage unter gleichen Bedingungen. Röhre mittelweich, zuletzt weich. Dauer 30 Minuten, beiderseits 7 H. 22. März: Laparotomie. Das rechte Uterushorn zeigt drei geringe Anschwellungen, das linke eine größere, nahe dem Fundus. Beide Ovarien gleich groß. Abbindung des rechten Uterushornes und des rechten Ovariums. Dasselbe ist 14 mm lang und 6 mm breit und sehr schmal. An der Oberfläche kein Corpus luteum, aber viele durchscheinende Zystchen. Am 4. April: Sektion: Herausnahme des linken Uterus und Ovariums. Dasselbe ist 14 mm lang und 5 mm breit.

Mikroskopischer Befund: Rechtes, zuerst herausgenommenes Ovarium hat eine etwas schmälere Rinde. Ureier und Follikel sind in ziemlicher Anzahl vorhanden. Das Epithel ist vielfach abgefallen. Die Kerne sind zackig, gleichmäßig gefärbt; das Ei im Zugrundegehen begriffen oder schon zugrunde gegangen. Die Follikel-Luteinzellen sind etwas kleiner, zeigen die vakuolare Beschaffenheit, welche wiederholt erwähnt wurde, und enthalten reichlich Fettröpfchen. Auffallend ist eine große Zahl von Hohlräumen gleich jenen, in welchen sonst die stark rot gefärbten Kugeln stecken. Sie sind aber größtenteils leer, höchstens von zarten Fäden durchzogen. Im Ovarium ist wenig Stroma zu sehen. Links ist die Rinde etwas breiter. Ureier und Follikel in geringer Anzahl vorhanden und ebenso beschaffen wie rechts. Die Follikel-Luteinzellen sind viel kleiner und zeigen wieder gegen das Innere des Ovariums zu zahlreiche Uebergangsformen zu Stromazellen, die viel reichlicher sind. Das Protoplasma der Follikel-Luteinzellen ist großwabig. Ferner finden wir wieder zahlreiche hyaline Kugeln, einige kleinere und einige größere Hohlräume, deren Abstammung aus Follikeln deutlich nachweisbar ist.

Ein solcher Follikel enthält noch ein degeneriertes Ei. Die Uterushörner ließen auch nicht den kleinsten Rest einer Trächtigkeit erkennen.

Epikrise: Das zuerst herausgenommene Ovarium zeigt alle Zeichen der Degeneration, ebenso das später herausgenommene; im letzteren sind vielleicht Zeichen einer Wiederaufnahme der eibildenden Funktion vorhanden. Zur Zeit der Operation war in der Gebärmutter von einer Trächtigkeit nichts mehr zu sehen.

Tier XV. Da die früheren Versuche darauf hinwiesen, daß die Trächtigkeit bereits 14 Tage nach dem Sprunge zurückging, so daß sich nach drei Wochen nichts mehr von der Trächtigkeit nachweisen ließ, änderten wir in diesem Falle die Versuchsanordnung, um womöglich noch Reste der Trächtigkeit auffinden zu können. Das weißschwarze Tier warf am 2. März 1906 und wurde am 5. März zweimal wirksam besprungen. Am 12. März Bestrahlung beider Ovarien zweizeitig in der gewohnten Weise. Rechts 30 Minuten, links 28 Minuten; 6 H, mittelweiche Röhre. Am 14. März zweite Bestrahlung, je 30 Minuten, mittelweiche Röhre; rechts ca. 8 H, links ca. 7 H. Am 22. März, also am 17. Tage der angeblichen Trächtigkeit, eröffneten wir den Bauch. Das Tier ging hiebei asphyktisch zugrunde. Es präsentierten sich an beiden Uterushörnern zwei taubeneigroße Knoten. Die Knoten werden eröffnet; hiebei schlüpft aus der einen, der Medianlinie zunächst liegenden Kammer, ohne daß sich Fruchtwasser entleert, ein 33 mm langer, in den Eihäuten steckender, mazeriert aussehender Embryo heraus. Auch in den übrigen Kammern findet sich kein Fruchtwasser, aber auch kein Embryo, sondern nur Plazenten von verschiedener Größe, die lose im Uterus liegen. Die größte rechts oben 18 × 20 mm, die kleinste 18 × 14 mm. Die Plazenten bestehen aus einem äußeren faserigen, leicht zerreißlichen, grau glänzenden Mantel und einem inneren kompakteren, rötlichen Kerne. Der Mantel liegt ganz lose auf. Das linke Ovarium ist 17 mm lang und 10 mm breit, sehr gedrungen und enthält einige Corpora lutea und reichliche, durchscheinende Follikel. Das rechte Ovarium ist 15 mm lang und 8 mm breit und gleich beschaffen. Milch in den nicht bestrahlten Zitzen.

Mikroskopischer Befund: Beide Ovarien zeigen sehr schmale Rinde, fast keine Ureier, wohl aber Follikel in allen Stadien der Degeneration begriffen. Die Luteinzellen scheinen normal zu sein, nur zeigt das Protoplasma jenen wiederholt erwähnten groß-

wabigen Zustand. Einige Kugeln mit von großen Vakuolen durchsetzten Luteinzellen; sehr wenige hyaline Kugeln. Das Epithel des Uterus hatte sich allerorten, mit Ausnahme an der Stelle, an welcher das Ei haftete, wieder gebildet. An dieser Stelle sind auch noch Reste der Dezidua, ein fädiges Gerinnsel und vergrößerte Stromazellen nachweisbar. Der Eirest besteht aus stark nekrotischem Gewebe, in welchem noch hin und wieder erhaltene Zellen und die Zottenreste nachweisbar sind.

Epikrise: Beide Ovarien zeigen Degenerationserscheinungen, vielleicht geringgradige an den Luteinzellen, hochgradige an dem eireifenden Apparate. Die Trächtigkeit ist bis zu einem gewissen Grade gediehen, aber dann zugrunde gegangen, worauf Embryo und Plazenta der Degeneration anheimfielen, in welchem Zustande die Trächtigkeitsprodukte im Momente der Operation angetroffen wurden.

An der mesometralen Seite liegt lose der Eirest der epithelfreien Dezidua an. Drüsen sind in der Dezidua in mäßiger Zahl mit normalem Epithel zu sehen. Die Dezidua selbst macht einen nekrotischen Eindruck und ist allenthalben von Blut durchsetzt. Die Zellen sind in Rückbildung begriffen. Nicht ganz oberflächlich, mehr in der Tiefe liegend, sieht man hier einige recht große Zellen. Sie haben die vier- bis achtfache Größe von normalen Deziduazellen. Das Protoplasma enthält zahlreiche, zum Teile recht große Vakuolen. Die Kerne liegen zumeist am Rande, enthalten drei bis vier Kernkörperchen, die durch Fäden miteinander verbunden sind. Einige Zellen sind etwas kleiner, andere lassen einen Kern überhaupt nicht erkennen. Eine große Vakuole deutet vielleicht den Platz an, wo sich ehemals der Kern befand. Auffallend ist, daß rings um die Zellen das Gewebe wie ausgelaugt aussieht; es ist großblasig und enthält gar keine Kerne. Das Protoplasma ist kleinwabig, der Kern liegt am Rande und enthält mehrere Kernkörperchen, die sich durch Ausläufer verbinden. Wieder an einer anderen Stelle liegen stark degenerierte Zellen direkt größeren Lakunen an oder mitten in ihnen. Ein Kern ist hier schwer erkennbar. Die Zelle bildet ein Konglomerat von Vakuolen, Fasern und Kernresten.

Während an dieser Stelle die Zellen ganz vereinzelt liegen, ist die ganze übrige Schleimhaut, also die gesamte Schleimhaut mit Ausnahme derjenigen Stelle, wo das Ei gehaftet hat, völlig substituiert von diesen sehr großen Zellen. Man glaubt förmlich,

ein Neugebilde vor sich zu haben, nur sind die Zellen vielfach größer als beispielsweise die Krebszellen. Oberflächlich liegt das Epithel wohlerhalten und die ganze Strecke bis zur Muskularis füllt Zelle an Zelle. Nur einige stark erweiterte und reich gefüllte Kapillaren befinden sich zwischen ihnen. Drüsen sind ganz vereinzelt zu sehen, nebstdem ganz wenig degenerierte Dezidua mit Zellen, welche etwas vergrößerten Stromazellen gleichkommen. Die fraglichen Zellen haben hier eine ganz enorme Größe; sie stehen zumeist vereinzelt und fließen höchst selten zusammen. Ihre Form ist rund, scharf begrenzt, mit einem etwas ausgezogenen Fuße, dessen Protoplasma sich allmählich im Gewebe verliert. Das Protoplasma färbt sich am Rande leicht rötlichblau, doch nimmt die blaue Farbe bis zum Kern allmählich und stetig zu, so daß rings um den Kern ein dunkelblauer Ring liegt. Der Zellleib ist von kleinen Vakuolen erfüllt. Der Kern ist noch dunkler blau gefärbt, nicht immer rund, zumeist lappig; oft ist nur ein größeres Kernkörperchen wahrzunehmen, während der übrige Kern von Chromatinklümpchen derart erfüllt ist, daß eine Distinktion unmöglich ist. Sehr selten sieht man zwei Kerne. Auch konnten wir rote Blutkörperchen in Haufen nachweisen. Schließlich sieht man Zellen, von denen eigentlich nur die Begrenzung, einige große Vakuolen, aber kein Kern erhalten ist. Einzelne von diesen liegen plattgedrückt zwischen besser erhaltenen.

Die Zellen erstrecken sich bis zur Muskularis und hören dort für gewöhnlich knapp auf. An einer Stelle aber konnten wir das Eindringen der Zellen auch in die Muskularis beobachten. Und zwar ragten da zwei Zellen aus der Mukosa in die Muskularis derart hinüber, daß das Protoplasma der Zelle wie ein Schleier über die Muskelbündel gebreitet war. Einige Schichten tiefer in der Muskularis liegt nun auch eine solche Zelle zwischen den Muskelbündeln, welche sie ein wenig auseinander spreizt, selbst etwas komprimiert. Wieder an einer Stelle eines anderen Schnittes scheinen die obersten Lagen der Muskulatur von den Zellen ersetzt.

Epikrise: Beide Ovarien zeigen Degenerationserscheinungen, vielleicht geringgradige an den Luteinzellen, aber hochgradige an dem eireifenden Apparate. Die Trächtigkeit ist bis zu einem gewissen Grade gediehen, aber dann zugrunde gegangen, worauf Embryo und Plazenta der Degeneration anheimfielen, in welchem

Zustande die Trächtigkeitsprodukte im Momente der Operation angetroffen wurden.

Unsere Befunde ergeben vor allem, daß die Ovarien nicht durchwegs bedeutend verkleinert waren. Von den zuerst herausgenommenen, die also im Durchschnitte 16 und 18 Tage nach der Bestrahlung entfernt wurden, waren wesentlich kleiner nur die Eierstöcke von Fall 3, 9 und 12. Doch ist zu bemerken, daß im letzteren Falle die Herausnahme nach vier Wochen erfolgte. Im übrigen waren die zuerst entfernten Eierstöcke nahezu normal groß, im Falle II sogar etwas größer, ebenso im Falle X. Die zweitherausgenommenen waren größtenteils etwas kleiner, und es ist diesbezüglich von Interesse, die drei Fälle, in welchen die Eierstöcke mehrmals besichtigt wurden, genauer zu vergleichen. Im Falle III war bei der ersten Laparotomie der Eierstock doppelt so groß als nach drei Monaten. Im Falle V war er bei der ersten Laparotomie 16 × 8 cm, bei der zweiten Laparotomie, nachdem er nochmals bestrahlt worden war (zwischen den beiden Laparotomien liegt ein Zeitraum von einem Monat), nur mehr 12 × 4 mm. Nach weiteren zwölf Tagen ungefähr gleich groß. Im Falle IX, in welchem der Eierstock schon bei der ersten Laparotomie etwas größer war, war er es auch bei der zweiten. Wir können daraus folgern, daß die Eierstöcke 14 Tage nach der Bestrahlung nur um weniges kleiner sind, daß sie aber weiterhin zumeist ziemlich rasch an Volumen abnehmen. Daß die Versuche der anderen Autoren eine raschere Verkleinerung ergeben haben, dürfte darauf beruhen, daß dieselben viel länger bestrahlt haben als wir. Unsere Versuchsergebnisse decken sich insoferne vollständig mit denen von *Halberstädter* und *Specht*, als auch wir ca. 18 Tage nach der Bestrahlung fast gar keine Ureier und fast gar keine Follikel sahen. Was von ihnen übrigblieb, macht keinen normalen Eindruck. Das flache Epithel der Ureier ist teils abgefallen, teils degeneriert, die Eier liegen zumeist exzentrisch, sind von unregelmäßiger Form und nehmen den Farbstoff sehr stark an. In den Follikeln zeigt das Epithel auch vielfache Degenerationserscheinungen, teilweise ist es zerfallen, die Eier fehlen entweder oder sind unregelmäßig geformt oder zeigen abweichende Färbungen. Größere Follikel sind in den zuerst herausgenommenen Ovarien selten. Diese größeren Follikel zeigen aber schon Uebergänge zu Zystenbildung oder sind wirkliche Zysten, indem das Epithel nur mehr in einer bis

zwei Lagen die Wand bedeckt, und ein Inhalt zumeist nicht nachgewiesen werden kann. Hin und wieder aber füllt frisches Blut das Lumen. Was aus den Ureiern und Follikeln überhaupt geworden ist, konnten wir ebensowenig entscheiden, als sich diesbezüglich ein Anhaltspunkt in den Arbeiten von *Halberstädter* und *Specht* findet. Man sieht wohl hin und wieder ureierähnliche Gebilde ohne Eier, mitunter auch plattgedrückt, aber so selten, daß sie unmöglich den Rest dieser Unmasse von Ureiern darstellen können, welche die Eierstöcke der Kaninchen gewöhnlich enthalten. Aus den größeren Follikeln scheinen stets Zysten zu werden. Was aber aus den kleineren wird, ist vorläufig noch ganz unklar, und man kann nur eines sagen, daß an ihrer Stelle sich ein Rindenstroma befindet, das keinerlei Veränderungen erkennen läßt. Das Keimepithel ist immer hoch, was eine Folge der Trächtigkeit oder auch der Bestrahlung sein kann. Das ganze Ovarium wird ausschließlich von Zellen eingenommen, die wohl als Follikel-Luteinzellen zu deuten sind. Daneben findet sich sehr wenig Stroma zwischen den Zellen, so daß nicht jene Felderung zu sehen ist, welche man sonst wahrzunehmen pflegt. *Specht* hält nun diese Follikelzellen für kleiner als die de norma und sucht dies durch den Vergleich zwischen den Zellen der bestrahlten und nicht bestrahlten Seite nachzuweisen. Bei der großen Labilität dieser Gebilde wagen wir es nicht, mit Bestimmtheit eine Verkleinerung der Zellen zu behaupten. Auch den Befund, daß die Zellgrenzen undeutlich wären, konnten wir nur hin und wieder bestätigen. Vielleicht liegt dies an der geringeren Bestrahlung. Viel wichtiger erscheint uns, daß das Protoplasma keineswegs normal gefärbt ist. Während sonst das Protoplasma fein gekörnt ist, sehen wir hier einige große Vakuolen und nur in einem kleinen Bereiche des Protoplasmas kleinere Vakuolen von verschiedener Größe. Von diesen Zellen findet man nun wieder Uebergänge zu Zellen, in denen sich ausschließlich größere Vakuolen vorfinden, bis zu solchen Stellen, wo Zellen ganz einfach ausgefallen zu sein scheinen. Richtige Corpora lutea waren nirgends nachweisbar. Wohl sahen wir kugelige Gebilde mit etwas Stroma als Begrenzung, deren Zellen etwas kleiner, mitunter auch ebenso groß und größer als Luteinzellen waren, aber das Protoplasma dieser Zellen war schwach oder überhaupt nicht färbbar; es fehlten mitunter die Zellgrenzen, und sehr häufig waren ganze Gruppen von Zellen darin ausgefallen.

Im Präparate II und XV waren in diesen Zellen mit Eosin stark färbbare Tropfen von verschiedener Größe nachweisbar, ein Vorkommen, das nach *v. Ebner* auf beginnende Degeneration der Luteinzellen (Veränderung des Luteins) hinweist. Bemerkenswert ist auch, daß die Zellen, sowohl die Follikel-Luteinzellen als auch insbesondere die Luteinzellen, so reichlich Fett enthalten, daß bei Osmiumfärbung die Zellen von Fett ganz erfüllt zu sein scheinen.

Unsere Osmiumpräparate sind mit Xylol aufgehellt und in xylolhaltigem Kanadabalsam aufbewahrt, und trotzdem hat die Schwärzung nicht abgenommen, was gleichfalls auf eine Veränderung des Luteins schließen läßt. Schollen sind in diesen Eierstöcken in geringer Zahl nachweisbar, und kommen wir später, bei Besprechung der später herausgenommenen Eierstöcke, auf diese Gebilde zurück. Es sei nur gleich hier erwähnt, daß in einem Falle (XIV), wo wir wenige Tage nach der Bestrahlung laparotomierten, sich Räume, ähnlich jenen, in welchen sonst die Schollen liegen, leer oder nur von feinen Bändern durchzogen vorfanden, während im Falle XV, wo wir auch früher als sonst, aber etwas später als in dem vorhergehenden Falle operierten, sehr wenige Schollen antrafen.

Bemerkenswert sind noch jene kugelförmigen Gebilde, welche mit Blutpigment gefüllte Luteinzellen enthielten, wie wir sie im Falle I und XII beobachteten. *Rabl* hält dafür, daß diese Aufnahme von Blutpigment mit einer raschen Resorption des Blutes zusammenhängt. Da wir dieses Vorkommen unter 16 Fällen zweimal hatten, so wäre es immerhin möglich, daß die raschere Resorption des Blutes durch die Röntgenstrahlen befördert wurde.

Die später herausgenommenen Eierstöcke zeigen nun ein anderes Bild. Vor allem sieht die Binde breiter aus. Ob sie es tatsächlich geworden ist, oder ob sie jetzt nur relativ breiter erscheint gegenüber dem Zellkomplexe, der entschieden kleiner geworden ist, läßt sich kaum mit Sicherheit bestimmen. Das Auffallende ist vor allem, daß wir weniger Zellen und viel mehr Stroma sehen. Gegen die Mitte des Ovariums zu sieht es auch aus, als ob sich die Follikel-Luteinzellen zu Stromazellen rückbilden würden. Jedenfalls findet man im Zentrum ein gehäuftes Vorkommen von Stromazellen, wie man ein solches in den zuerst herausgenommenen Eierstöcken nicht beobachten konnte.

Auch sind die einzelnen Zellen in ihrer Größe sehr verschieden. Die Protoplasmastriktur ist dieselbe wie bei den zuerst herausgenommenen Eierstöcken. Ebenso findet man wieder Haufen von Luteinzellen, deren Protoplasma von einer großen Vakuole ersetzt ist. Eine große Zahl von kleineren und größeren Zysten fällt allenthalben auf. Manche imponieren durch ihre stark verdickte, bindegewebige Wand, das Fehlen aller Zellen als Begrenzung und eventuell noch durch die Füllung mit Blut als erweiterte Blutgefäße. Färbt man aber auf elastische Fasern, so wird durch den negativen Befund die Abstammung von erweiterten Blutgefäßen ausgeschlossen. Betrachtet man weiterhin die anderen Zysten, welche noch ein Epithel tragen, so findet man Uebergänge von Follikeln mit degeneriertem Ei, deren Höhle größer als de norma ist, deren Epithel Zeichen von Degeneration aufweist und reichlich *Call-Exner*sche Körperchen enthält, bis zu solchen, deren Epithel ganz abgefallen oder nur mehr als Endothel sichtbar ist, bis schließlich zu jenen Zysten, welche kein Epithel tragen und stark verdickte Wandungen aufweisen. Es macht den Eindruck, als ob die Hohlräume dadurch, daß sich mehr Flüssigkeit ansammelt und die Wandung gedehnt wird, immer größer würden. Eine Umwandlung der Granulosazellen in Bindegewebe konnte nicht beobachtet werden. Man kann daher nur annehmen, daß die Bildung des Bindegewebes sekundär erfolgte. Auch die Blutung in die Zysten kann nur sekundären Ursprunges sein, denn erstens ist die Blutung eine frische, und zweitens konnten bei den Durchgangsstadien, solange noch Zellen in größerer Zahl die Wand auskleideten, Blutkörperchen nur selten nachgewiesen werden. Vergleicht man die Befunde an den zuerst herausgenommenen Eierstöcken mit jenen aus der späteren Zeit, den Befund der noch mitunter gut erhaltenen, größeren Follikel und der spärlichen Zysten bei jenen, die reichlichen Zysten und das Fehlen gut erhaltener Follikel bei diesen, so kommt man zu dem Schlusse, daß infolge der Bestrahlung die größeren Follikel sich in Zysten umwandelten, eventuell sich auch noch später entwickelnde und wachsende Follikel, wenn sie einmal eine bestimmte Größe erhalten hatten, der zystischen Degeneration anheimfielen. Nur so ist es erklärlich, daß in den später herausgenommenen Eierstöcken viel mehr Zysten vorhanden sind als in den zuerst exstirpierten.

Ganz auffällig ist, daß die später herausgenommenen Eierstöcke im Gegensatze zu den früher exstirpierten Ureiern und Follikeln in allen Stadien, zwar nicht so reichlich als de norma, aber doch viel häufiger enthalten. Sehen auch viele nicht normal aus, so drängt sich doch die Frage auf, woher diese Eier stammen, da doch bei den zuerst exstirpierten fast keine mehr vorhanden waren. Es nehmen zwar manche Autoren an, daß sich bei einigen Tieren, so bei den Kaninchen, Ureier auch im postembryonalen Leben bilden, doch wird dies von anderer Seite bestritten. Wir suchten daher bei den Eierstöcken, wo die Differenz eine besonders starke war, so in den Fällen XI, XII und XIII, nach Bildern, welche mit Bestimmtheit die Neubildung von Eiern erkennen ließen. Wir sahen in diesen Fällen in den später herausgenommenen Eierstöcken, ganz im Gegensatze zu den erstherausgenommenen, sehr hohes Keimepithel und, von diesem ausgehend, Schläuche in großer Zahl, welche mit schmalem Halse tief in die Rinde eindringen. Wohl lagen neben den Schläuchen in innigem Zusammenhange mit ihnen zahlreiche Ureier, die Bildung von Ureiern aber in den Schläuchen mit Sicherheit nachzuweisen, ist uns nicht gelungen. Außer in diesen eklatanten Fällen sahen wir auch eine größere Zahl von Ureiern und Follikeln in den später herausgenommenen gegenüber den erst herausgenommenen im Falle II und V, also fast in allen Fällen, wo ein größerer Zwischenraum zwischen beiden Operationen lag. Wenn uns auch der strikte Nachweis der Neubildung von Eiern nicht gelang, so glauben wir doch, daß die angeführten Beobachtungen mit großer Wahrscheinlichkeit dafür sprechen, daß bei den von uns angewandten Dosen etwa drei Wochen nach der Bestrahlung eine Neubildung von Eiern, ein Heranreifen von Follikeln stattfindet. Ob sich damit jetzt schon eine Wiederherstellung der eibildenden Funktion vollzieht, ist mehr als zweifelhaft, denn die Zahl der sicher normalen Ureier und Follikel ist eine äußerst geringe. Und obwohl wir uns zur Zeit der zweiten Operation gerade in jenem Zeitpunkte befanden, wo die Brunst hätte stattfinden sollen, haben wir niemals einen zum Platzen reifen oder gerade geplatzten Follikel gesehen. Erwähnenswert sind höchstens Gebilde, die wir zweimal beobachten konnten. Sie waren von unregelmäßiger Form, von mehreren Seiten vom umliegenden Gewebe komprimiert und trugen als Begrenzung eines unregelmäßig geformten Hohlraumes, der etwas Blut ent-

hielt, einige Reihen vergrößerter Granulosazellen. Soweit sah dieses Gebilde einem vor kurzem geplatzten Follikel ähnlich, aber im Hohlraume war noch das degenerierte Ei nachzuweisen. Es handelte sich also um die Degeneration eines größeren, vielleicht sprungreifen Follikels. Fassen wir dies alles zusammen, so ergibt sich, daß zwar Follikel wieder heranreiften, daß sie aber teils schon in den anfänglichen Stadien, teils später zugrunde gingen und sich zu Zysten umwandelten. Mit dieser Annahme könnte sehr wohl die Beobachtung übereinstimmen, daß in den Fällen III, V und XII die Tiere den Koitus abwehrten, vorausgesetzt, daß man die Brunst mit der Tätigkeit des eireifenden Parenchyms in Zusammenhang bringt.

Etwas schwieriger sind die oft erwähnten Kugeln zu erklären. Es sind dies Gebilde von der doppelten bis dreifachen Größe einer Deziduazelle, die sich mit Hämatoxylin schwach- bis tiefblau färben, in einem größeren Hohlraume liegen, der zumeist ein zartes Endothel trägt, welches aber auch mitunter fehlt. Es gibt nun solche, wo die Wand aus Bindegewebe gebildet wird, aber auch solche, wo keine eigentliche Wand vorhanden ist. Die Scholle selbst sieht mitunter wie aus mehreren Stücken zusammengesetzt aus, sie liegt entweder frei in der Mitte des Hohlraumes, zumeist aber am Rande und enthält mitunter einige stark gefärbte, kernähnliche Gebilde von der Größe eines Leukozyten. Die Schollen selbst findet man entweder hart am Rande der Rinde oder in den Zellhaufen, da aber selten zentral, zumeist peripher, häufig mehrere in einem und demselben Zellhaufen. Diese Schollen werden von einzelnen Autoren, so von v. *Ebner*, als degenerierte Eier beschrieben; andere deuten sie als Sekretionsprodukte. Ohne uns für eine Deutung mit Bestimmtheit einsetzen zu wollen, da wir hiefür zu wenig Anhaltspunkte haben, scheint es uns doch, daß es sich eher um Sekretionsprodukte handelt. Hiefür spricht sowohl ihre Lage als auch ihr Aufbau aus mehreren Stücken und die histologische Beschaffenheit des Hohlraumes, in welchem sie liegen. Von diesen Gebilden sind ähnliche zu unterscheiden, welche in der Rinde liegen, auch aus einem häufig von Endothel oder niedrigem Epithel begrenzten Raume bestehen, in welchem sich ein kreisförmiges oder geschlängeltes, hyalin aussehendes Band befindet. Innerhalb des Kreises sieht man eine stark gekörnte, mit Eosin mitunter lebhaft rot gefärbte Masse; allem Anscheine nach handelt

es sich hier um die Reste der Zonula und des Eies, also um atretische Primordialfollikel.

Während nun die Zahl dieser Gebilde an den zuerst herausgenommenen Eierstöcken eine mäßig reichliche ist, sieht man in den später herausgenommenen eine auffallend große Zahl. Es ist zwar auch hier möglich, daß infolge der Verkleinerung der Eierstöcke relativ mehr solche Schollen in ein Gesichtsfeld fallen. Ob dies allein die größere Zahl erklärt, bleibt immerhin fraglich. Sicher ist, daß die Zahl der Schollen in den zuerst herausgenommenen Eierstöcken eine vermehrte ist.

Von Wichtigkeit erscheint uns nun, daß wir im Falle XIV, wo wir sieben Tage nach der Bestrahlung operierten, eine große Zahl solcher Hohlräume sahen, welche vollkommen denen glichen, in welchen sonst die Schollen liegen, die aber hier nur zart gefärbte, wolkige Massen enthielten. Möglicherweise sind das die Vorstufen. Dann hätten wir es auch mit Degenerationsprodukten zu tun. Es wäre nämlich möglich, daß sich hier das Sekret, und zwar wahrscheinlich das veränderte Sekret, an einzelnen Stellen des Lymphgefäßsystemes ansammelt, daß sich so kleine Erweiterungen bilden, in welchen schließlich das Sekret zu diesen hyalinen Körpern erstarrt.

Auffallend ist ferner bei diesen Eierstöcken, daß man viel mehr Stroma sieht, daß die Zellen mehr in den Hintergrund treten, daß diese von verschiedener Größe sind, und daß man Bilder beobachtet, welche vielleicht die Deutung einer allmählichen Rückbildung zu Stromazellen zulassen. Wir möchten dies vielleicht dahin erklären, daß möglicherweise unter der Einwirkung der Röntgenstrahlen eine rasche Rückbildung der Follikel-Luteinzellen zu Stromazellen stattgefunden hat.

Einen Teil der hier erwähnten Befunde verzeichnen auch, wie bereits eingangs erwähnt, *Halberstädter* und *Specht*. Im Gegensatze befinden wir uns eigentlich nirgends. Nur die deutliche Verkleinerung der Follikel-Luteinzellen, die Veränderung des Kernes, das Undeutlicherwerden der Zellgrenzen haben wir in unseren Präparaten ausschließlich im beschränkten Maße vorgefunden, was sich vielleicht daraus erklären läßt, daß wir kürzer bestrahlten und nach relativ kurzer Zeit die Ovarien besichtigten. Viel größeres Gewicht legen wir auf die oben beschriebene Veränderung des Protoplasmas, welche *Specht* auch zum Teile erwähnt. Bezüglich der Zystenbildung und der Schollen findet

sich bei *Halberstädter* und *Specht* nichts oder fast nichts. In bezug auf Deutung gehen wir vielfach auseinander.

Wenn wir alle diese Befunde zusammenfassen, so ergibt sich, daß infolge der Einwirkung der Röntgenstrahlen in der von uns angewandten, relativ kleinen Dosis sich nach etwa 16 Tagen eine Verschmälerung der Rinde, ein Schwund der Ureier und der kleinen Follikel, eine beginnende zystische Degeneration der größeren Follikel, ein Schwund des Bindegewebes, eine Degeneration der Follikel-Luteinzellen, welche sich in einer Veränderung des Protoplasmas vor allem dokumentiert, eine Degeneration der Luteinzellen, welche bis zum Schwunde derselben fortschreitet, ferner die Bildung von Schollen einstellt. Es setzt also eine Degeneration des eibildenden Parenchyms und des innersekretorischen Gewebes ein. Diese Degenerationserscheinungen sind in dem Zeitpunkte, wo wir operierten, schon sehr stark ausgebildet. Die später herausgenommenen Eierstöcke zeigen nun eine noch weitergehende Degeneration, insbesondere des innersekretorischen Parenchyms. Es ist die Anzahl der Follikel-Luteinzellen eine viel kleinere geworden, was nur so zu erklären ist, daß ein Teil der Zellen, an denen wir schon in den Eierstöcken, welche wir in früheren Stadien entfernten, hochgradige Degenerationserscheinungen wahrgenommen haben, vollkommen zugrunde gegangen ist, und wieder ein Teil sich zu Stromazellen rückgebildet hat, wofür nicht allein der Befund reichlicheren Stromas spricht, sondern auch die große Verschiedenheit in der Größe der einzelnen Follikel-Luteinzellen, welche insbesondere gegen das Innere des Eierstockes zu anscheinend Rückbildungsformen zu Stromazellen aufweisen. Auch das Protoplasma zeigt höhergradige Degeneration und starke Vakuolenbildung. Aber nicht allein im innersekretorischen Parenchym, sondern auch im eireifenden ist die Degeneration vorgeschritten, die sich hier hauptsächlich in der zahlreichen Erweiterung von Follikeln dokumentiert. Die Hohlräume sind viel reichlicher und haben größtenteils jedes Epithel verloren. Es ist also diese Veränderung der größeren Follikel, welche in den zuerst herausgenommenen Eierstöcken bereits begonnen hat, weiter vorgeschritten. Eine absolute Zunahme der Schollen möchten wir nicht mit Sicherheit annehmen; denn es ist möglich, daß durch die Verkleinerung des ganzen Eierstockes mehr Schollen in das Gesichtsfeld fallen.

Neben diesen hochgradigen Degenerationserscheinungen beider Parenchyme scheint doch eine Neubildung von Ureiern stattgefunden zu haben. Denn der Unterschied zwischen der Zahl der Ureier bei den zuerst herausgenommenen und den später entfernten ist doch ein sehr auffälliger. Hiezu kommt die Verbreiterung der Rinde, die zum Teile wohl darauf beruht, daß das Bindegewebe an und für sich reichlicher ist, zum Teile aber sicherlich auf das reichliche Vorhandensein von Schläuchen zurückzuführen ist. Auch dieser letztere Umstand spricht wohl sehr für die Annahme, daß sich bei der relativ kurzen, von uns gewählten Bestrahlungsdauer wieder Eier gebildet haben. Nebstdem findet auch neuerdings eine Reifung von Follikeln bis zu einem gewissen Grade statt. Aber diese neugebildeten Eier und Follikel scheinen zum größten Teile der Degeneration anheimzufallen. Ob dies eine Nachwirkung der Röntgenstrahlen ist, oder ob diese neugebildeten Eier überhaupt eine geringere Lebensfähigkeit haben, oder ob schließlich die Schädigung des Eierstockes sekundär auch auf diese Eier und Follikel einwirkt, läßt sich nicht entscheiden.

Es ergeben daher unsere Versuche, daß bei der von uns gewählten, relativ geringen Expositionsdauer ca. 17 Tage nach der Bestrahlung bereits eine bedeutende Schädigung des innersekretorischen und eireifenden Parenchyms eingesetzt hat, welche weiterhin noch fortschreitet, doch scheint daneben etwa zwischen der dritten und vierten Woche eine Neubildung von Eiern stattzufinden, welche aber vielleicht auch zum größten Teile der Degeneration anheimfallen.

Was die Lösung unserer zweiten Aufgabe anbelangt, so wollen wir hier nochmals erwähnen, daß wir von allen unseren Kaninchen wohl mit vollem Rechte schon deshalb annehmen können, daß sie bei der Bestrahlung trächtig waren, weil alle Autoren der Ansicht sind, daß Tiere, welche unmittelbar nach dem Wurfe wirksam besprungen wurden, als trächtig gelten müssen. Ferner haben wir fast bei allen Tieren Knoten wiederholt getastet, welche ungefähr um die Mitte der Tragzeit zurückzugehen anfingen. Mit Rücksicht auf das Studium der Eierstöcke haben wir etwas später operiert und sahen daher zumeist von der Trächtigkeit nichts mehr. Von diesem Gesichtspunkte ausgehend, können wir sagen, daß mit Ausnahme eines einzigen

Tieres, trotzdem alle Tiere trächtig waren, keines vorzeitig oder zur rechten Zeit geworfen hat. In einzelnen Fällen haben wir den Rückgang der Trächtigkeit direkt beobachtet. In einigen Fällen sahen wir, so im Falle II, bei der ersten Laparotomie Knoten, die freilich kleiner waren, als es der Trächtigkeit entsprach, und die bei der zweiten Laparotomie bereits ganz verschwunden waren. In einem Falle (IX), wo etwas früher operiert wurde, sahen wir noch Knoten von zirka Kirschengröße. Es war dies am 20. Tage nach dem Sprunge. Bei der zweiten Laparotomie war von den Knoten nichts mehr nachweisbar, und erst die mikroskopische Untersuchung ergab, daß es sich um einen Rückgang der Trächtigkeit handelte. Mit Rücksicht auf diese Erfahrungen haben wir dann, im Falle XV, noch früher operiert, und zwar am 17. Tage nach dem Sprunge, und so konnten wir ein noch früheres Stadium des Rückganges der Trächtigkeit beobachten. Denn wir haben in allen unseren Fällen niemals einen Abortus gesehen. Wir müssen daher mit Rücksicht auf unsere mikroskopischen Bilder annehmen, daß ungefähr am 14. Tage der Embryo zugrunde geht, während gleichzeitig die Dezidua und die Zotten degenerieren und sich allmählich resorbieren. Um den 17. Tag herum liegt dann der mehr oder weniger verkleinerte Eirest lose im Uterus, dessen Epithel sich bereits ganz gebildet hat, und um den 22. Tag herum ist dieser Eirest noch kleiner geworden, so daß man ihn nur bei mikroskopischer Untersuchung nachweisen kann, während um den 28. Tag herum überhaupt nichts mehr von einer Trächtigkeit zu sehen ist. Dieser Rückgang der Trächtigkeit scheint bei den Tieren etwas nicht Ungewöhnliches zu sein. Denn *A. Sokoloff*[4]) konnte bei Hunden, welche er zwei bis drei Wochen nach der Befruchtung kastrierte, weder Frühgeburt, noch eine Blutung nach außen nachweisen, und nach zwei Monaten, als er die Tiere tötete, war keine Spur einer Trächtigkeit vorhanden. Ein Tier wurde am 20. Tage kastriert und nach 13 Tagen getötet. Die Schleimhaut war von Epithel bedeckt, Dezidua und Zellen waren zu finden, der Inhalt der Eiblase war ganz strukturlos und hatte sich vom Uterus zurückgezogen. Wenn wir diesen Befund des Rückganges der Trächtigkeit nach Kastration mit unseren Befunden des Rückganges der Trächtigkeit nach Degeneration der Eierstöcke infolge Röntgen-

[4]) Zentralbl. f. Gyn. 1906, Bd. XLVIII.

bestrahlung bei sorgsamer Abdeckung der Gebärmutter vergleichen, so drängt sich unbedingt der Schluß auf, daß der Rückgang der Trächtigkeit auf diese Degeneration der Eierstöcke zurückzuführen ist. Es fragt sich nun weiter, ob daran die Zerstörung des Corpus luteum oder die Degeneration der Luteinzellen schuld hat.

Da nach den bisherigen Versuchen von *Fränkel* und anderen der Einfluß des Corpus luteum auf die Eieinbettung nach acht Tagen aufhört, und für gewöhnlich erst am achten Tage zum erstenmal röntgenisiert wurde, eine wirkliche Schädigung aber erst einige Tage später sich einstellt, so muß man wohl annehmen, daß die Schädigung der Follikel-Luteinzellen, also der interstitiellen Drüse, schuld an dem Rückgange der Trächtigkeit hat. Es ergibt sich daher aus unseren Befunden, daß eine starke Degeneration der Follikel-Luteinzellen beim Kaninchen regelmäßig mit einem Rückgange der Trächtigkeit verbunden ist. Das deckt sich auch mit den Tierbefunden, welche ergeben, daß die Herausnahme der Eierstöcke den Rückgang der Trächtigkeit zur Folge hat. Inwiefern dieses Ergebnis mit den Erfahrungen der Kastration beim Menschen in Uebereinstimmung zu bringen ist, darüber soll an anderer Stelle gesprochen werden.

In einem Falle (V) kam es nicht zum Rückgange der Trächtigkeit, sondern es ergab sich die merkwürdige Beobachtung, daß das Tier 42 Tage trug. Die Möglichkeit, daß das Tier erst später konzipierte, ist auszuschließen, da die Tiere ausschließlich unmittelbar nach dem Wurfe empfangen, weil ferner die Tiere nach dem wirksamen Sprunge nicht mehr mit dem Rammler zusammenkamen, und schließlich unsere sonstigen Erfahrungen ergaben, daß die bestrahlten Tiere den Rammler nicht mehr zuließen. Wir müssen deshalb annehmen, daß es sich hier um eine durch die Röntgenbestrahlung bewirkte Verlängerung der Tragzeit gehandelt hat. Diese Tatsache erscheint um so glaubwürdiger, als auch von anderer Seite etwas Aehnliches gemeldet wird.

Burckhards oben erwähnte Versuche erklären vielleicht zum Teile unseren ersten Fall. Denn die Bestrahlung der Eier hat eine verzögerte Eieinnistung und wahrscheinlich demgemäß eine langsamere Reifung zur Folge, wie denn auch *Burckhard* in einzelnen Fällen eine langsamere Furchung des Eies beobachtete.

Wir bestrahlten aber den Uterus gar nicht, sondern nur die Ovarien. Und so kommen wir zu dem Schlusse, daß in diesem Falle die Bestrahlung der Eierstöcke und die damit im Zusammenhange stehende Schädigung derselben eine langsamere Entwicklung der Früchte zur Folge hatte. Wie da der Zusammenhang ist, läßt sich freilich nicht mit Bestimmtheit sagen. Es wäre auf Grund unserer obigen Versuchsergebnisse denkbar, daß ebenso wie der Eierstock im nichtschwangeren Zustande einen trophischen Einfluß auf den Uterus nimmt, im graviden Zustande die Follikel-Luteinzellen einen trophischen Einfluß auf das Ei nehmen, daß der geschwächte trophische Einfluß eine langsamere Entwicklung der Frucht zur Folge hatte.

Warum kam es nun bei allen unseren Fällen, mit Ausnahme eines einzigen, zum Rückgange der Trächtigkeit, in den Fällen von *Burckhard* in der Hälfte aber zu einer Verlangsamung der Eieinnistung? *Burckhard* bestrahlte die gesamten, in einem Holzkasten befindlichen Tiere mit Röntgenstrahlen. Wenn er auch länger bestrahlte, so können wir wohl annehmen, daß bei der Größe der Bestrahlungsfläche, die er wählte, ferner bei der an und für sich größeren Entfernung, dann bei dem Umstande, daß die Tiere sich jedenfalls eines hinter dem anderen verkrochen und daher die Strahlen mitunter einige Tiere zu durchdringen hatten, und die Tiere übrigens nicht ruhig blieben, einen Teil der Tiere viel weniger wirksame Strahlen trafen als die anderen. Eine genaue Dosierung ist bei dieser Versuchstechnik wohl ausgeschlossen.

Anderseits haben wir eine solche Versuchsanordnung wie im Falle V nur noch im Falle II angewandt, und auch in diesem war sie etwas verschieden. Wir haben nämlich in beiden Fällen von der Mittellinie aus beide Ovarien zu bestrahlen versucht, im Falle II aber, wie sich mit Sicherheit herausstellte, zu tief, also die Ovarien weniger, hingegen Teile des Uterus bestrahlt. Später haben wir die Ovarien selbst, jedes für sich direkt zu bestrahlen gesucht, indem wir den Fokus senkrecht über das Ovarium einstellten. Im letzteren Falle erhalten die Ovarien jedenfalls mehr wirksame Strahlen, als wenn sie bei der Bestrahlung von der Mittellinie größtenteils von den Randstrahlen getroffen werden. Wir können also annehmen — und der mikroskopische Befund bestätigt diese Annahme — daß im Falle V die Ovarien in weniger wirksamer Weise bestrahlt wurden als die Ovarien

unserer anderen Tiere. Ebenso haben jedenfalls auch die Mäuse *Burckhards* zum Teile weniger wirksame Strahlen erhalten als andere und als fast alle unsere Versuchstiere, ganz abgesehen davon, daß sich die Mäuse den Röntgenstrahlen gegenüber etwas anders verhalten als die Kaninchen. Wir müssen daher das abweichende Verhalten im Falle V und den Teil der Ergebnisse *Burckhards*, welche eine Verlangsamung der Eieinnistung betreffen, auf eine weniger wirksame Bestrahlung der Eierstöcke (bzw. der Gebärmutter) beziehen, unsere übrigen Versuchsergebnisse und den Teil der Ergebnisse *Burckhards*, welche eine Beendigung der Trächtigkeit betreffen, auf eine wirksamere Bestrahlung. Den Rückgang der Trächtigkeit im Falle II erklärt wohl ungezwungen die direkte Bestrahlung des empfänglicheren Organes, nämlich der Gebärmutter, bzw. des Eies.

Einer Erwähnung bedürfen noch die zwei Fälle, in welchen die nicht bestrahlte Seite abortierte. Vorerst ist es natürlich fraglich, ob die Degeneration einer Seite nicht ausreicht, um Rückgang der Trächtigkeit auch auf der anderen Seite zu bewirken. Ferner wäre es möglich, daß infolge der Degeneration des einen Ovars die Trächtigkeit auf dieser Seite zurückgeht und dieses Ereignis sekundär wieder auf die andere Seite einwirkt. Abgesehen von diesen durch nichts bewiesenen Hypothesen wurde im Falle I auch etwas zu tief bestrahlt, und dürfte daher das rechte Uterushorn mitbestrahlt worden sein, während im Falle IV die Laparotomie vielleicht an dem Rückgange der Trächtigkeit schuld trägt.

In allen hiezu geeigneten Fällen, so insbesondere im Falle V und XII, wehrten die Tiere, wenn die Bestrahlung längere Zeit vorher stattgefunden hatte, den Koitus ab, auch wenn derselbe zur richtigen Zeit, also unmittelbar nach dem Wurfe versucht wurde, wie im Falle V. Daß daran die Operation selbst nicht schuld trägt, zeigt eben der Fall XV. Hier wurde am 2. März laparotomiert, wobei das Tier warf. Am 5. wurde es wirksam besprungen. Der Grund kann nur in der Degeneration der Ovarien gelegen sein, u. zw. ebensogut in der Degeneration der Luteinzellen wie in jener der größeren Follikel. Beim Manne sucht man den Grund für die Impotenz in der Degeneration des interstitiellen Gewebes, weshalb der Analogieschluß naheliegt, daß es ebenso beim Weibchen ist. Anzuführen wäre noch der Wurf von toten Jungen im Falle XII, das rasche Zugrundegehen der Jungen im

Falle IV. Vielleicht wäre dieses Vorkommnis in Analogie zu setzen mit der Beobachtung *Burckhards*, daß die Jungen zumeist mißbildet waren.

Es ergibt sich also aus unseren Versuchen, daß durch relativ kürzere Bestrahlung der Eierstöcke bei Abdeckung des Uterus eine Degeneration des eireifenden und des innersekretorischen Parenchyms erfolgt, daß nach einiger Zeit sich wieder Eier zu bilden und Follikel bis zu einer gewissen Größe zu entwickeln scheinen, welche aber auch der Degeneration anheimfallen dürften, und daß sekundär ein Rückgang der Trächtigkeit, bei noch geringerer Bestrahlung eine Verlängerung der Tragzeit stattfindet. Zwischen der Degeneration des sekretorischen Parenchyms und dem Rückgang der Trächtigkeit besteht ein innerer Zusammenhang. Es ist also beim Kaninchen die sekretorische Funktion des Eierstockes für den Fortbestand der Trächtigkeit notwendig.

Hinsichtlich der Riesenzellen, welche unter dem Epithel in der Uterusmukosa im Falle IX und XV beschrieben wurden, wäre folgendes zu bemerken. Wir glauben, daß es dieselben Zellen sind, welche *Disse*[5]) beschrieben hat, die er deziduale Makrophagen nennt. Er fand, daß sie schon vor Ausbildung der Plazenta zum Teil in Degeneration begriffen sind, so daß es den Anschein hat, als ob die Zellen mit Ausbildung der Plazenta verschwänden. Die Zellen besitzen nach *Disse* große kompakte chromatinreiche Kerne. Das Protoplasma ist nur bei einem Teil der Zellen gut erhalten. Es erscheinen viele Zellen in den peripheren Partien vakuolisiert. Das Protoplasma löst sich in eine Anzahl von Fäden auf, die sich unmerklich ins Gerinnsel verlieren. Wo derartige Zellen mit stark vakuolisiertem Protoplasma nebeneinander liegen, fließen die Protoplasmamassen zusammen. Ganz lebenskräftig scheint nur eine Anzahl sehr großer Zellen zu sein, die sich durch einen großen elliptischen Kern und durch einen dichten Protoplasmaleib auszeichnen. Der Kern wird von Hämalaun tief dunkel gefärbt. Man erkennt kein Chromatingerüst. Der Kern ist ganz kompakt. Das Protoplasma färbt sich lebhaft mit Eosin. Betreffs der Entstehnug meint *Disse* und sucht dies auch zu belegen, daß sie aus Deziduazellen hervorgehen und noch vor Einbettung des Eies entstünden. Diesbezüglich scheint uns

[5]) Die Vergrößerung der Eikammer bei der Feldmaus. Archiv f. mikrosk. Anat., Bd. LXVIII, Heft II.

ein Widerspruch vorzuliegen, da doch vor Einbettung des Eies eigentliche Deziduazellen nicht vorhanden sind. Der Befund von Kernen und roten Blutkörperchen im Protoplasma bestimmt *Disse* zu der Ansicht, daß diese Zellen Deziduazellen und rote Blutkörperchen fressen und verdauen, und die erzeugte Nahrung dem Ei zugute komme. Vor *Disse* hat schon *Selenka*[6]) diese Zellen bei der Maus gesehen und er hält sie für vergrößerte Bindegewebszellen. *Duval*[7]) sah sie bei den Negern und hält sie für fötale Elemente. *Burckhard*[8]) beobachtete sie gleichfalls von der Dezidua ab. *Kolster*[9]) ist ähnlicher Ansicht. In neuerer Zeit scheinen *Herrmann* und *Stolper*[10]) sie auch beobachtet zu haben, ohne daß sie die obigen Arbeiten kannten. Nach ihrer Schilderung erinnern die Zellen an die Epithelperlen das Plattenepithelkrebses. Sie fanden sie an der Plazentarstelle nach der Geburt. Ueber die Herkunft der Zellen sind sie sich im Unklaren.

Nach der kurzen Bemerkung von *Herrmann* und *Stolper* scheint beim Meerschweinchen wenigstens das Vorkommen der Zellen nach der Geburt etwas Konstantes zu sein. Möglicherweise erhalten sich die Zellen aus früherer Zeit; denn an der Plazentarstelle konnte ich in beiden Fällen nur vereinzelte und degenerierte vorfinden. Und wenn man vorläufig von dem gehäuften Vorkommen an der ganzen antimesometralen Strecke im Falle XV absieht, so könnten wir weder in der Beschreibung, noch in der Deutung der Zellen etwas Differentes von der Ansicht *Disses* vorbringen. Nur sahen wir solche Zellen in sehr großer Anzahl auch bei gut erhaltener Trächtigkeit beiläufig in der Mitte derselben an Stellen, wo weit und breit keine Deziduazelle zu sehen war.

Eine Bildung aus fötalen Elementen scheint uns auch nach unseren Präparaten ausgeschlossen.

Nicht ganz in das Schema paßt uns aber das Vorkommen der Unmasse von Zellen auf der ganzen epithelbedeckten Strecke im Falle XV. Diese Zellen sind zum größten Teile nicht in Degeneration begriffen, hier ist auch fast nichts mehr übrig ge-

[6]) Studien über die Entwicklungsgeschichte der Tiere I.

[7]) Journal de l'Anatomie et de la Phys. 1891, Bd. XXVII.

[8]) Archiv für mikrosk. Anat. 1901, Bd. LVII.

[9]) Anat. Hefte 1903, Bd. XXII.

[10]) Syncytiogenese beim Meerschweinchen. Sitzungsberichte der Akademie der Wissenschaften, Wien 1905.

blieben, was sie zerstören könnten, und hier können sie doch wohl auch nicht die Aufgabe haben, die Eikammer zu vergrößern. Wenn die Röntgenstrahlen auf die Gebärmutter eingewirkt hätten, so könnte man vielleicht daran denken, daß die Wucherung dieser Zellen der Effekt der Bestrahlung wäre.

Wir sind daher vorläufig nicht imstande, etwas Sicheres über die Genese dieser Zellen anzugeben, und behalten uns vor, auf Grund anderer Präparate in einer weiteren Arbeit eine Deutung zu versuchen. Soviel scheint uns auch aus unseren Präparaten hervorzugehen, daß diese Zellen auch in späteren Stadien der Schwangerschaft sich bilden und dann mit einer Vergrößerung der Eikammer nichts zu tun haben.

Ohne allzu sehr auf die Uebertragbarkeit der theoretischen Ergebnisse unserer Versuche beim Kaninchen auf den Menschen einzugehen, drängt sich bei dem vielfachen Bemühen, die Röntgenstrahlen auch in der Gynäkologie anzuwenden, die Frage auf, inwiefern die hier erzielten Ergebnisse beim Menschen verwertbar sind.

Vor allem muß man sich darüber im Klaren sein, daß die Dosen, welche wir verwendet haben, bei dem derzeitigen Stande der Röntgentherapie beim Menschen ohne Gefährdung und dauernden Schaden für die Gesundheit nicht verwendbar sind. Es wurde von uns eine Oberflächendosis von 12 *Holzknecht*-Einheiten in zwei Sitzungen verwendet. Das ist wohl eine sehr große Dosis. Wenn wir daher die Bestrahlung der Eierstöcke zwecks Einleitung des Abortus beispielsweise versuchen wollten, so müßten erst weitere Versuche durchgeführt werden, um zu erforschen, ob man auch mit einer geringeren Dosis, zunächst beim Kaninchen, dann beim Menschen dieses Ziel erreichen könnte. Der eine Fall von Verlängerung der Tragzeit scheint aber zu zeigen, daß eine geringergradige Bestrahlung den Abortus nicht zur Folge hat. Es dürften wohl bei Bestrahlung der Kaninchenеierstöcke 12 *Holzknecht*-Einheiten die Grenze sein. Hiezu kommt noch, daß, um eine Fokaldistanz von 12 cm, wie in unseren Fällen, zu erreichen, der Fokus fast an der Haut angebracht werden mußte. Es sei denn, daß man spezielle Vorrichtungen anwendet, um die Därme zu verdrängen, z. B. durch Kompressionsblenden, oder etwa von der Scheide aus bestrahlt. Etwas mehr Aussicht auf Erfolg dürften auch geringere Dosen bei direkter Bestrahlung der Gebärmutter, insbesondere in den ersten Monaten der

Schwangerschaft, wo die Gebärmutterwand noch dünn ist, haben, wenn man für Entleerung der Blase sorgt, da entsprechend der Angabe mehrerer Autoren, so z. B. *Lichtensteins*, Flüssigkeiten die Röntgenstrahlen schwer durchlassen. Dieser Umstand kommt natürlich auch beim Ei selbst, hinsichtlich des Fruchtwassers, in Betracht. Die Versuche *Burckhards* und einzelne Erfahrungen mit unseren Fällen sprechen dafür, daß bei direkter Bestrahlung der Gebärmutter leichter Abortus erfolgt, als bei Bestrahlung der Eierstöcke. Es dürfte also in praktischer Hinsicht die Bestrahlung der Eierstöcke und der Gebärmutter wohl kaum jemals Bedeutung in bezug auf Einleitung des Abortus haben, da wir übrigens viel bessere und ungefährlichere Mittel haben, um diesen Zweck zu erreichen. Für den kriminellen Abortus ist die Frage wohl von großer praktischer Bedeutung.

Anders steht es mit der Frage der Sterilisierung. Ob eine zeitweilige Sterilisierung entsprechend den Ergebnissen unserer zweiten Laparotomie bei einer häufigen Anwendung sehr kleiner Dosen möglich ist, möchten wir insofern bejahen, als die nach vorausgegangener Bestrahlung sichtbaren Eier und Follikel zum größten Teil doch nicht normal waren. Vielleicht entwickeln sich nach einer längeren Zeit, als unsere Beobachtungsperiode dauerte, doch noch normale Eier, aber darüber müßten weitere Versuche Aufschluß geben. Sterilisierung für einige Zeit durch Bestrahlung der Eierstöcke läßt sich sicherlich durchführen. Dazu dürften wohl geringe Dosen genügen, wenn sie oft genug angewendet werden. Es ergibt sich das einfach aus dem Vergleiche mit den Erfahrungen bei den Männern. So ist es vielleicht doch möglich, durch Anwendung kleiner Dosen durch längere Zeit eine dauernde Sterilisierung zu erreichen.

Eine Erkrankung scheint uns besonders prädestiniert zur versuchsweisen Anwendung kleiner ungefährlicher Dosen von Röntgenstrahlen zu sein, bei der sie merkwürdigerweise nicht verwendet worden ist. Das ist die Osteomalazie. Wenn es richtig ist, daß die Hypersekretion des Ovariums Schuld an dieser Erkrankung trägt, dann könnten wohl kleinere Dosen genügen, um mindestens einen Teil der Hypersekretion des Ovariums auszuschließen, d. h. einen Teil der Follikel-Luteinzellen, bzw. des innersekretorischen Organes außer Funktion zu setzen. Wenn es uns durch unsere großen Dosen gelungen ist, die Follikel-Luteinzellen ganz zu zerstören, dann muß es möglich sein, durch kleine

Dosen jenes Plus an Sekretion zu eliminieren, welches die Osteomalazie hervorruft.

Bei anderen Erkrankungen können wir uns schon auf positive Ergebnisse anderer Autoren berufen. Wir meinen die Rückbildung der Myome und das Sistieren von zu starken Blutungen. Diesbezüglich haben die Franzosen schon einige Erfahrung. *Faveau de Courmelles* (Le Radium, 1906) hat bei ungefähr 30 Frauen, die er wegen Uterusfibrom bestrahlte, ein allmähliches Verschwinden dieser Tumoren wahrgenommen. Schon nach wenigen Bestrahlungen hörten die Blutungen auf. Wenn er wöchentlich zweimal bestrahlte, sistierten nach fünf bis sechs Monaten die normalen Menses, auch bei Frauen, bei denen sie dem Alter nach noch hätten auftreten sollen. *Faveau* schließt daraus, daß eine Atrophie der Ovarien eingetreten sei. Solche Erfahrungen sind wohl sehr ermutigend. Will man Erfolg haben, so muß man natürlich trachten, entsprechend den obigen Vorschlägen den Ovarien so nahe als möglich zu kommen, und muß tatsächlich solange bestrahlen, als es *Faveau* tat. Auf diese Weise wird es möglich, eine solche Gesamtdosis zu erzielen, wie wir sie in unseren Versuchen angewandt haben. Vielleicht hat ein anderer Weg Aussicht auf leichtere Verwirklichung, und das ist der, welchen *Oudin* und *Verchère*[11]) eingeschlagen haben. Sie legten in den Uterus eine Aluminiumbüchse ein, die eine Glasphiole enthielt, in der 27 mg 75%igen Radiumbromsalzes eingeschlossen waren. Diese Büchse blieb 10 bis 15 Minuten liegen. Nach mehrmaligem Einführen hörten die myomatösen Blutungen auf, und die Tumoren wuchsen nicht mehr. Auf diesem Wege wäre vielleicht auch ein Einfluß auf die Eierstöcke denkbar.

Selbstverständlich kommt auch die Bestrahlung der Ovarien bei Mammakarzinom wie auch bei Uteruskrebs in Betracht.

Das sind so im allgemeinen die Aussichten, welche durch unsere Versuche aufs neue eröffnet werden.

Zum Schlusse fühlen wir uns verpflichtet, Herrn Professor *Paltauf*, sowie Herrn Prof. *Lang* für die freundliche Unterstützung unserer Arbeit, insbesondere für das rege Interesse, das sie derselben entgegengebracht haben, unseren verbindlichsten Dank auszusprechen.

Wien, im Juli 1906.

[11]) Akademie der Wissenschaften, Paris 1906.

Nachtrag. Auf die seit Fertigstellung dieses Aufsatzes erschienene Literatur kommen wir in der Erwiderung auf die Arbeit von *Hippel* und *Pagenstecher* (Münchener medizinische Wochenschrift 1907) zurück. Wir verweisen daher auf diese, sowohl hinsichtlich der neueren Literatur, als auch einiger Fragen, welche hier nicht behandelt wurden.

(Aus dem I. anatom. Institut in Wien [Hofrat Prof. Dr. Zuckerkandl].)

Anatomisch-experimentelle Studien über die Magenmuskulatur.

(Ueber die Rinnenbildung an der kleinen Kurvatur.)

Von
Dr. Rudolf Kaufmann.

(Hiezu Tafel XIV, XV und 1 Textabbildung.)

In zwei vorhergehenden Arbeiten: Die Peristaltik am Antrum pylori des Menschen (gemeinsam mit *Holzknecht*) und: Zum Mechanismus der Magenperistaltik, habe ich Mitteilungen über Beobachtungen gemacht, die sich zum Teil aus Röntgenaufnahmen des menschlichen Magens, zum Teil aus Versuchen am Hundemagen ergeben haben. Die ersteren haben einen zeitweisen Verschluß des Magenkavums am Eingang in das Antrum pylori während der peristaltischen Bewegungen erkennen lassen, die letzteren die Vollständigkeit dieses Verschlusses bestätigt und sein Zustandekommen — abgesehen von der Wirkung zirkulärer Muskelkontraktionen — auf Drehbewegungen zurückgeführt, die am Magenkörper und am Antrum im entgegengesetzten Sinne vor sich gehen. In der zweiten Arbeit habe ich auf nachfolgende anatomische Untersuchungen hingewiesen, welche die Beteiligung der verschiedenen Lagen der Magenmuskulatur an den geschilderten Bewegungen aufklären sollten. Bei den Versuchen, welche zur Reproduktion der geschilderten Bewegungen am Tiermagen angestellt wurden, haben sich dann noch andere Kontraktionsphänomene ergeben, deren anatomische Basis zugleich mit den früheren studiert wurde. Die bisherigen Resultate, welche sich aus der anatomischen Präparation schlaffer und kontrahierter Magen ergaben, sind der Inhalt dieser Arbeit.

Angaben über die Beteiligung der einzelnen Muskelschichten des Magens an den aktiven Bewegungen desselben finden sich zahlreicher in den Archiven und Lehrbüchern der Anatomen, als in den physiologischen Schriften, und es gibt von seiten der anerkanntesten anatomischen Forscher (*Retzius*, *Luschka*) Bemerkungen über die physiologische Funktion einzelner Muskelzüge

am Magen, welche bisher weder in die Physiologie, noch weniger in die Klinik der Magenbewegungen aufgenommen worden sind.

Der Grund für diese Isolierungen anatomischer Beobachtungen konnte bis in die letzten Dezennien darin gelegen sein, daß die Physiologie der Magenbewegungen keine, die Klinik der Magenbewegungen nur wenig Tatsachen zur Verfügung hatte, zu deren Erklärung irgendeine Zerlegung der Gesamtmuskulatur des Magens in verschieden wirkende Komponenten notwendig war. Für die physiologische Anschauung ist der Magen — oder war es bis vor kurzem — ein zwischen Speiseröhre und Darm eingeschobenes Reservoir, dessen Drüsenschichte wichtige und komplizierte Funktionen zu erfüllen hat, dessen Muskelschichte aber erst beim Weiterschaffen des verdauten Inhaltes im Sinne der Peristaltik tätig wird. Dieser tatsächlichen oder supponierten Einfachheit der Funktion genügten einfache anatomische Substrate. Der Einführung komplizierter anatomischer Vorstellungen über den Aufbau der Magenmuskelwand kam keine zu erklärende physiologische Vorstellung entgegnen. Von klinischen Beobachtungen anderseits waren gleichfalls bis in die letzte Zeit nur wenige mitgeteilt, noch spärlichere sichergestellt, zu deren Erklärung nicht die einfachsten anatomischen Vorstellungen über die Magenmuskelschichten ausgereicht hätten.

Die physiologische Forschung der letzten zwei Dezennien verfügt aber über eine Reihe von Arbeiten, welche zumindestens in einer Richtung neue Vorstellungen über die motorischen Leistungen des Magens während des Ablaufes der Verdauung brachten. *Hofmeister* und *Schütz*[1]) waren die ersten, welche im Jahre 1886 eine Beschreibung der automatischen Bewegungen des herausgeschnittenen Magens gaben, welche deutlich einen graduellen und zeitlichen Unterschied zwischen den Bewegungen des kardialen und des pylorischen Anteiles des Magens hervorhebt.

Am Magenfundus sind nach den Beobachtungen dieser Autoren nur flache Wellen sichtbar, welche vom Fundus aus pyloruswärts ablaufen; wenige Zentimeter vor dem Eingange in das Antrum bildet sich eine tiefere, am Eingange in das Antrum eine tiefe Furche aus, welche das Antrum von dem Magenkörper abzutrennen scheint. Diese Furche läuft nicht ab, sondern während ihres Bestehens und sobald sie ihr Maximum erreicht hat, erfolgt eine allseitige, gleichmäßige Kontraktion des Antrum pylori unter Eröffnung des Pylorus. Dann öffnet sich das Antrum rückläufig und die zirkulären Furchen lösen sich auf.

Im engen Anschlusse an diese Arbeit von *Hofmeister* und *Schütz* steht eine Arbeit *Roßbachs*[2]) — Beobachtungen am freigelegten Hundemagen während der Verdauung —, eine Bestätigung derselben ist eine wertvolle Beobachtung von *Pfungen*[3]) an einem Kinde mit Magenfistel, eine wesentliche Fortführung und Erweiterung der von *Hofmeister* und *Schütz* angebahnten Erkenntnisse ist eine ausführliche Arbeit von *Moritz*.[4]) Sie betont in prägnanter Weise den funktionellen Unterschied zwischen kardialem und pylorischem Anteile des Magens, zeigt, daß die Bewegungen dieser beiden Abschnitte verschiedenen Rhythmus und verschiedene Intensität haben, und folgert aus der Verschiedenheit des Druckes in den beiden Magenabschnitten eine zeitweise, aber dann vollständige Abtrennung der beiden. Ich konnte in einer Arbeit mit *Holzknecht*[5]) zeigen, daß eine tiefe Einschnürung am Eingange in das Antrum pylori im Verlaufe der Magenverdauung bei der Beobachtung der Magenperistaltik im Röntgenlichte nachweisbar ist, und konnte in einer gleichzeitigen Arbeit[6]) mitteilen, daß bei Reizung des Vagus am Halse in der Tat ein wasserdichter Abschluß des Fundusteiles des Magens vom Antrum pyloricum resultiert.*)

Eine zweite, neuere physiologische Tatsache, welche ältere Auffassungen von der Rolle des Magens als Reservoir beeinflussen mußte, ist die von *Grützner*[7]) entdeckte Schichtung des Mageninhaltes bei Tieren, und sie ist um so bedeutsamer geworden, als in jüngster Zeit von *Sick*[8]) bereits parallele Erscheinungen in dem mehr flüssigen Mageninhalte des Menschen nachgewiesen und studiert sind. *Grützner* konnte bei Hunden und Kaninchen zeigen, daß die Speisen im Magen nicht wahllos eingeordnet und weiterhin nicht planlos durcheinander gemengt werden. In reinlicher Schichtung bildet die später genossene Nahrung den Kern, die früher genossene den Mantel des Mageninhaltes und die peripheren, verdauten Schichten werden ohne Vermischung mit anderen in das Antrum pyloricum eingeführt. Nach den anregenden und sorgsamen Untersuchungen von *Sick* aus der Klinik *Romberg* sind ähnliche Schichtungserscheinungen im menschlichen Mageninhalte nachweisbar.

*) *Kelling* (Studien zur Chirurgie des Magens. Archiv für Chirurgie, Bd. LXII) beschreibt im Mageninnern, der Lage der antralen Furche entsprechend, eine Valvula praepylorica, an welcher festere Nahrungsbestandteile vom Eintritt in das Antrum abgehalten werden.

Zum mindesten für einen Teil dieser neuen Resultate der physiologischen Forschung reichen die alten Anschauungen von der rein peristaltischen Funktion der Magenmuskulatur nicht aus. Eine während jeder Peristole auftretende Abschließung zweier Magenteile voneinander legt einen Verschlußmechanismus nahe, und *Hofmeister* und *Schütz* haben in der Tat einen Sphincter antri pylori an der Abschließungsstelle beschrieben. Aber auch der Nachweis einer Schichtung der eingeführten Nahrung, die Notwendigkeit, die Erhaltung dieser Schichtung trotz der Einführung neuer Nahrung von anderer Konsistenz zu erklären, muß die Frage nahelegen, ob es besondere mechanische oder muskuläre Kräfte gibt, welche den einzuführenden Speisen eine Richtung geben, den eingeführten einen festen Platz anweisen. So deuten die neueren physiologischen Kenntnisse auf geradem Wege auf viel ältere anatomische Angaben zurück: auf die an Leichen beobachtete Einschnürung des Magens an einer drei bis vier Zoll vom Pylorus entfernten Stelle (ältere Autoren und *Everard Home*), auf die von den Fibrae obliquae hergestellte Rinne an der kleinen Kurvatur des Magens (*Retzius, Luschka*) und auf die von *Retzius* angenommene Lokulamenteinteilung des Magens.

Nicht nur die bereits vorliegenden bedeutungsvollen, anatomischen Angaben legen den Versuch nahe, die motorische Funktion der Magenmuskulatur anatomisch zu studieren, auch die große Schwierigkeit der physiologischen Untersuchung, ganz besonders der direkten Beobachtung im Tierexperimente, lenken auf diesen Weg. Diese Schwierigkeiten sind bekannt und sind neuerdings von *Sick* wieder hervorgehoben worden. Sie bestehen hauptsächlich darin, daß der Magen im Momente des Ablaufes der Kontraktion nicht eine einfache, in einer Richtung ablaufende, peristaltische Bewegung aufweist, sondern die Bewegungen, welche der Magen im ganzen und in seinen Teilen ausführt, sind Kontraktionen, Drehbewegungen und vor allem Knickungen in der Richtung seines langen Durchmessers. Es ist deutlich zu erkennen, daß die Kontraktionen am pylorischen Anteile am stärksten sind, daß die Kontraktionen des kardialen und des pylorischen Teiles häufig ungleichzeitig sind, so daß oft der eine Teil sich zu erweitern, sich rückläufig zu öffnen scheint, während der andere zusammengezogen bleibt. Sehr oft ist die Grenze zwischen beiden Teilen — beim erschlafften Hundemagen mittlerer Größe 2 bis 3 cm kardialwärts vom Pylorus gelegen —

am stärksten verengert oder es ist der ganze pylorische Teil so stark kontrahiert, der kardiale aufgetrieben, daß das Bild einer am Uebergange zum Halsteile abgeknickten, stark gebauchten Flasche entsteht. Immer aber folgen Kontraktions- und Erschlaffungs-, Knickungs- und Streckungsbewegungen so dicht hintereinander, daß ein klares Bild des Ablaufes der Magenbewegungen nicht erhalten werden kann.

Ich bin deshalb bei den folgenden Studien der Bewegungen des Magens von dem Prinzipe ausgegangen, daß ich einerseits nach Lospräparierung der Schleimhaut die Muskelzüge des erschlafften Magens verschiedener Tiere und des Menschen studiert, anderseits Magen von Hunden in kontrahiertem Zustande fixiert und präpariert habe, in der Absicht, zunächst diesen Zustand kennen zu lernen, dann aus dem Vergleiche von erschlafften und kontrahierten Magen die Bewegungen zu erschließen, welche der Magen und seine Teile beim Uebergange von dem einen Zustande in den anderen ausführen müssen. Im Verlaufe dieser Arbeiten hat sich mir im ersten anatomischen Institute die wertvolle Gelegenheit geboten, nicht nur erschlaffte Magen weiterer Tierklassen zu erhalten, sondern auch die Muskulatur menschlicher Magen, welche in der Leiche mit Zeichen von Kontraktionen vorgefunden wurden, wiederholt studieren und präparieren zu können.

Die Beobachtungen am lebenden Tiermagen und die Gewinnung kontrahierter Magen mit Hilfe von Physostigmineinspritzungen sind im physiologischen Institute (Hofrat *Exner*) ausgeführt. Ich bin Herrn Hofrat *Exner* für die Erlaubnis, im Vivisektorium seines Institutes zu arbeiten, Herrn Prof. Dr. *Kreidl* für seine Hilfe und seine Ratschläge bei diesen Versuchen zu großem Danke verpflichtet.

Die Einzelheiten, welche der anatomischen Präparation vorhergingen, sind die folgenden: Von erschlafften Magen habe ich menschliche Magen, Affenmagen, Hundemagen und den Magen eines jungen Löwen präpariert. Die menschlichen Magen stammen meist von Leichen des anatomischen Institutes, der Löwenmagen ist einem älteren anatomischen Präparate entnommen. Die Hunde wurden im physiologischen Institute durch Chloroformeinspritzung in die Jugularvene nach Betrachtung der Magenbewegungen getötet. Ihre leeren, halbvollen oder durch Verabreichung einer großen Mahlzeit nach Hungertagen stark gefüllten

Magen wurden sofort nach Eintritt des Todes entweder in 30%igen Alkohol oder in 4%ige Formalinlösung eingelegt. Die Alkoholmagen blieben einige Tage in 30%igem, dann einige Tage bis eine Woche in 40%igem Alkohol, die Formalinmagen wurden nach zwei Tagen 24 Stunden hindurch ausgewässert und hierauf durch einige Tage in 40%igen Alkohol eingelegt. Zum Abziehen der Schleimhaut habe ich die Magen anfangs umgestülpt, um den Verlauf der Muskelfasern nirgends zu unterbrechen. Später, als es mir hauptsächlich um die Gruppierung der Muskeln an der kleinen Kurvatur zu tun war, habe ich ein Stück Magen an der großen Kurvatur abgekappt und auf diese Art mir Zugang zur Innenseite des Magens geschaffen.

Die Magen im Kontraktionszustande, über welche ich verfüge, sind zum Teile (drei) menschliche Magen, welche in der Leiche mit deutlicher Kontraktionsfurche vorgefunden wurden. Sie wurden mir von Herrn Hofrat *Zuckerkandl* und von Professor *Tandler* zugewiesen. Das Verfahren zur Herstellung kontrahierter Hundemagen war das folgende: Der mittelgroße Versuchshund wurde nüchtern oder nach geringer oder nach reichlicher Fütterung mit Aether narkotisiert und aufgebunden. Dann wurde in Aethernarkose die Vena jugul. int. präpariert, die künstliche Atmung eingeleitet, Kurare gegeben und die Bauchhöhle eröffnet. Der Magen wurde herausgehoben, um in allen Teilen sichtbar zu werden und hierauf 0·03 bis 0·05 g Physostigmin salicylic. in die Vene injiziert. Fast unmittelbar nach der Injektion treten erst tonische Kontraktionen der Därme und gleich darauf lebhafte Bewegungen am Magen auf, welche bald oder nach Vergrößerung einer anfänglich zu kleinen Dosis in eine tonische Kontraktion hauptsächlich des pylorischen Magenteiles übergehen. Sobald dieser Grad erreicht war, wurde Chloroform in die Jugularvene injiziert und zugleich der Magen möglichst rasch von der Speiseröhre und dem Duodenum abgeschnitten, die beiden Netze knapp an den Kurvaturen durchtrennt. Es gelang meist leicht, den Magen noch in kontrahiertem Zustande in Formalin oder in Alkohol einzutragen. Da im Formalin das Duodenalende des Magens meist die Tendenz hatte, sich nach aufwärts abzudrehen, wurde bei einigen Magen der natürliche Situs des Magens durch lockeres Aufbinden auf einer durchlochten Blechplatte festgehalten. Bei einigen Versuchen wurde ferner nach starker Physostigmininjektion und Tötung in Aethernarkose die Aorta mit 4%iger Formalin-

lösung injiziert und das geschlossene Abdomen des Tieres im ganzen in 4%iger Formalinlösung fixiert, um die Lage des kontrahierten Magens und der Kurvaturrinne zu dem Verlaufe der Speiseröhre und zu den Nachbarorganen kennen zu lernen. Die weitere Konservierung und Präparation der Magen geschah wie bei den im erschlafften Zustande aufbewahrten Stücken.

1. Erschlaffte Magen.

Den ausgezeichneten Beschreibungen über die anatomische Struktur des menschlichen Magens, welche von *Sappey*,[9] *Barkow*,[10] *Retzius*,[11] *Luschka*[12] u. a. stammen und erst vor wenigen Jahren durch eine ausführliche Studie von *Aufschnaiter*[13] ergänzt worden sind, sowie den genauen Mitteilungen von *Retzius*,[14] *Weissflog*[15] u. a. über den tierischen Magen habe ich nur das wenige hinzuzufügen, was sich speziell aus dem vergleichenden Studium der Fibrae obliquae (Hufeisenschlinge) hervorheben läßt.

Weissflog unterscheidet am Magen des Hundes im ganzen vier Schichten, indem zu den bekannten drei Schichten, aus welchen z. B. der Magen des Menschen sich zusammensetzt, noch eine oberflächliche, schräge Schichte dazutritt. Ich habe schräg verlaufende Fasern gleich unterhalb der Serosa bei verschiedenen kontrahierten Magen vortreten sehen. Sie sind aber, wie übrigens auch *Weissflog* angibt, sehr dürftig und die von ihnen gebildete Lage tritt, wenn sie überhaupt vollständig sein sollte, jedenfalls anatomisch und funktionell hinter den anderen drei Muskellagen durchaus zurück. Unter diesen ist dann weiterhin die longitudinale schwächer als die zirkuläre und als die Fibrae obliquae. Die kräftige Ausbildung der Ringfasern des Hundemagens, insbesondere im antralen Teile, ist häufig hervorgehoben worden. Eine zirkumskripte Anhäufung von zirkulären Fasern am Eingange in das Antrum, die als Sphincter antri pylori bezeichnet werden könnte, oder auch nur ein stufenweises Anschwellen der Muskulatur an dieser Stelle (*Hofmeister* und *Schütz*), konnte ich — ebensowenig wie *Weissflog* — konstatieren.

Was die Stärke und Breite der von den schiefen Fasern gebildeten Bänder betrifft, so wechselt dieselbe je nach dem Füllungs- und Erschlaffungszustande besonders stark. Während sie bei kontrahierten, leeren Magen als barriereartige Wülste

vortreten — deren Verlauf und Bedeutung ich später zu schildern habe — sind diese Fasern bei stark distendierten Magen auch nach sorgfältiger Präparation bei der gewöhnlichen Betrachtung im auffallenden Lichte nur als wenig konturierte Streifen in ihrem oberen und mittleren Anteile erkennbar. An weniger gefüllten, erschlafften Magen sind sie nur in der Weise kenntlich, wie es Fig. 5 darstellt: deutlich konturierte, über das Niveau der übrigen Muskulatur kaum vortretende Bänder. Der Verlauf der Fasern, welche sie konstituieren, tritt aber auch bei erschlafften Magen deutlich hervor, wenn man entweder eine von der Schleimhaut entblößte Magenwand auf einer Glasplatte in durchfallendem Lichte betrachtet, oder, wenn man den Magen invertiert, die Schleimhaut sorgfältig abpräpariert und in das mit Wasser gefüllte Kavum eine kleine elektrische Glühlampe einführt. Man sieht dann, daß die Fibrae obliquae des Hundemagens — ähnlich denen des Menschen und im Gegensatze zu denen anderer Tiere, z. B. der Katze — schon im Bereiche des Magenkörpers eine weitgehende Auffaserung und einen sehr reichlichen Uebertritt von Fasern in die zirkuläre Richtung erleiden, so daß ein großer Teil des Bandes schon im untersten Drittel des Magenkörpers sich schleierartig entfaltet und nur die der kleinen Kurvatur am nächsten liegende Portion ihren Weg als geschlossenes Bündel bis zum Beginne des Antrum pyloricum fortsetzt.

Die Hufeisenschlinge des präparierten Katzenmagens, sowie die des Magens eines jungen Löwen ist stärker entwickelt als die der Hunde. Das zeigt sich darin, daß auch im erschlafften Magen die beiden Schlingenschenkel mit deutlich abgegrenzten Rändern über das Niveau der Umgebung prominieren. Sie bilden ein Muskelband, das in annähernd gleicher Breite von der Kardia bis nahe zum unteren Ende des Magenkörpers verläuft, demnach in seinem Verlaufe bis zu dieser Stelle nur wenig Fasern an die Ringschichte abgibt und sich erst beim Uebertritte in das Antrum plötzlich verschmälert. Im übrigen entspricht die anatomische Struktur des Katzenmagens der des Hundemagens bis auf eine geringere Entwicklung der antralen Muskulatur vollständig.

Der Aufbau der Hufeisenschlinge des menschlichen Magens, ihre breite Anlage am Schlingenscheitel links von der Kardia, ihre ausgiebige Auffaserung am Magenkörper (vgl. Fig. 4,

ist wiederholt und auf das genaueste geschildert und abgebildet worden. Trotz der starken Abgabe von Muskelbündeln im ganzen Verlaufe lassen sich ihre zu beiden Seiten der kleinen Kurvatur liegenden Muskelbänder bis nahe zum Antrum deutlich verfolgen und erst knapp an der Grenze desselben treten die letzten und stärksten Bündel in die zirkuläre Richtung über. Während die der großen Kurvatur zugekehrte Grenze der Schlingenschenkel durch diese reichlichen Kollateralen besonders im Bereiche des Magenkörpers stellenweise verwischt wird, ist die der kleinen Kurvatur zugekehrte Kontur der Bänder linear scharf, und von ihr aus lassen sich die Fibrae obliquae besonders in der oberen Hälfte des Magenkörpers bisweilen leicht von ihrer Unterlage — der zirkulären Faserschichte — als geschlossenes flaches Muskelband abpräparieren (Alkoholpräparate).

Diese „schiefe Muskelschichte" umgibt demnach den Magen durchaus nicht, wie die beiden anderen Schichten, in mehr oder weniger vollständiger Weise, sondern sie okkupiert an der Innenfläche des Magens einen gut abgrenzbaren und deutlich charakterisierten Bezirk. Es wäre vielleicht zur Hervorhebung ihrer anatomischen und, wie sich später ergeben wird, funktionellen Sonderstellung am besten, von einem einfachen oder paarweisen Musculus obliquus ventriculi anstatt von einer schräg verlaufenden Schichte zu sprechen.

Die zirkulär verlaufende Muskelschichte ist im ganzen im Antrum pyloricum stärker als im Bereiche des Magenkörpers und des Fundus, und in diesen beiden Magenteilen im Gebiete der kleinen Kurvatur durchaus stärker, als in den die große Kurvatur bildenden Partien. An der kleinen Kurvatur wiederum sind zwei Stellen durch stärkere Anhäufung der Ringmuskulatur auffallend: die Kardia und die Umbiegungsstelle des Magenkörpers in das Antrum, ohne daß es aber an der einen oder anderen Stelle zu einer zirkumskripten Anhäufung von Ringfasern käme.

Die aus longitudinal verlaufenden Fasern bestehende Schichte läßt, wie besonders *Aufschnaiter* hervorgehoben hat, an der Vorder- und Hinterwand des Magens große Bezirke unbedeckt. Sie ist unvollständig, nicht deutlich abgrenzbar und weniger stark und dicht als die zirkuläre und schräge Muskulatur.

2. Kontrahierte Magen.

Bevor ich nunmehr zu der Besprechung von Kontraktionszuständen des Magens übergehe, möchte ich noch einmal die Gewinnung dieser Formen in wenigen Worten schildern und darauf

hinweisen, inwieweit Schlüsse aus den Kontraktionsformen, die im folgenden geschildert werden, auf physiologische Kontraktionsvorgänge erlaubt sind. Die menschlichen Magen, an welchen Kontraktionsringe zu sehen waren, stammen aus zwei bis drei Tage alten Leichen und sind zufällige Befunde. Sie können wohl nicht anders gedeutet werden, als in der Art, daß im Moment des Todes an diesen Magen Kontraktionen abgelaufen sind und die glatte Muskulatur des Magens in dem Zustande geblieben ist, in dem sie bei Eintritt des Todes war. Die Ringe, welche an diesen Magen zu sehen sind, sind demnach Residuen intravitaler Vorgänge. Ob die Bewegungen, welche sie anzeigen, physiologischer oder pathologischer Natur waren, läßt sich zunächst nicht mit Sicherheit entscheiden, doch kann hervorgehoben werden, daß es sich nicht um Magen mit Stenosenbildung oder einem sonstigen organischen und pathologisch-anatomisch nachweisbaren Leiden gehandelt hat.

Die kontrahierten Hunde- und Affenmagen sind durch Einspritzung von größeren Dosen von Physostigmin entstanden, einem Gift, welches bekanntlich die gesamte glatte Muskulatur des Magendarmkanales zur tonischen Kontraktion bringt. Die Beobachtung zeigt, daß es — wenigstens in den von mir angewendeten Dosen — auf den Darm noch stärker wirkt als auf den Magen. Der Darm kontrahiert sich strangförmig und bleibt fast bewegungslos, der Magen kontrahiert sich sehr stark, so daß insbesondere das Lumen des pylorischen Anteiles zeitweise ganz aufgehoben erscheint.*) Immerhin ist aber auch nach Injektion von 0·05 g Physostigmin noch stellenweises Nachlassen der Kontraktionsfurchen — soweit sie von außen sichtbar sind — zu erkennen. Daraus zum Teil, zum Teil aber auch aus der verschiedenen Zahl von Minuten, welche zwischen der Tötung des Tieres und dem völligen Auslösen des Magens aus dem Abdomen vergingen, erkläre ich mir einen Teil der Verschiedenheiten der gefundenen Kontraktionsphänomene.

Unter der Eigenschaft des Physostigmins, die ganze glatte Muskulatur zur Kontraktion zu bringen, leidet zweifellos die Uebertragbarkeit der gefundenen Phänomene auf physiologische Verhältnisse. Wenn wir im Magen — wie das wohl angenommen

*) Vgl. *Schütz*: Ueber die Einwirkung von Arzneistoffen auf die Magenbewegungen. (Archiv für experimentelle Pathologie und Pharmakologie, Bd. XXI, S. 341.)

werden muß — antagonistisch wirkende Muskelgruppen haben, so wird jede dieser Gruppen zur extremen Kontraktion gebracht, die resultierende Figur ist demnach die Folge des Ueberwiegens kräftigerer Muskelfasern über entgegengesetzt wirkende schwächere. In diesem Sinne dürften die erhaltenen Figuren abgeschwächte Formen sein. Umgekehrt wäre es nur durch den Vergleich dieser artifiziellen Kontraktionen mit spontanen möglich, festzustellen, ob die erhaltenen Kontraktionsgrade abnorm stark sind oder ob es fixierte normale Grade sind. Für beide Auffassungen ließe sich einiges anführen. Keinesfalls aber kann ich von vornherein mit Sicherheit beweisen, daß die erhaltenen Figuren Stadien aus dem Ablauf der physiologischen Peristaltik sind. Ich schildere die Bilder deshalb zunächst nur als solche, die nach der Gruppierung der Muskelschichten am Magen möglich sind, und werde bei jeder einzelnen Gruppe von Phänomenen einzeln anführen, inwieweit sie unter anderen Verhältnissen und von anderen Autoren beobachtet und beschrieben sind.

A. Zirkuläre Einschnürungen.

Unter den ringförmigen Kontraktionsphänomenen sind zwei verschiedene Gruppen zu unterscheiden: Zirkuläre Furchen an Stellen, an welchen wir im Tierexperiment peristaltische Einschnürungen zu sehen gewohnt sind und solche, welche als tonische Kontraktionsringe imponieren. Die peristaltischen haben ihre bestimmten typischen, dem typischen Ablauf der Peristole entsprechenden Stellen, die tonischen Kontraktionsringe scheinen an jeder Stelle des Magens oder wenigstens des Magenfundus und Magenkörpers entstehen zu können.

Von den peristaltischen Einschnürungen ist die eine, welche von *Hofmeister-Schütz*[1]) als antrale Furche bezeichnet wird, durch Beobachtungen am Lebenden von älteren und späteren Autoren wiederholt erkannt worden. *Beaumont*[16]) beschreibt sie nach Versuchen an einem Patienten mit Magenfistel und bezeichnet sie als ringförmige mediane Einschnürung (Transversalband). *Pfungen*[3]) konnte sie an einem Kinde mit Magenfistel durch Einführung des Ballons eines Sphygmomanometers in den Magen als eine Stelle stärksten Druckes zwischen Magenkörper und Antrum finden. Das Vorhandensein dieser Stelle folgt ferner aus den oben zitierten Versuchen von *Moritz*,[4]) aus meinen[5]) zum Teil mit *Holzknecht*[6]) gemeinsamen Arbeiten. Die antrale Kon-

traktion läßt sich in der Tat beim Tierexperiment am Hundemagen an typischer Stelle, 3 bis 5 cm vom pylorischen Ring entfernt (je nach der Füllung des Magens) deutlich erkennen, sei es, daß die peristaltische Bewegung spontan abläuft, sei es, daß sie durch Vagusreizung am Hals, durch Kälte- oder Wärmeapplikation auf den bloßgelegten Magen hervorgerufen wird. Es ist schon nach den in der Literatur vorhandenen Angaben durchaus wahrscheinlich, daß diese Stelle, an welcher die antrale Furche entsteht, der zirkulär verlaufenden Kontraktionsfurche entspricht, welche ältere Autoren, wie *Wepfer*, *Morgagni*, *Haller* (ich zitiere nach *Poensgen*[17]), an Leichenmagen gesehen und beschrieben haben und auf die von *Home* dann nachdrücklich hingewiesen worden ist, wenn auch einzelne der beschriebenen Fälle sich vielleicht auf andere, atypische Kontraktionsfurchen beziehen (*Meckel*). Die Zahlenangaben müssen — ob man die Stelle in ihrer Entfernung vom Pylorus oder auch in Teildistanzen des großen Magendurchmessers angibt — je nach der Größe und dem Kontraktionszustand des Magens wechseln, so daß man auf diesbezügliche Differenzen der verschiedenen Autoren nicht zuviel Wert legen darf. *Magendie*[18]) gibt an, die Furche ein bis zwei Zoll, *Beaumont* und *Burdach*[19]) drei bis vier Zoll kardialwärts vom Pylorus gesehen zu haben. Nach *Mayo*[20]) liegt sie an der Grenze zwischen dem mittleren und dem unteren (pylorischen) Drittel des Magens und nach *Home* „nicht genau in der Mitte, sondern mehr gegen den Pförtner" (zitiert nach *Burdach*).

Im allgemeinen wurde sie demnach von den meisten Autoren an der Grenze des Ueberganges des Magenkörpers in den schmäleren, zum Antrum führenden Anteil gesehen.

Aufschluß in dieser (schon von *Everard Home* angeregten) Frage, ob die bei Leichenmagen mitunter sichtbare Kontraktionsfurche einem im Leben physiologisch ablaufenden Prozeß und speziell der antralen Furche entspricht, geben die folgenden Untersuchungen: Innerhalb der letzten anderthalb Jahre wurden von Herrn Hofrat *Zuckerkandl* und von Prof. *Tandler* an den Magen der von ihnen sezierten Leichen sehr häufig Kontraktionszustände geringeren Grades und viermal Fälle von ganz ausgesprochenen Kontraktionsfurchen beobachtet. In dem einen Falle, den ich später zu beschreiben habe, war die Furche ungefähr in der Mitte der Länge der großen Kurvatur gelegen und von

anderer Beschaffenheit als in den übrigen Fällen. Es ist eine der früher erwähnten atypischen Einziehungen. In den drei anderen Fällen war die Lage der Furche am Magen den Beschreibungen *Beaumonts* und *Burdachs* analog. In einem Falle gab die Kontraktion sehr rasch bei der Präparierung der Abdominalorgane nach, bevor sie fixiert werden konnte. Im zweiten Falle hatte Herr Hofrat *Zuckerkandl* die Güte, ihre Lage mit Tinte an der Magenoberfläche zu fixieren, solange sie noch gut ausgebildet war. Im dritten Falle blieb sie erhalten und die Fig. 1 zeigt das in mehrfacher Beziehung interessante Bild derselben, auf welches ich in einem späteren Abschnitte noch eingehend zurückkommen werde.

Ich habe in den beiden letzten Fällen auf die gewöhnliche Weise die Muskulatur des Magens präpariert und es war leicht, in beiden Fällen festzustellen, daß die Lage der Furche beide Male einer bestimmten anatomischen Stelle entsprach: der Stelle, an welcher die letzten und stärksten Bündel der Fibrae obliquae in die ringförmige Muskulatur übergehen. Die Kontraktionsfurche entsprach demnach dem peripheren Ansatz der Fibrae obliquae.

Fixiert man in gleicher Weise — durch Tintenstriche an der Magenoberfläche — die Stelle, an welcher beim Hundemagen die antrale Furche — der Abschluß des Magenkörpers gegen das Antrum — bei Vagusreizung entsteht, so kommt man zu einem durchaus analogen Ergebnisse: Der Ansatz der beiden Fibrae obliquae im erschlafften Hundemagen ist breiter als der Ansatz dieser Fasern beim Menschen; der pyloruswärts gelegenen Grenze dieses Ansatzes entspricht die Abschnürungsstelle des Antrums, und es läßt sich am kontrahierten Hundemagen leicht erkennen, daß an dieser Grenze die stärkste Anhäufung der Endfasern der Fibrae obliquae zu finden ist.

Es entspricht demnach die Stelle des Hundemagens, an welcher die antrale Furche beim Ablaufe der Peristaltik entsteht, anatomisch derjenigen Stelle, an welcher bei menschlichen Leichenmagen die bekannte Einschnürung mitunter gesehen wird.*)

*) Während des Druckes dieser Arbeit erschien eine Mitteilung von *Cuningham:* The varying form of the stomach in man and the anthropoid ape (Transactions of the royal society of Edinburgh. Vol. XLV, Part I), in der *Cuningham* von ähnlichen Resultaten wie ich berichtet, zu welchen ihn der Vergleich von menschlichen Leichenmägen mit *Cannons* Röntgenbildern von Katzenmägen führte.

Der Vergleich der Figuren auf Seite 236 (Zeichnungen nach Röntgenbildern des mit Wismutbrei gefüllten Magens) aus der Arbeit von *Holzknecht* und mir[5]), mit dem Bilde des Leichenmagens der Fig. 1 dieser Arbeit bestätigt in weniger exakter, aber augenfälliger Weise diese aus den anatomischen Untersuchungen gewonnenen Resultate. Die mit den Ziffern 3 und 4 gekennzeichneten Stadien der Peristaltik zeigen die sich bildende und die ausgebildete Abschließungsfurche an der Stelle, an welcher im Leichenmagen der Fig. 1 die Kontraktionsfurche sichtbar ist.

Ich muß hervorheben, daß ich an den nach Physostigmininjektion gehärteten Hundemagen ein Vorspringen von kontrahierten zirkulären Fasern in Form eines Walles oder Ringes an dieser Stelle der antralen Einschnürung — etwa in der Art der Muskelwälle, welche die später zu beschreibende Rinne konstituieren — niemals gesehen habe und daß auch in den beiden untersuchten menschlichen Leichenmagen, in welchen die Einschnürung erkennbar war, vortretende Ringsmuskelfasern nicht zu erkennen waren. Dieser Umstand bestärkt mich in der schon in einer früheren Arbeit[6]) erwähnten Anschauung, daß die sichtbare Einschnürung nicht oder nicht nur durch Kontraktion der zirkulären Fasern zustande kommt, sondern andere Momente (Drehung) dabei eine wichtige Rolle spielen.

Ein sicherer Schluß auf das Fehlen einer Sphinkterwirkung kann aber aus dem Mangel eines anatomisch nachweisbaren Sphinkters gewiß nicht gezogen werden. Es ist ohne weiteres klar, daß eine zirkumskripte, morphologisch abgrenzbare Anhäufung von zirkulären Fasern zur Ausführung einer Sphinkterwirkung nicht nötig ist, sondern dieselbe durch zirkumskripte Innervation jedes beliebigen Sektors einer Ringsmuskelschichte ersetzt werden kann. Ich hoffe, daß die Fortsetzung bereits begonnener Untersuchungen diese Frage aufklären wird.*)

Ich muß dagegen eine zweite Einziehung noch erwähnen, welche ich an mehreren Hundemagen, u. zw. meist an nahrungs-

*) Man muß bei der Beurteilung der Sphinkterwirkungen im Magen auch berücksichtigen, daß durch die Kontraktion von Teilen des longitudinalen Muskelrohres die zirkulären Muskelfasern, welche dasselbe von innen auskleiden, einander genähert und dadurch stellenweise zu zirkumskripter Anhäufung gebracht werden können. Daraus erkläre ich mir die auffallende Tatsache, daß ich in einigen kontrahierten Hundemagen zweifellos einen starken „Sphincter cardiae" nachweisen konnte, während in erschlafften Magen nur eine geringe, diffuse Anhäufung von zirkulären Fasern an den entsprechenden Stellen erkennbar ist.

gefüllten, kontrahierten Magen beobachtet habe und welche ich gleichfalls für eine typische halte. Sie geht von der kleinen Kurvatur aus und liegt gleichfalls am Uebergang des Magenkörpers in das Antrum pyloricum. Ihr Verlauf verbindet die Ansätze der Ligamenta pylori transversal miteinander, d. i. jener beiden Bänder, welche an der Vorder- und Hinterwand des Magens in gleichem Abstande von der kleinen Kurvatur verlaufen und sich an der Umbiegungsstelle des Magenkörpers in die Pars pylorica anspannen.*) *Hasse* und *Strecker*[21]) schildern, dieser Stelle ungefähr entsprechend, eine Falte, welche an menschlichen Magen, u. zw. besonders bei nahrungsgefüllten Magen, sichtbar wird, die Plica gastro-pancreatica.

Versucht man bei erschlafften Magen den antralen Magenteil durch eine im Sinne des Uhrzeigers gerichtete Drehung der kleinen Kurvatur des Magenkörpers zu nähern, so entsteht in der Tat an der von *Strecker* beschriebenen Stelle eine Falte, welche bei entgegengerichteter Bewegung — Streckung des Magens — verschwindet. In manchen Magen aber — u. zw. sind das meist in gefülltem Zustande kontrahierte Magen — ist diese Streckung undurchführbar und bei der Präparation ist dann, einer von außen sichtbaren Einziehung entsprechend, ein mitunter tief einschneidender Sporn sichtbar. Die Präparation zeigt, daß er von stark in das Mageninnere vortretenden Muskelfasern gebildet wird, welche zu der zirkulären Muskellage gehören und an der Stelle verlaufen, an welcher die Fibrae obliquae vor ihrer Auflösung am weitesten voneinander und von der kleinen Kurvatur abweichen. Ich habe diesen Sporn an Leichenmagen weder selbst gesehen, noch kenne ich diesbezügliche Beschreibungen anderer. Die an Physostigminmagen beobachteten Bilder, das wiederholte Vorkommen dieser Spornbildung in mehreren Fällen von gefüllten Magen scheinen mir aber darauf hinzudeuten, daß auch diese Einziehung zu den typischen dieser Art gehört. Ihre Stellung am Eingange in das Antrum, gerade am Abschluß der an der kleinen Kurvatur verlaufenden Rinne erlauben einen Hinweis darauf, daß ihre Ausbildung vielleicht zu den typischen physiologischen Vorgängen gehört und der Sporn dazu dienen könnte, in der Rinne herabfließende Nahrung oder dergleichen

*) Ich gebrauche die Bezeichnung: Ligamenta pylori, im Sinne von *Retzius*. Seiner Angabe, daß sie aus Bindegewebe, nicht aus Muskelfasern bestehen, schließe ich mich an.

vom Eintritt in das Antrum unter bestimmten Bedingungen abzulenken (*Hasse-Strecker*).

Die zirkulären Einschnürungen, welche ich früher als atypische bezeichnet habe, d. h. diejenigen, welche bei verschiedenen Physostigminmagen an verschiedenen Stellen zustande kommen, werden in der älteren Literatur nicht erwähnt, d. h. sie wurden weder am lebenden Menschen mit Magenfisteln, noch an der Leiche beschrieben. Vielleicht sind einige der von *Meckel*[18]) und *Brinton* beobachteten, hochsitzenden, ringförmigen, medianen Einschnürungen hieher zu rechnen. Das Vorkommen zirkulärer Einschnürungen an verschiedenen Stellen des Magen ist aber von *Retzius* aus der Betrachtung der Anordnung der Fibrae obliquae richtig erkannt worden. Nach der Darstellung *Gyllenskoelds* hat *Retzius*[11]) die Einteilung von *Willis* akzeptiert, welcher die Fibrae obliquae nach ihrer physiologischen Funktion in zwei Teile zerlegt, in eine „obere, mehr horizontal laufende Portion, welche gabelförmig auf dem linken Kardiateil reitet und sich von da auf jeder Magenseite bis zum Antrum pylori erstreckt und in eine untere Portion aus nach unten verlaufenden Muskelfibren, Verbindungsbündeln mit Fibrae circulares, bestehend". Die Fasern dieser unteren Portion haben nach *Retzius* die Aufgabe, durch ihre Kontraktion den menschlichen Magen in verschiedene Ringe zu teilen und „Lokulamente" zu bilden, in welche Teile der Nahrung plaziert werden können. Speziell der Magenfundus könne durch derartige zirkuläre Kontraktionen zu einem Divertikel abgeschlossen werden. „Inwieweit die Zusammenziehung, welche man oft am Magensack eben gestorbener Tiere oder solcher, bei denen man Vivisektion gemacht hat, oder oft auch bei Menschenkadavern findet, auf Zusammenziehung von Fibrae circulares oder obliquae beruht, dürfte jetzt wohl noch nicht zu entscheiden sein."

Durch direkte Reizung mittels des faradischen Stromes können an jeder Stelle des Magens zirkuläre Einschnürungen hervorgerufen werden, welche nach kurzer Dauer sich wieder auflösen.

Ich habe zirkuläre Einschnürungen verschiedener Stellen der Magenwände an einem menschlichen Leichenmagen, an einem mit Physostigmin vorbehandelten Affenmagen in gefülltem Zustand und an verschiedenen kontrahierten Hundemagen, und zwar meist an solchen beobachtet, welche in halb gefülltem Zustand der Physostigmineinwirkung ausgesetzt waren. Der Leichenmagen

trägt seine Einschnürung noch im Bereiche des Magenkörpers nahe dem Uebergang desselben in den Fundus. Die Verengerung, welche das Magenlumen durch sie erleidet, ist derart, daß in dem oberhalb der Schnürung gelegenen Magenteil der größte Durchmesser 8 cm, der Durchmesser unterhalb derselben 5½ cm, in ihrem Bereiche aber nur 4½ cm beträgt. Der deutlich sichtbare, fast linear verlaufende Kontraktionsring umgreift den Magen an der Vorderseite durchgehend, an der Hinterseite bis zur Mitte der Distanz zwischen großer und kleiner Kurvatur; er ist an der Hinterwand deutlich als lineare Verdickung, an der Vorderwand als Konsistenzvermehrung palpabel. Die Serosa bildet ihm anliegend längs verlaufende kleine Falten. Vom Mageninnern aus ist ein Vortreten der zirkulären Muskelfasern im Bereiche der Furche an dem Vortreten einzelner starker Bündel deutlich erkennbar, eine Beteiligung der schiefen Fasern — etwa durch Uebertritt von Fasern in die zirkuläre Schichte — nicht nachweisbar. Der Fundus repräsentiert sich bei der Inspektion von innen als großes, durch die Kontraktionsfurche vom Magenkörper scharf abgegrenztes, aber durchaus nicht ganz abgeschnürtes Divertikel.

Der Affenmagen, dessen Bild Fig. 3 wiedergibt, war vollständig mit einer feinkörnigen, griesähnlichen Nahrung erfüllt, ohne daß seine Wände davon stark gespannt waren. Er ging nach Injektion von 0·03 g Physostigmin in diejenige Form über, welche er nach dem Ausschneiden beibehalten hat. Die Länge seiner großen Kurvatur (über dem Fundus gemessen) beträgt 31 cm, die Länge der kleinen Kurvatur 8 cm. Die antrale Portion ist im ganzen kontrahiert, der Ansatz des sehr engen Oesophagus liegt der Vorderwand näher als der Hinterwand. Unmittelbar oberhalb des Eintrittes des Oesophagus, die große Kurvatur 14 cm (über dem Fundus gemessen) schneidend, verläuft eine scharf ausgeprägte zirkuläre Einschnürung, welche von außen ringsum von kleinen Falten krausenartig besetzt ist. Diese Fältchen werden von der Längsfaserschichte gebildet; sie sind eng an dem, dem Pylorus zu gerichteten Rand der Einschnürung und verlieren sich sehr rasch gegen den Fundus zu. Das Kavum des Magens wird durch die Furche so weit eingeschnürt, daß der Eingang in den von ihr gebildeten Fundussack auch nach dem Abpräparieren der Schleimhaut deutlich verengt ist. Vor dem Abziehen derselben war der Eingang für einen Finger eben durch-

gängig. Der Magen erhält durch den zirkulären Ring und die Füllung des Fundusdivertikels ungefähr das Aussehen eines jener aus Stoff verfertigten, schlauchartigen Geldbeutel, bei welchen die Münzen durch Ringe in den Enden des Beutels festgehalten werden. Auffallend und erwähnenswert scheint mir gerade bei diesem Magen ein Befund, den ich bei anderen Magen in dieser Art nicht wieder bemerkt habe. Durch das Bestehen der zirkulären Einschnürung knapp oberhalb der Kardia ist der Scheitel der von dem Fibrae obliquae gebildeten Schleife von obenher in die kardiale Oeffnung der Speiseröhre eingedrückt. Ein starker, ca. 1 mm breiter, runder, aus queren Fasern gebildeter Muskelstrang, welcher durch das Zusammenschieben der obersten Fasern der queren, die kleine Kurvatur bildenden Muskellage entstanden zu sein scheint (vgl. Anmerkung pag. 7), verengt die Oeffnung der Speiseröhre an ihrer unteren Umrandung, so daß diese Oeffnung zu einem sagittalen Schlitze deformiert wird, der noch im Bereiche der zirkulären Einschnürung liegt.

Vielleicht kann durch wechselndes Vortreten des Schleifenscheitels einerseits, durch wallartiges Vortreten dieses queren Muskelstranges anderseits feste Nahrung, genossene Flüssigkeit, Speichel entweder in das oberhalb der Einschnürung gelegene Divertikel oder in den unterhalb derselben gelegenen Magenkörper geleitet werden.

An den Hundemagen habe ich zirkuläre Einschnürungen öfter erhalten, bisweilen die ganze Peripherie umgreifend, wenn sie am Fundusteil saßen, bisweilen nur die große Kurvatur einschnürend. Oefters treten auch am Fundus mehrere kurze, Kreisbögen bildende Einschnürungen auf, zum Teil an der Vorderwand, zum Teil an der Hinterwand beginnend, und diese können durch kurze, senkrecht zu ihnen verlaufende Furchen verbunden sein, so daß die Oberfläche des Fundus großhöckerig erscheint und — von innen gesehen — kleinere und größere, durch dicke Schleimhautauskleidung rundlich geformte Einbuchtungen entstehen. Man wäre versucht, diese Formationen als pathologische, nur durch die starken Injektionen hervorgerufene Bildungen anzusehen, besonders auch deshalb, weil sie gewöhnlich nach besonders großen Physostigmindosen auftreten. Sie sind aber offenbar identisch mit den von *Tiedemann* und *Gmelin*[18]) an lebenden Tieren im ersten Stadium der Verdauung beobachteten Figuren. „Die anfangs bestehenden Bewegungen sind unbe-

stimmte, peristaltische Oszillationen, indem sich die Muskelhaut nur stellenweise der Länge und der Quere nach zusammenzieht. Dadurch nimmt der Magen manchmal eine fast höckerige Gestalt an, mit Einsenkungen, wie auf Fingerdruck, die zwischen kleinen gespannten Wülsten liegen und eventuell entsteht unter der Bildung von kleinen Falten und Runzeln — besonders an der kleinen Kurvatur — das von *Piedagnol* sogenannte ‚Raccornissement'."

Ich schließe hier die Beschreibung einer Magenform an, welche sehr häufig nach schwächeren und stärkeren Injektionen erhalten wird und sich am herausgeschnittenen Magen oft gut erhält. Sie ist durch das Auftreten eines Buckels an der großen Kurvatur, ungefähr in der Mitte der Länge derselben, durch ein scheinbares Aufblähen dieser Stelle charakterisiert. Dieser Buckel entsteht dadurch, daß sich einerseits unterhalb der Mitte der Länge der großen Kurvatur, dieselbe umgreifend, aber nur wenig auf die Vorder- und Hinterwand des Magens übergehend, eine zirkulär verlaufende Einschnürung ausbildet, anderseits der ganze Fundus des Magens abflacht und nur die Stelle oberhalb der Einschnürung von dieser allgemeinen Funduskontraktion ausgenommen bleibt. Daß aber neben diesen Bewegungen noch kompliziertere Kontraktionen innerhalb der Muskelhaut vor sich gehen, welche in der Vorder- und Rückwand verschieden ablaufen, ist aus dem ungleichen Vortreten der Muskelfasern schon durch die Serosa leicht erkennbar: In der Vorderwand treten horizontal verlaufende Fasern vor, die mit anderen von unten kommenden, mehr vertikal verlaufenden sich an einem Punkte der großen Kurvatur oberhalb des erwähnten Buckels schneiden. Außerdem treten kontrahierte Fasern, welche zu den die große Kurvatur außen begleitenden longitudinalen Muskelfasern gehören, hervor, so daß, von vorne gesehen, oberhalb der Ausbauchung ein Faserwirbel entsteht. An der hinteren Fläche dagegen treten Fasern anderer Richtung hervor, welche den Ansatz des Buckels in flachen Bögen umkreisen oder tangentenförmig berühren. Gerade an solchen Magen bemerkt man ferner ein Verhalten, auf welches ich später noch zurückkommen muß, eine asymmetrische Stellung der Ligamenta pylori.

Ich habe am lebenden Hundemagen Bilder, welche diesen geschilderten Präparaten der äußeren Form nach gleichen, häufig

gesehen, wenn bei Vagusreizung am Hals eine Magenperistole mit einer Einschnürung an der großen Kurvatur beginnt, dann aber — weil der Reiz zu schwach war oder der Magen nach längerem Versuch erschöpft ist — nicht über das untere Magenende abläuft.

B. Die Rinnenbildung an der kleinen Kurvatur.

Zu den bemerkenswertesten Angaben in dem Gebiete der motorischen Verrichtungen des menschlichen Magens gehört die fast gleichzeitig von *Gyllenskoeld-Retzius* und von *Luschka* angegebene Bildung eines Kanals oder einer Röhre an der kleinen Kurvatur des Magens. Eine Grundlage dieser Ansicht aus früherer Zeit rührt von *Haller* her, der die Annäherung der vorderen an die hintere Magenwand als eine Funktion der Fibrae obliquae beschrieb. *Kuß* und *Duval* haben daraus die Ansicht von einer Längsteilung des Magens durch die Kontraktion der Hufeisenschlinge entwickelt (*Poensgen*[18]).

Die Vorstellungen, welche *Retzius*[11]) aus anatomischen Wahrnehmungen und auf Grund vergleichend anatomischer Studien über die Funktion der Fibrae obliquae gewonnen und in seinen Vorträgen mitgeteilt hat, wurden nach seinem Tode im Jahre 1862 von *Gyllenskoeld* publiziert. Folgendes ist der Inhalt dieser Darlegungen:

Die Fibrae obliquae liegen wie ein Gürtel um die Kardia, von wo sie ihren Weg auf der Vorder- und Rückseite des Magens bis zum Antrum pylori nehmen, sie reiten gleichsam auf dem linken Teil der Kardia. Am Antrum pylori gehen die letzten Enden in die Fibrae circulares über, ungefähr an der Stelle, wo an der Außenseite die Ligamenta pylori gleich unterhalb der Plica profunda und etwas über dem Knie des Magens sitzen. Für die physiologische Erklärung ihrer Funktion ist es am besten, eine obere mehr horizontal laufende Portion der Fibrae obliquae anzunehmen und eine untere Portion aus nach unten verlaufenden Muskelfasern bestehend.

Vergleicht man verschiedene Tiermagen, so ist bei den einen die obere, bei den anderen die untere Portion mehr ausgebildet. „Disseziert man einen Kalbs- oder Schafsmagen von innen, so findet man hier wie beim Menschenmagen dieselben bandförmigen Fibrae obliquae auf dem linken Kardiateil reitend, die von hier

aus als ein dickes Muskelbündel ausgehen, zu beiden Seiten das Labium der sogenannten Wiederkäuer- oder Futterrinne bildend. Der Unterschied ist nur der, daß bei den Wiederkäuern dieses Muskelbündel einen vollständigen Sphinkter bildet, weil sich die Fasern rechts auf dem zweiten oder Netzmagen kreuzen, während sie beim Menschen nur fünf Sechstel eines ganzen Sphinkters bilden." — Beim Seehunde, dem Affen, der Katze, dem Hund, dem Bären ist die obere Portion am stärksten entwickelt, beim Pferde sind beide Portionen ziemlich gleich stark, beim Eichhorn ist die herablaufende Portion der Fibrae obliquae besonders stark und bildet hier gleichsam einen besonderen Sphinktermuskel für den Saccus coecus (Fundus), der wie ein Appendix der Pars pylorica ventriculi aufsitzt.

Die physiologischen Funktionen dieser beiden Teile der Fibrae obliquae werden durch den Vergleich klar, wenn man einerseits Magen mit stark entwickelten horizontalen Fasern, anderseits Magen mit stark entwickelten absteigenden Fasern betrachtet.

Zu den ersteren gehört der Wiederkäuermagen. Wenn der geschluckte Bolus zum erstenmal durch den Oesophagus in diesen Magen heruntergleitet, so weitet er das, von dem Scheitel der Hufeisenschlinge gebildete Muskelband, das links von der Kardia liegt, und die Speisen gelangen in den ersten Magen. Sie gehen von hier in den zweiten und werden hier zu Ballen gebildet, die in den Oesophagus gepreßt werden. Wenn sie nun im Maul frisch insaliviert worden sind, so sind sie zu weich geworden, um bei ihrer neuerlichen Passage durch die Kardia die Fibrae obliquae zu dehnen, die wie ein Ring ansitzen und den Weg zum ersten und zweiten Magen sperren. Sie gehen vielmehr diesmal in den dritten, von da in den vierten Magen, wo die eigentliche Verdauung vor sich geht. „Die Fibrae obliquae dienen demnach hier zur Bildung einer Rinne, in welcher die Speisen vor den zwei ersten Magen vorbei in den dritten passieren können, das heißt durch eine Fortsetzung des Oesophagus hinab in den Magen. Denselben Weg nehmen auch Flüssigkeiten: sie gehen direkt in den dritten und weiter in den vierten Magen, ohne die beiden ersten Magen zu passieren."

Betrachtet man als Repräsentanten der zweiten Art von Magen — derjenigen, an welchen die untere Portion der Fibrae obliquae stärker ausgebildet ist — den Magen des Eichhorns,

so lehrt die Betrachtung des erwähnten, wie ein Sphinkter vor dem Saccus coecus sitzenden Muskelgürtels, daß er dazu dienen muß, „den Fundus gleichsam wie eine Art Vorratsmagazin von der Pars pylorica, als dem eigentlich digerierenden Teil des Magens abzuschließen." Da nun der menschliche Magen beide Portionen der Fibrae obliquae gut ausgebildet zeigt, so dient auch bei ihm die obere Portion dazu, längs der kleinen Kurvatur eine Art Halbrinne zu bilden, welche — je nachdem die Muskelnerven dominieren — sich stärker oder schwächer schließt. Die abwärts verlaufenden Fasern müssen dagegen den Magen in mehrere „Lokulamente" teilen können. Auf dem Wege der Halbrinne können möglicherweise flüssige und lockere Speisen, Getränke, Speichel usw. vom Oesophagus bis zum Antrum pylori, vorbei an dem Fundus ventriculi, passieren. In die Lokulamente aber kann die Nahrung von der Halbrinne längs der kleinen Kurvatur herabgelassen werden. Bleiben dann gewisse der abwärts laufenden Muskelfasern kontrahiert, so können Nahrungsgegenstände in der einen oder anderen Abteilung, in die sie beim Schlucken plaziert worden sind, eine Zeitlang vom anderen Mageninhalt abgetrennt gehalten werden. Der Magen ist demnach „keineswegs nur ein Reservoir oder ein Sack, in welchen die Speisen ohne Ordnung hineingestopft werden, sondern man muß in dem Magen eine bestimmte Vorrichtung voraussetzen, durch welche derselbe unter den Nahrungsmitteln zu wählen und sie in eine gewisse Ordnung und an die richtige Stelle zu plazieren vermag".

Luschka[12]) schließt sich im folgenden Jahre (1863) in seiner „Anatomie des Menschen" den Darlegungen von *A. Retzius* vollkommen und mit großer Bestimmtheit an. Die obere kompakte Abteilung der Fibrae obliquae ist nach *Luschka* „ohne Zweifel imstande, längs der Curvatura minor eine Art Halbkanal zu bilden, welche sich je nach dem Grade der Nerventätigkeit mehr oder weniger zu einer Röhre abschließt", so daß Flüssigkeiten direkt aus dem Oesophagus in das Antrum pylori befördert werden können.

Es ist ein Verdienst von *Hasse* und *Strecker*, in jüngster Zeit neuerlich auf die Verhältnisse dieser Rinne aufmerksam gemacht zu haben. Von *Hasse* und *Strecker* gemeinsam liegen zwei Arbeiten[21])[22]) vor, in welchen der Kanal an der kleinen Kurvatur berücksichtigt wird; in seiner dritten Arbeit[23]) kommt *Strecker* neuerlich auf ihn zurück. In den gemeinsamen Arbeiten

wird die Ausprägung der Rinne als ein rein passiver Vorgang geschildert. Die beiden Falten „entstehen dadurch, daß bei der Erweiterung des Magens nach innen und rechts die Wand sich zwischen die Aorta und den *Spigel*schen Lappen der Leber einbuchtet." In der *Strecker*schen Abhandlung wird die Rinnenbildung in den von *Retzius* geschilderten Zusammenhang mit den Fibrae obliquae gebracht, wird durch genaue Studien über die Lage der Hufeisenschlinge am leeren und gefüllten Magen ergänzt und das Einschieben der kleinen Kurvatur zwischen Aorta und *Spigel*schen Lappen als Vorgang erwähnt, welcher das Entstehen der Rinne ermöglicht und begünstigt. Dabei ist nach *Strecker* die Bildung der Rinne oder des Canalis salivalis eine Folge der Magenfüllung. Er nimmt an, daß die allgemeine Wirkung der beiden Schenkel der Hufeisenschlinge darin besteht, „daß dieselben bei der Füllung und Ausdehnung des Magens die kleine Kurvatur davon ausnehmen, daß die Wände derselben gespannt erhalten und schließlich verkürzt werden." Vorder- und Hinterwand werden einander genähert und dadurch zwei Schleimhautfalten im Innern ausgeprägt, welche eine Rinne, einen Sulcus salivalis bilden. Dadurch, daß die Fasern der beiden Schlingenschenkel am Scheitel nicht ineinander übergehen, sondern fingerartig ineinander greifen, wird bei einer Kontraktion der Fibrae obliquae die Neigung der beiden Schenkel gegeneinander stark spitzwinkelig und erfolgt von vorn nach hinten erst eine Annäherung, dann ein dichtes Ueberlagern der Wände. „Dasselbe ist am stärksten an der Kardia selbst ausgeprägt, so daß die beiden Schenkel hier gegeneinander anpressen, weiter nach abwärts gibt die Annäherung zur Ausbildung der bereits erwähnten Buhnen des Canalis salivalis Veranlassung." Auf die weiteren, besonderen Modifikationen in der Lage der beiden Schenkel gegeneinander, welche durch Drehungsvorgänge zustandekommen, muß ich später noch zurückkommen.

Nach *Streckers* Auffassung scheint demnach die Bildung der Rinne ein Vorgang zu sein, welcher durch die Lage des Magens zwischen Aorta und *Spigel*schem Lappen ermöglicht ist, nur bei gefülltem Magen infolge von Spannung der Hufeisenschlinge zustande kommt, aber durch eine gleichzeitige aktive Kontraktion dieser Schlinge vervollständigt wird.

Ich gebe in Fig. 3 und Fig. 6 meines Wissens die ersten Abbildungen einer Innenansicht dieser Rinne im Hundemagen.

Die Präparate sind, wie die übrigen, durch rasches Auslösen des Magens nach Physostigmineinspritzung in die Vena jugularis und sorgfältiges Abpräparieren der Schleimhaut von innen her gewonnen worden. Zum Verständnis der Bilder diene die Angabe, daß einerseits die Rinne weniger geräumig ist, solange sie noch mit Schleimhaut ausgekleidet ist; daß sie aber anderseits im Präparat tiefer, ihre Ränder enger aneinander liegend sind als in der Abbildung, weil bei der Zeichnung die Wände auseinander gedrängt werden mußten. Es ist, will man solche Präparate erhalten, am besten, durch einen Sagittalschnitt einen Teil des Fundus und des Magenkörpers abzukappen und in der so gewonnenen Oeffnung zu präparieren.

Das der Fig. 3 entsprechende Präparat stammt von einem mittelgroßen Hund. Der Magen wurde nach der in gewöhnlicher Weise vorgenommenen Physostigmineinspritzung herausgenommen und in 50%igem Alkohol durch acht Tage fixiert. Dann wurde durch einen 2 bis 2½ cm von der kleinen Kurvatur entfernten Schnitt der Magenfundus und Körper in ausgiebiger Weise abgekappt und von innen her die Schleimhaut abpräpariert. UV dem Präparat sieht man von außen keine dem Verlaufe der Fibrae obliquae entsprechende Einziehung. Von innen gesehen verläuft der kleinen Kurvatur entlang eine Rinne, welche gegen die Kardia zu tiefer und enger, gegen das Antrum pylori hin etwas flacher und seichter ist, und deren Ränder von stark profilierten Muskelzügen gebildet werden. Am oberen Ende der Rinne gehen die beiden Muskeln in einer halbkreisförmigen, arkadenartigen Rundung ineinander über, sind hier besonders stark und scharf vortretend, so daß das obere Ende der Rinne einer überwölbten, nach rechts oben gerichteten, tiefen Nische gleicht. Am höchsten Punkte dieser Nische ist der Eingang in die Speiseröhre, dessen Durchmesser in der Richtung von vorne nach hinten 5 mm, von rechts nach links 2 mm beträgt. Gegen das untere Ende der kleinen Kurvatur werden die beiden Randmuskeln durch den Verlust zahlreicher Fasern, die sie in die Vorder- und Hinterwand des Magens abgeben, schmäler und dünner und weichen etwas voneinander ab, lassen sich aber nach abwärts bis zu einer Stelle verfolgen, an welcher außen die Ligamenta pylori sitzen. Die Decke der Rinne bildet die quer verlaufende Muskelfaserschichte der kleinen Kurvatur.

Die Fasern derselben sind makroskopisch zunächst in schmale Bündel zusammengefaßt, Spalten, welche in Distanzen von zirka ½ cm die Muskelfläche quer durchziehen, bewirken, daß die Fläche wie aus queren Muskelplatten zusammengesetzt erscheint. Diese Furchen verlaufen im unteren Teil der Rinne horizontal, im oberen Anteil schräg von vorne oben nach hinten unten, so daß es den Anschein hat, als ob die der vorderen Magenfläche korrespondierenden Punkte der Hinterwand infolge der Kontraktion heruntergezogen wären. Im oberen Ende der Rinne, der oberen Ueberdachung der Speiseröhrenöffnung entsprechend, grenzt sich die Muskulatur der kleinen Kurvatur, in halbkreisförmigem Bogen abknickend, gegen die Muskulatur der Speiseröhre ab, so daß die Speiseröhre zunächst in eine kurze, rings umschlossene Röhre einmündet, welche in die Rinne übergeht.

Die Tiefe der Rinne ist, wenn man den Oesophagus leicht nach oben gespannt hält, am oberen Ende eine so beträchtliche, daß (im präparierten Zustande) ihr querer Durchschnitt, zu einem Kreis ergänzt, zu zwei Drittel von Muskulatur gebildet, zu einem Drittel frei wäre. Ihre Breite beträgt oben 7 mm, nach unten zu wird sie weiter und ist beim Uebertritte auf die Pars pylorica des Magens 15 mm breit.

Von außen fällt auch an diesem Präparat die schon früher erwähnte Asymmetrie im Ansatz der Ligamenta pylori auf. Das Ligament der Vorderseite steht um 1 cm tiefer als das der Hinterwand.

Ich habe die beschriebene Rinne in zahlreichen kontrahierten Hundemagen präpariert. Sie ist in einigen Fällen zum Beispiel in dem der Fig. 6 entsprechenden tiefer, in vielen Fällen seichter gewesen und ihre Darstellung im Präparate ist nicht nur von der Stärke der Physostigmininjektion, sondern auch von der Konservierung abhängig. Sie erhält sich besser in Formalin als in Alkohol. Sehr auffallend und bemerkenswert sind Bilder, welche eine Variabilität der Rinnenplastik zeigen. In einem Präparate erweitert sich die Rinne in ihrem mittleren Anteil auf das Doppelte, um sich im weiteren Verlaufe wieder zu verschmälern. An der erweiterten Stelle tritt die Mitte des Rinnenbodens stark hervor, eine flache Barriere bildend, so daß zu beiden Seiten zwischen dieser Erhöhung und den Rand-

muskeln schmälere Kanäle entstehen. Der Boden des hinteren Kanals ist etwas tiefer, unten neuerdings, vorgewölbt, seine Randbarriere an dieser Stelle flach, so daß eine in diesen Kanal herablaufende Flüssigkeit an dieser Stelle von dem Verlaufe der Rinne ab in eine an der Hinterwand des Magens gelegene flache Ausbauchung geleitet würde.

Meist führt aber die Rinne in der früher beschriebenen Art in gerader Linie von der Einmündung des Oesophagus bis zu dem „Knie"*) des Magens.

Es kann keinem Zweifel unterliegen, daß die die Ränder der Rinne oder des Halbkanales bildenden Muskelbarrieren die Fibrae obliquae u. zw. die obere horizontale Portion derselben sind. Die Bildung der Rinne ist bedingt durch die Lage der Hufeisenschlinge zu beiden Seiten der kleinen Kurvatur und sie muß bei jeder Schlingenkontraktion — ob dieselbe durch die Wirkung von Physostigmin oder spontan erfolgt — intendiert werden. Die Vollständigkeit der Rinnenbildung und der Uebergang derselben zu dem Kanal, von welchem *Kuß* und *Duval* und *Luschka* sprechen, hängt augenscheinlich von verschiedenen Faktoren ab. Die Rinne wird tiefer sein, je weniger die zirkuläre Muskulatur der kleinen Kurvatur an der Kontraktion teilnimmt; tiefer demnach bei isolierten Kontraktionen der Schlinge, als in meinen Physostigminversuchen. Die Ränder der Rinne werden höher sein, je stärker die Kontraktion der Schlinge ist und je gestreckter die kleine Kurvatur bereits in erschlafftem Zustande war und die Ränder werden um so mehr aneinander schließen, d. h. die Umwandlung der Rinne in einen Kanal wird um so vollständiger sein, je weniger groß die Entfernung der Hinterwand des Magens von der Vorderwand zu Beginn der Kontraktion ist, bei leerem oder mäßig gefülltem Magen demnach vollständiger als bei ganz gefülltem Magen.

Daß die Bildung der Rinne von der Lage des Magens zwischen Aorta und *Spigel*schem Leberlappen bedingt ist, sowie daß eine gewisse Füllung des Magens zu ihrer Entstehung nötig ist, kann ich nach meinen Versuchen nicht bestätigen. Dagegen werde ich auf die wichtigen von *Strecker* hervorgehobenen Torsionen der Magenwand, welche die Ausbildung der Rinne beeinflussen, im folgenden Abschnitt zurückkommen.

*) Nach *Retzius*.

Wenn ich nun versuche, die beim Hundemagen erhaltenen Befunde auf den menschlichen Magen zu übertragen, so kann ich gewiß nichts Besseres tun, als dem Beispiel von *Retzius* folgen und aus der Stärke der Entwicklung der Fibrae obliquae im menschlichen Magen auf ihre Funktion schließen. Es ist bereits bei der Schilderung von erschlafften Magen erwähnt worden, daß die Ausbildung der Hufeisenschlinge beim Menschen viel stärker ist, als gewöhnlich hervorgehoben wird. Vergleicht man die Abbildungen (Fig. 4 und Fig. 5), von welchen die eine einen erschlafften Hundemagen, die andere einen erschlafften Menschenmagen widergibt, so ist es augenfällig, daß die Hufeisenschlinge beim Menschen viel stärker entwickelt ist, nach der Präparation viel deutlicher hervortritt, als die Schlinge des Hundemagens. Auch der die Kardia umkreisende Anteil der Schlinge, welcher auf Fig. 4 nicht dargestellt wird, ist beim Menschen sehr kräftig entwickelt.

Es kann keinem Zweifel unterliegen, daß durch die Kontraktion dieser kräftig ausgebildeten, an Stärke im Bereiche des Magens nur von dem Ringe des Pylorus übertroffenen Muskulatur es auch im menschlichen Magen zur Rinnen-, resp. Kanalbildung an der kleinen Kurvatur kommt, unter denselben Bedingungen, von denselben Einflüssen abhängig, wie im Magen des Hundes, an welchem sie mit Hilfe der Physostigmineinspritzungen nachgewiesen werden konnte.

C. Torsionen und Schiebungen der Magenwände.

Aus der Zusammenstellung von *Poensgen* ist zu ersehen, daß ältere Autoren vielfach eine Drehung des Magens bei der Anfüllung angenommen haben. Diese Drehung besteht in einer Rotation der großen Kurvatur nach vorne und wird meist als passive Lageveränderung erklärt. Nur *Dumas* faßt sie als aktiv und als Kontraktionsphänomen auf, an welchem die Fibrae obliquae beteiligt sind.

An diese Drehungen erinnern die Befunde, welche *Hasse* und *Strecker* im Jahre 1904 das erste Mal,[22]) und diejenigen, welche ich[6]) im Jahre 1905 beschrieben habe.

Nach *Hasse* und *Strecker* ist zunächst die Lage der Schenkel der Hufeisenschlinge bei dem gefüllten Magen eine andere, als beim leeren Magen. Im leeren Magen geht eine durch die Schenkel

gelegte Ebene von vorne links nach hinten rechts; der vordere Schenkel liegt mehr lateral, der hintere medial. Im vollen Magen ist dieses Verhältnis umgekehrt: der vordere Schenkel ist medial, der rückwärtige lateral. Es ist ferner beim leeren Magen die kleine Kurvatur im Sinne einer links gewundenen Spirale gedreht, indem sie von oben vorne und rechts nach hinten unten und links verläuft; beim gefüllten Magen ist diese Drehung ausgeglichen. Dieselbe Drehung des Lumens erfährt die Kardia, deren Wände der zunehmenden Füllung des Magens entsprechend, allmählich von vorne und links nach hinten und rechts bewegt werden. Die Zudrehung des unteren Speiseröhrenabschnittes bildet bei leerem oder ganz schwach gefülltem Magen in Verbindung mit der Plica cardiaca den Verschlußmechanismus des Magens gegen die Speiseröhre.*)

Ich habe, von der nachweisbaren Verschließung des Antrum pyloricum bei Vagusreizung ausgehend, Versuche veröffentlicht, bei welchen teils in den Magenkörper, teils in die Pars pylorica eingesteckte Nadeln die Drehungen anzeigten, welche von diesen beiden Teilen des Magens bei Reizungen des Vagus ausgeführt werden. Das Resultat war, daß sich bei jeder durch Vagusreizung bedingten Kontraktion die durch den Magenkörper gesteckte Nadel mit ihrem oberen Ende gegen das Schwanzende des Tieres, die durch die Pars pylorica gesteckte Nadel gegen den Kopf des Tieres drehte. Es wurden demnach korrespondierende Punkte der hinteren und vorderen Magenwand bei jeder Kontraktion im Magenkörper in der Art verschoben, daß die vordere Wand sich gegen die hintere senkte, im pylorischen Anteil in der Art, daß die vordere Wand gegen die hintere anstieg. Auf diese Drehungen der beiden Magenteile gegeneinander habe ich — nebst der Kontraktion der zirkulären Muskelschichte — den Abschluß der Pars pylorica von dem Magenkörper während der Magenkontraktion zurückgeführt. Daraus, daß diese Nadeldrehung auch bei Physostigminkontraktionen eintritt, habe ich den Schluß gezogen, daß diese drehende Bewegung in der Anordnung der Muskelfaserung des Magens begründet ist und auf nachfolgende anatomische Untersuchungen hingewiesen.

Wenn ich nun daran gehe, anatomische Befunde zu beschreiben, welche im Sinne der erwähnten Torsionen und Ver-

*) Die genaueren Daten mögen in der Originalarbeit nachgelesen werden.

schiebungen der Magenwände aufzufassen sind, so bin ich mir klar, daß ich noch kein vollständiges Bild gerade dieser Verhältnisse zu geben imstande bin. Insbesonders kann die Drehung, welche die Hufeisenschlinge bei Kontraktionen des Magens erfährt, gewiß auf dem bisher verfolgten Wege noch besser klargestellt werden. Ich gebe die bisherigen Befunde hauptsächlich deshalb, weil sie ein wichtiges Korrelat der anderen Kontraktionsphänomene sind. Ich hoffe insbesondere die Stellung der Schenkel der Hufeisenschlinge im kontrahierten Magen demnächst nachtragen zu können.

Ich verfüge zur Beurteilung der Drehungsvorgänge im kontrahierten Magen zunächst über den einen Leichenmagen, dessen der antralen Furche entsprechender Kontraktionsring ganz besonders gut ausgebildet war und dauernd erhalten werden konnte, dann über zahlreiche durch Physostigmin zur Kontraktion gebrachte Hundemägen. Das Bild dieses Leichenmagens ist bereits in Fig. 1 wiedergegeben. Fig. 2 ist die Abbildung eines der mit einer Rinne versehenen kontrahierten Hundemagen, welcher später geschildert wird.

Das der Fig. 1 zugrunde liegende Präparat zeigt, von außen gesehen, folgende Verhältnisse:

Der im ganzen langgestreckte Magen ist beim Uebergang des Magenkörpers in das Antrum durch eine 3 cm lange, gleichmäßige Einschnürung in zwei Teile geteilt. Der obere Anteil hat die Form eines Ballons, dessen Kuppel nach links und aufwärts gerichtet ist. Die untere Hälfte ist annähernd rund, nur gegen den Pylorus zu elliptisch verlängert. Das verengte Mittelstück ist schlauchförmig. Der größte Querdurchmesser beträgt $2^3/_4$ cm, während der größte Querdurchmesser des oberen Teiles (bei einer Länge von 10 cm) $7^1/_2$ cm, des unteren (bei einer Länge von 7 cm) $5^3/_4$ cm beträgt. Dabei ist die Konsistenz des Mittelstückes eine wesentlich festere, als die der beiden anderen Teile, so daß — da der Magen durchaus leer ist — eine beträchtlich größere Wanddicke angenommen werden muß. Die in der Gegend der kleinen Kurvatur ein- und austretenden Gefäße und das Fettgewebe des kleinen Netzes sind vollständig abpräpariert, wodurch an der oberen Kante des Magens eine schmale, rauhe Fläche sichtbar ist, die sich deutlich von der mit Serosa gleichmäßig überzogenen Vorder- und Hinterwand des Magens absetzt. Es ist ohne weiteres beim Auflegen des

Magens zu sehen, daß diese rauhe Fläche im Bereiche des oberen Magenkavums zum Teil nach vorne, zum Teil nach hinten gewendet ist, daß sie im Bereiche des Mittelstückes fast ganz an der Vorderfläche des Magens liegt, dann aber — am Magenknie — unvermittelt durchaus auf die hintere Fläche des Magens übertritt. Als kleine Kurvatur ist demnach an diesem Präparate nicht der aus der Flächenansicht sich ergebende obere Rand des horizontal aufgelegten Magens zu bezeichnen, sondern die Mittellinie der erwähnten rauhen Fläche als die Ansatzlinie des Omentum minus. Sie liegt, dem Verlaufe dieser Fläche entsprechend, im oberen Anteil an der Grenze zwischen Vorder- und Hinterfläche des flach aufgelegten Magens, sie tritt in dem verengten Anteil auf die Vorder- und wendet sich dann sofort auf die Hinterfläche, wo sie 1 cm unterhalb des oberen Randes zu erkennen ist. Hebt man den Magen von der Unterlage auf, indem man ihn am Pylorus einerseits, am Oesophagus anderseits festhält, so ist es klar, daß die Ursache dieser Spiralform der kleinen Kurvatur eine Torsion des unteren Magenkavums gegen das obere ist, bei welcher der kleine Kurvaturrand der Pars pylorica nach hinten, der große Kurvaturrand nach vorne, demnach die vordere Fläche dieses Kavums nach oben und rückwärts, die hintere nach unten und vorwärts gedreht wurde. Weder der Pylorus, noch die Kardia machen, soweit die Betrachtung des anatomischen Präparates diesen Schluß erlaubt, diese Drehbewegung mit.

Ich lege auf dieses Präparat deshalb besonderen Wert, weil es zugleich mit der Ausbildung einer der antralen peristaltischen Furche entsprechenden Einschnürung auch die Torsion der beiden Magenkava gegeneinander zeigt, welche ich in meinen Versuchen über den Mechanismus der Magenperistaltik beschrieben habe. Auch die Richtung der Drehbewegung der Pars pylorica ist dieselbe, wie sie bei Vagusreizung am lebenden Tiermagen durch eingesteckte Nadeln sichtbar gemacht werden kann.

Eine andere Art der Verschiebung der Wände gegeneinander im kontrahierten Magen zeigt die Fig. 6. Das scheinbar deutlichere Vortreten des rechten Schenkels in der Zeichnung ist nicht vielleicht die Folge einer stärkeren Kontraktion desselben, er erscheint deshalb kräftiger, weil er dem Beschauer näher ist, weil in diesem Präparat die beiden Schenkel eine asymmetrische Stellung im Magen einnehmen. Die Abbildung ist nach dem Formalinpräparate eines stark kontrahierten Magens

gezeichnet, bei welchem wiederum durch Abkappen des ganzen Fundus und eines Teiles des Magenkörpers mittels eines Sagittalschnittes der Zugang zur Innenfläche der kleinen Kurvatur geschaffen wurde. Die Kontraktion der Musculi obliqui ist in diesem Falle besonders gut erhalten. Der hintere Schenkel ist, wenn man von der großen Kurvatur her in den Magen hineinsieht, dem Schnittrand um ½ cm näher als der Schenkel der Vorderwand. Mit anderen Worten: Die in der Mitte zwischen beiden Schenkeln verlaufende Linie, die kleine Kurvatur, ist bei diesem Präparate nach hinten gerichtet, die Vorder- und Hinterwand des Magens sind in frontaler Richtung gegeneinander, die Vorderwand rechtshin, die Hinterwand linkshin verschoben.

Auch diese Art von Bewegungen der Magenwände gegeneinander kann im Tierexperiment aus der Neigung von Nadeln, welche durch den Magenkörper durchgesteckt sind, sehr oft abgelesen werden.

Ein weiterer Index für die Schiebungen der sich kontrahierenden Magenwände gegeneinander bietet die Lage der „Ligamenta pylori", auf welche ich schon mehrfach hingewiesen habe. Die beiden Ligamente sind im erschlafften leeren Magen symmetrisch gestellt, so daß ihre Fußpunkte gleich weiten Abstand vom Pylorus haben. Bei kontrahierten Magen u. zw. besonders bei der unter den zirkulären Einschnürungen besprochenen Form, welche einem Anfangsstadium der Peristole entspricht, kann man eine deutliche Asymmetrie der Bänder konstatieren, indem das Band der Vorderseite rechtshin verschoben ist, dem Pylorus demnach näher liegt, als das Band der Hinterwand. Die Bewegung der Magenwände, welche dazu notwendig ist, ist dieselbe wie diejenige, welche die früher beschriebene Asymmetrie der Rinnenwände bedingt.

Es ist leicht möglich und es ist zu erwarten, daß ähnliche Ueberkreuzungen der Rinnenschenkel gegeneinander, wie sie *Strecker* bei dem sich füllenden Magen beschrieben hat, daß ferner Richtungsänderungen, besonders im unteren Anteil der Rinne durch diese oder andere Schiebungen und Torsionen der Magenwände zustande kommen. Die Schwierigkeit, sie zu konstatieren, ist deshalb groß, weil am herausgeschnittenen Magen durch die entsprechende Rückdrehung der Kardia, vielleicht auch des Pylorus, Torsionen leicht aufgehoben oder abgeschwächt

werden. Aber ich hoffe, in einer folgenden Mitteilung gerade über diese Verhältnisse Näheres mitteilen zu können.

Schluß.

Wenn ich die im vorhergehenden geschilderten Befunde kurz zusammenfasse, so sind an kontrahierten menschlichen Leichenmagen und an den mit Physostigmin zur Kontraktion gebrachten und in diesem Zustand fixierten Tiermagen dreierlei Kontraktionsformen gefunden worden: Zirkulär verlaufende Einschnürungen, welche zum Teil von der Ringfaserschichte, zum Teil von den mit ihr in Verbindung tretenden absteigenden Fasern der Fibrae obliquae ausgeführt werden; die Bildung einer tiefen Rinne oder eines Halbkanals entlang der kleinen Kurvatur, welche durch die Kontraktion der Fibrae obliquae zustande kommt; endlich Torsionen der beiden großen Magenteile, der Pars pylorica und des Korpus gegeneinander und Verschiebungen der kontrahierten Magenwände gegeneinander, an deren Zustandekommen vielleicht alle drei Muskellagen des Magens beteiligt sind.

Die zirkulären Einschnürungsformen sind zum Teil fixierte Stadien der über den ganzen Magen ablaufenden peristaltischen Bewegungen, deren Einzelheiten, soweit sie die Beobachtung am lebenden Tiere erlaubt, von anderen und von mir wiederholt beschrieben worden sind. Zum Teil sind es tonische Kontraktionen im Bereiche des Fundus und des Magenkörpers, geeignet, Teile des Magenhohlraumes von dem übrigen Kavum abzuschließen. Die am Leichenmagen von älteren Autoren wiederholt beobachtete und beschriebene Einschnürung am Uebergang des Magenkörpers in die Pars pylorica, welche oft als Ausdruck eines Sanduhrmagens betrachtet wird, ist ein Residuum der bei der Magenperistaltik entstehenden antralen Furche, welches durch die Leichenstarre der glatten Muskulatur fixiert worden ist.

Die längs der kleinen Kurvatur verlaufende, tiefe und stark modellierte Rinne erweckt infolge ihres Verlaufes von der Einmündung der Speiseröhre bis in die Pars pylorica den Eindruck, als ob ihrer Ausbildung eine wichtige Rolle bei der Leitung der Ingesta und der Einteilung derselben im Magen zufiele. Berücksichtigt man, daß die Distanz der Musculi obliqui von der kleinen Kurvatur und die Breite dieser Muskeln im menschlichen Magen eine relativ viel größere ist, als in den Magen der untersuchten Tiere, daß mithin auch der Querdurchmesser der Rinne im

menschlichen Magen beträchtlich größer sein muß, so könnten nicht nur flüssige und breiige, sondern auch gekaute festere Ingesta in dieser Rinne zur Beförderung gelangen. Es erscheint ferner durchaus möglich, daß sich diese Rinne durch isolierte Kontraktion der Musculi obliqui zeitweise zu einem vollständig geschlossenen Kanal umgestaltet. Es wird der Gegenstand weiterer physiologischer und pharmakologischer Untersuchungen sein, einerseits die Kontraktion der Fibrae obliquae zu isolieren, anderseits womöglich das zeitliche Verhältnis der Rinnenbildung zum Schluckakt festzustellen.

Die Torsionen von großen Magenteilen gegeneinander sind imstande, die Wirkung zirkulärer Kontraktion bei der Abschließung von Magenteilen, insbesonders die bei der Peristole intendierte und im Tierexperiment, sowie bei Röntgenuntersuchungen des menschlichen Magens nachweisbare Abschließung des Antrum pyloricum gegen den übrigen Magenhohlraum ausgiebig zu unterstützen. Die Verschiebungen der Magenwände gegeneinander dürften nicht nur an der allgemeinen Formierung des Mageninnenraumes teilnehmen, sondern namentlich auch auf den Verlauf und den Abschluß der Rinne einen wichtigen Einfluß nehmen, weil sie deren Richtung und Ausfluß zu dirigieren imstande sind. Nimmt man mit *Strecker* an, daß auch durch die Anfüllung des Magens eingreifende Wandverschiebungen zustandekommen, so würde auch der Füllungszustand des Magens einen wechselnden Stand der Richtung der Rinne bedingen.

Wenn es auch gewiß noch zu früh ist, um aus diesen noch wenig in Beziehung zueinander gebrachten einzelnen Kontraktionsphänomenen ein Bild des komplizierten Mechanismus der Magenbewegungen zu konstruieren, zu welchen sie sich vereinigen, so darf doch als eine wichtige Erkenntnis hervorgehoben werden, daß die motorischen Verrichtungen des Magens komplizierter und der Muskelapparat, der ihm zur Leistung derselben zur Verfügung steht, viel feiner differenziert ist, als es gewöhnlich angenommen wird. Es ist zu hoffen, daß fortgesetzte Studien zu einer einheitlichen Auffassung des Zusammenwirkens der verschiedenen Muskelgruppen und der einzelnen Kontraktionsphänomene führen werden.

*

Es ist mir ein aufrichtiges Bedürfnis, beim Abschließen dieser Arbeit dem Chef des I. anatomischen Institutes, Herrn Hofrat Prof. Dr. *E. Zuckerkandl*, für die Förderung dieser Arbeit und für vielfache Anregungen meinen ergebensten Dank auszusprechen. Ich danke ferner Herrn Prof. Dr. *J. Tandler* für seine Unterstützung und für sein Interesse an dieser Arbeit, Herrn Priv.-Doz. Dr. *O. Grosser* für vielfache Ratschläge.

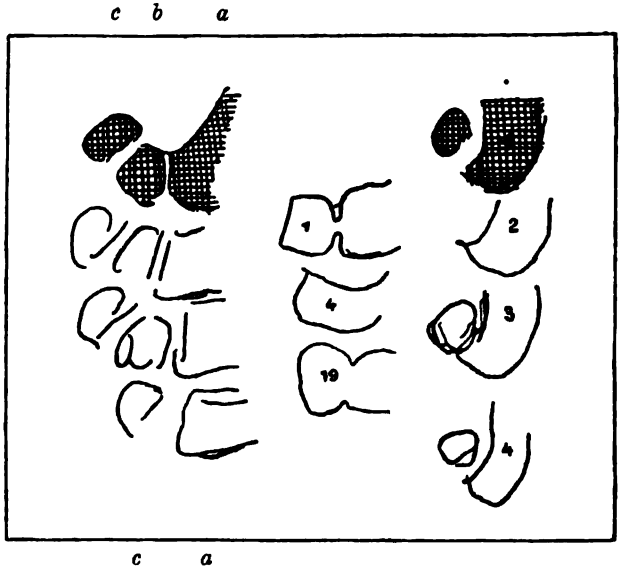

Fig. 2. Fig. 3. Fig. 1.

Verkleinerte Röntgenzeichnungen der peristaltischen Bewegungen des Antrum pyloricum.

Aus: *Kaufmann* und *Holzknecht*, Die Peristaltik des Antrum pyloricum des Menschen.

Die Figuren 1 bis 3 sind durch Nachzeichnen des gesehenen Schirmbildes mittels Fettfarbstiftes auf einer dem Leuchtschirm aufgelegten Glasplatte gewonnen und ohne Beseitigung der Zeichenfehler reproduziert, welche durch die notwendige Geschwindigkeit des Zeichnens der ablaufenden Peristaltik bedingt sind. Sie sind aus einer größeren Zahl ausgewählt.

Fig. 1. Ablauf der Antrumperistaltik. (Der Magen ist mit der auf dem Schirm dunkel erscheinenden Wismut-Mahlzeit gefüllt.)

1. Der Abschluß des Antrum vom Corpus.
2. Das Antrum hat seinen Inhalt entleert.
3. Neuerliche Bildung des Abschlusses des Antrum.
4. = 1. —

Fig. 2. Magen und Anfangsteil des Duodenum. (Beide mit Wismut-Mahlzeit gefüllt.) a) Corpus. b) Antrum. c) Duodenum. Zwischen a und b der „Sphincter antri", zwischen b und c der Pylorus.

Oben: Abschluß des Antrum vom Korpus.

Unten: Das Antrum hat, allseitig kontrahiert, seinen Inhalt entleert.

Dazwischen: Zwischenstufen.

Fig. 3. Antrumperistaltik.

Oben: Der Abschluß fast ausgebildet.

Mitte: Antrumruhe.

Unten: Beginn des neuerlichen Abschlusses.

Literatur.

[1]) *Hofmeister* und *Schütz*, Ueber die automatischen Bewegungen des Magens. Archiv für experimentelle Pathologie u. Pharmakologie, 1886. Bd. XX,S. 1.

[2]) *Roßbach*, Beiträge zur Lehre von den Bewegungen des Magens. Pylorus und Duodenums. Deutsches Archiv für klinische Medizin, Bd. XLVI, S. 296.

[3]) *v. Pfungen*, Versuche über die Bewegungen des Antrum pyloricum beim Menschen. Zentralblatt für Physiologie. 1887, S. 220 u. S. 275.

[4]) *Moritz*, Studien über die motorische Tätigkeit des Magens. Zeitschrift für Biologie. 1895, Bd. XXXII, S. 313.

[5]) *Kaufmann* und *Holzknecht*, Die Peristaltik am Antrum pylori des Menschen. Mitteilungen aus dem Laboratorium für radiologische Diagnostik und Therapie im Allgem. Krankenhaus in Wien. Bd. I, Heft 1.

[6]) *Kaufmann*, Zum Mechanismus der Magenperistaltik. Wiener medizinische Wochenschrift. 1905, Nr. 32.

[7]) *Grützner*, Ein Beitrag zum Mechanismus der Magenverdauung. Archiv für die gesamte Physiologie, Bd. CVI, S. 463.

[8]) *Sick*, Untersuchungen über die Saftabsonderung und die Bewegungsvorgänge im Fundus- und Pylorusteil des Magens. Deutsches Archiv für klinische Medizin, Bd. LXXXVIII, S. 169.

[9]) *Sappey*, Traité d'anatomie descriptive. 1873, 2 Edit. T. IV.

[10]) *Barkow*, De tractu cibario humano. Breslau 1861.

[11]) *Retzius-Gyllenskoeld*, Ueber die fibrae obliquae des Magens. Archiv für Anatomie. 1862.

[12]) *Luschka*, Die Anatomie des Menschen. 1863, Bd. II, S. 190.

[13]) *Aufschnaiter*, Die Muskelhaut des menschlichen Magens. Sitzungsbericht der Akademie der Wissenschaften. Bd. CIII, Abt. 3, S. 78.

[14]) *Retzius A.*, Bemerkungen über das Antrum pylori beim Menschen und einigen Tieren. Archiv für Anatomie und Physiologie. 1857, S. 74.

[15]) *Weißflug*, Die Muskulatur des Magens vom Pferd, Schwein, Hund und Katze. Archiv für wissenschaftliche und praktische Tierheilkunde. Bd. XXIX.

[16]) *Beaumont*, Neue Versuche und Betrachtungen über den Magensaft und die Physiologie der Verdauung. Leipzig 1834. Zitiert nach Poensgen.

[17]) *Poensgen*, Die motorischen Verrichtungen des menschlichen Magens und ihre Störungen. Straßburg 1882.

[18]) *Magendie*, Grundriß der Physiologie. 1820, Bd. II, S. 76.

[19]) *Burdach*, Die Physiologie als Erfahrungswissenschaft. Leipzig 1840, Bd. IV.

[20]) *Mayo*, Outlines of human physiology. 1827.

[21]) *Hasse* und *Strecker*, Der menschliche Magen. Archiv für Anatomie und Physiologie. Anatomische Abteilung. 1905, S. 33.

[22]) *Hasse* und *Strecker*, Der menschliche Magen. Anatomischer Anzeiger 1904, Bd. XXV.

[23]) *Strecker*, Ueber den Verschluß der Cardia beim Menschen. Archiv für Anatomie und Physiologie. Anatomische Abteilung. 1905.

Fig. 1.

Menschlicher Leichenmagen mit besonders starker medianer, der antralen Furche entsprechender Einschnürung.

Fig. 2.

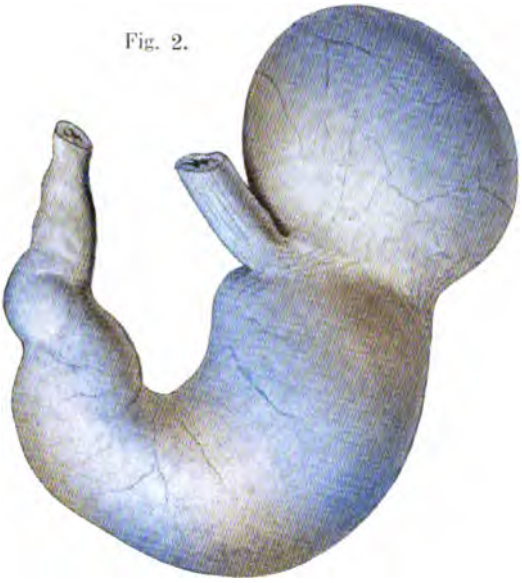

Affenmagen. Zirkuläre Einschnürung an einem kontrahierten Affenmagen.

Fig. 3.

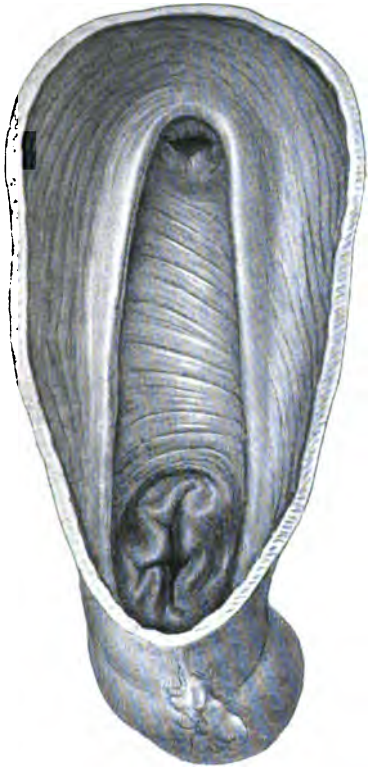

Innenansicht der an der kleinen Kurvatur verlaufenden Rinne in einem kontrahierten Hundemagen.

Fig. 6.

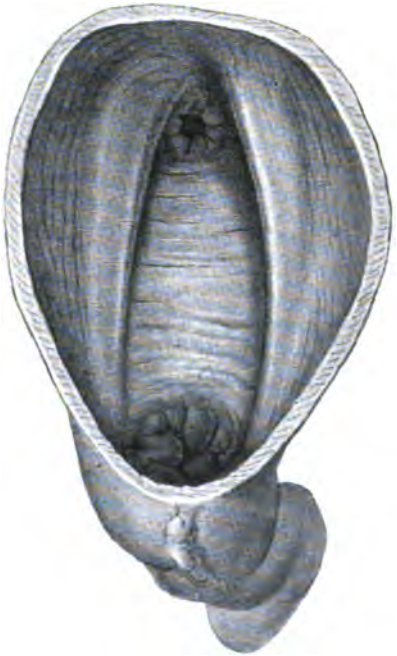

Rinne an der kleinen Kurvatur eines kontrahierten Hundemagens. Asymmetrische Stellung der Fibrae obliquae.

Kaufmann: Anatomisch-experimentelle Studien über die Magenmuskulatur.

Gezeichnet von Keilitz.

Autotypie von Angerer & Göschl, Wien. Druck von Bruno Bartelt, Wien

Fig. 4.

Die Schenkel der Hufeisenschlinge im erschlafften menschlichen Magen.

Fig. 5.



Die Schenkel der Hufeisenschlinge im erschlafften Hundemagen.

Kaufmann: Anatomisch-experimentelle Studien über die Magenmuskulatur.

Gezeichnet von Keilitz.
Autotypie von Angerer & Göschl, Wien. Druck von Bruno Bartelt, W

(Aus der II. medizinischen Universitätsklinik Wien [Hofrat v. Neusser].)

Beiträge zur Morphologie und Biologie der neutrophilen Leukozyten.

Von

Hans Pollitzer,

Aspiranten der Klinik.

(Hiezu Tafel XVI und 3 Textabbildungen.)

I. Vorbemerkungen.

Die vorliegenden Befunde und Anschauungen stellen den vorläufigen Abschluß von Untersuchungen dar, die Bau- und Erscheinungsform der Kerne der neutrophilen Leukozyten zum Gegenstande haben. Die Gesichtspunkte des Studiums haben sich im Laufe der Zeit verschoben. Ursprünglich wurden die Arbeiten in der Absicht begonnen, die nunmehr wohl allgemein bekannten analytischen Prinzipien, die *Arneth* in die Hämatologie eingeführt hat, nachzuprüfen und gleich ihm für klinische Zwecke zu verwerten. Sie führten in erster Linie zu der Erkenntnis, daß diese, die seither von einer großen Zahl von Autoren als Grundlage von hämatologischen Analysen und pathologischen Theorien verwertet wurden, den Tatsachen nicht entsprächen.[1]) Gleichzeitig damit gewann man die Einsicht, daß diesem *Arneth*schen Schema eine Reihe von bisher nicht beobachteten Erscheinungen zugrunde läge, für die sich ein Verständnis erst allmählich entwickelte. So kommt es, daß in einer zweiten Arbeit,*) [2]) die sich mit diesem Gegenstande beschäftigt, alle jene Erscheinungen schon flüchtig angedeutet sind, die in der vorliegenden Studie eingehender analysiert werden; daß aber diese Erscheinungen, da sie nun in geschlossener Reihe vorliegen, von selbst zu einer anderen Deutung der Vorgänge, die sie bedingen, führten. Insoferne enthält die Arbeit die Berichtigung eines Teiles der Anschauungen, die im

*) Die Veröffentlichung dieser Arbeit, die im Sommer 1906 abgeschlossen war, hat sich aus äußeren Gründen bis jetzt verspätet. Sie wird im Herbst 1907 im D. Archiv f. klin. Med. erscheinen.

Vorjahre auf Grund der ersten Beobachtungen geäußert worden waren.*)

Die Bedeutung der vorliegenden Befunde für die Erklärung der durch *Arneth* angeregten Fragen wird am Schlusse kurz dargestellt. Eine abermalige Polemik vorauszuschicken, erscheint mir unnötig, da sich an meinen Anschauungen in bezug auf den negativen Teil meiner früheren Arbeiten nichts geändert hat. Mit dieser Ablehnung einer Polemik soll das Verdienst der *Arneth*schen Anregungen keineswegs geschmälert werden. Er hat nicht nur als erster auf eigenartige Erscheinungen im Blute von Infektionskrankheiten hingewiesen, die bis dahin unbeachtet geblieben waren, sondern hat überhaupt die Aufmerksamkeit der Hämatologen auf jenen Zellbestandteil zurückgelenkt, der in den anderen Zweigen der Histologie die erste Stelle einnimmt: den Zellkern.

Die Wege, die die Hämatologie genommen hat, sind ein eigenartiges Kapitel der Geschichte der Morphologie. Das Studium der Leukozyten hat fast immer bestimmten Zwecken gedient. Ursprünglich waren es zwei prinzipiell verschiedene: die Frage der Beteiligung fixer und mobiler Gewebszellen an den Erscheinungen, die bei der Entzündung und Regeneration auftreten. Daneben Fragen über die allgemeine Erscheinungsform des Kernes im Ruhezustand und in Teilung, für die die Leukozyten zum Teil

*) Die Beschäftigung mit der von *Arneth* aufgerollten morphologischen Frage war in erster Linie durch den Autor selbst erschwert worden, der ein Problem, kaum da es aufgeworfen war, sofort in den Frondienst der klinischen Diagnostik spannte. Dagegen allein hatte sich die sonst bedauerliche Schärfe meiner Polemik[3]) gerichtet. Wenn *Arneth* es unangebracht findet, daß ich es ablehne, mich außer mit ihm auch mit allen jenen klinischen Arbeiten auseinanderzusetzen, die sein System schon u. a. für die Frage der Notwendigkeit einer Operation verwerten, so darf ich zu meiner Rechtfertigung anführen, daß es ihm bisher nicht gelungen ist, den maßgebenden Fachleuten klarzulegen, auf welche Befunde er sich eigentlich stütze. Zwei der hervorragendsten Hämatologen, wie *Pappenheim* und *Löwit*[4]), hegen eine irrtümliche Ansicht über die Zellen, auf die *Arneth* sein System gründete. Die Metamyelozyten, die *Pappenheim* abbildet, sind nicht, wie er und *Löwit* meinen, identisch mit jenen einkernigen W.- u. T.-Zellen, die *Arneth* bei Infektionskrankheiten gehäuft fand, während sie im normalen Blut nur spärlich vorhanden seien. *Pappenheims* Metamyelozyten finden sich unter denselben Bedingungen wie alle anderen Myelozyten. Sie kommen also auch bei Infektionskrankheiten vor, aber in so geringer Zahl, daß sie nie eine „Verschiebung des Blutbildes" erzeugen könnten. Im normalen Blut existieren sie niemals, wie das ja auch *Pappenheim* betont, ohne zu erwähnen, daß das mit *Arneths* Schema unverträglich ist. Die Zellen,

ein günstiges Objekt, zum Teil neue Probleme boten. Beide Studien führten zu gewichtigen Aufklärungen in bezug auf die Lehre von Entzündung und vermittelten uns eingehende Kenntnisse über die Morphologie der Wanderzellen der Warm- und Kaltblüter. Da trat *Ehrlich* mit neuen Methoden und aus ihnen gewonnen neuen analytischen Prinzipien in die Oeffentlichkeit. Das Ergebnis war jene scharfe Zweiteilung der Leukozyten nach ihrer Genese und eine präzise Charakterisierung der Zellen, die weniger auf dem Kernstudium, als auf der chemischen Affinität der Granula zu gewissen Stoffen beruhte. Nun waren die nächsten Jahre hauptsächlich Studien über die Arteigenheit der Granulierung gewidmet. Außerdem aber war die morphologische Analyse des Blutes so weit gediehen, daß sie als Substrat für klinische Zwecke dienen konnte und so glitt jener Zweig der Histologie allmählich aus den Händen der Histologen und Pathologen fast ganz in die Hände der Kliniker. Die nächsten Jahrzehnte waren erfüllt mit dem erfolgreichen Bemühen, die Zusammensetzung des Blutes als Organ zu erforschen, die Veränderung seines Aufbaues unter pathologischen Bedingungen und endlich den spezifischen Erkrankungen dieses Organes. Dadurch gerieten alle jene Arbeiten in den Hintergrund, in denen der Unterschied zwischen Granulozyten und Agranulozyten nicht so scharf gezogen war und mit den Arbeiten

---

die *Arneth* ursprünglich meinte, sind trachychromatische, neutrophile Leukozyten, deren Kernbild bei schwacher Vergrößerung und ungeeigneter Kernfärbung einfach erscheint. Später freilich hat *Arneth* seine Studien auf die Myelämie ausgedehnt und nach dem Prinzip der Kernzählung die dort reichlich vorhandenen Metamyelozyten mit den ihm einkernig erscheinenden, aber trachychromatischen Leukozyten bei Infektionskrankheiten zusammenwerfen müssen. Das zeigt aber nur die Unbrauchbarkeit des Schemas. Der Irrtum *Pappenheims* und *Löwits* ist sehr begreiflich, da *Arneth* bisher immer nur Schemata statt Abbildungen gegeben hat. Ich glaube, daß die beiden geehrten Autoren, wenn sie zu der Einsicht gelangt sein werden, daß *Arneth* diese Zellen gar nicht gemeint hat, ihre stillschweigende Zustimmung, die in dem Namen „Arnethsche Zellen" liegt, zurückziehen werden, zumal ja *Türk* reife neutrophile Leukozyten mit gequollenen und chromatolytischen Kernen als „Arnethsche Zellen" [5]) demonstriert hat. Bedenkt man diese Verwirrung, daß die namhaftesten Hämatologen uneinig sind über das, was der Autor eigentlich meinte, während auf der anderen Seite in einer Reihe von klinischen Arbeiten *Arneths* morphologische Grundlagen als selbstverständlich und gesichert angesehen werden, so daß auf sie schon ärztliche Entscheidungen gestellt werden könnten, dann wird man es verzeihlich finden, wenn ich schließlich eine sachliche Polemik ablehnte und mich damit beschied, die Befunde so, wie sie sich ergeben haben, vorzulegen.

auch ihre Ergebnisse. Besonders wurde die morphologische Analyse der Kerne vernachlässigt, da diese in der allgemein üblichen Triazidfärbung schlecht dargestellt wurden. Aber auch eine Reihe anderer Tatsachen wurde aus dem Bereiche der Denkweise ausgeschaltet, so daß *Weidenreich*[6]) nicht mit Unrecht der *Ehrlich*schen Schule Mangel an Rücksicht auf die Ergebnisse früherer Forschungen vorwirft. Die Erscheinungen, die das Blut bot, hatten überhaupt ein Anrecht auf selbständige Bewertung verloren, seitdem das Blut in seinem leukozytären Anteile zu einer „Funktion des Knochenmarkes" herabgesunken war. Es scheint, daß gerade *Arneth*, der die letzte Lücke der *Ehrlich*schen Theorie ausfüllen und es ermöglichen wollte, das Knochenmark geradezu stündlich in seiner Tätigkeit zu belauschen, gegen seine Absicht den Anstoß geben wird, zu einer unabhängigeren, biologischen Betrachtungsweise der Leukozyten zurückzukehren.

In folgendem sind die Ergebnisse niedergelegt, die eine zweijährige tägliche Beobachtung der neutrophilen Leukozyten unter normalen und abnormalen Verhältnissen lieferte,*) soweit sie das Bekannte für unsere Frage ergänzen. Die Berücksichtigung der Literatur in dieser Studie ist eine sehr ungleichmäßige. Da ich mit einem im vorhinein bestimmten Raum rechnen muß, bin ich gezwungen, geradewegs auf mein Ziel loszugehen. Dabei wäre eine vollständige kritische Uebersicht über die Entwicklung der Anschauungen, die auf diesem Gebiete geäußert worden sind, nur hinderlich; denn der Standpunkte, von denen aus die Leukozyten des Blutes studiert worden sind, sind zu viele, die Verhältnisse, unter denen sich die Anschauungen bildeten, zu verschiedene, als daß eine Zusammenfassung ein einheitliches Bild ergeben könnte. Der klaffende Riß, der die Lehre von den Leukozyten in die zwei vorerwähnten Epochen scheidet, macht sich auch

*) Seit November 1906 wurden über 300 klinische Blutuntersuchungen vorgenommen, die ihrem klinischen Inhalt nach den ersten Teil einer Studie über Regeneration und Degeneration bei Anämie bilden sollen. Im Vorjahr war es gewiß keine geringere Zahl, doch wurde über jene Untersuchungen bei Infektionskrankheiten nur zum Teil Buch geführt. Ziehen wir nur die registrierten Untersuchungen in Betracht und nehmen wir an, daß bei jeder Untersuchung nur fünf Präparate zur genauen Durchmusterung kamen, obwohl ich oft in 10 bis 20 Präparaten nach bestimmten Bildern fahndete. In jedem dieser Präparate sind mindestens 3000 Leukozyten. Das ergibt etwa $4^1/_2$ Millionen einzeln im Trockenpräparat analysierter Leukozyten, an denen sich die vorliegenden Auschauungen ausbildeten. In Wirklichkeit ist die doppelte Anzahl kaum zu hoch geschätzt.

in den jeweils herrschenden Theorien geltend. Es braucht kaum betont zu werden, daß der Verfasser in allen grundlegenden morphologischen Fragen auf dem Standpunkte steht, den die Arbeiten und Lehrbücher der aus der *Ehrlich*schen Schule hervorgegangenen Hämatologen einnehmen. Die Anschauungen dieser Autoren, die, abgesehen von geringen persönlichen Abweichungen, die ausgebaute Lehre *Ehrlichs* darstellen, haben nur deshalb keine eingehende Zitierung erfahren, weil sie als allgemein bekannt angesehen werden dürfen. Daß dagegen ein anderer Teil der Literatur hier so ungewöhnlich ausführlich wiedergegeben wird, hat besondere Gründe. Die meisten der hier niedergelegten Anschauungen sind keineswegs neu; alles, was sich in dieser Studie findet, ist längst beobachtet und gesagt worden. Aber die Beziehungen haben sich zum Teil erst ausgebildet, zum Teil gefestigt, zum Teil gelöst oder verschoben. Deshalb mußte dieser Teil der Literatur seiner anscheinenden Vergessenheit entzogen werden.

II. Zur Technik.

Bei hämatologischen Untersuchungen spielt die Technik eine hervorragende Rolle, da alle feineren analytischen Kriterien in einem mangelhaft angefertigten Blutpräparate versagen. Es scheint aber, als würde der Wert der hämatologischen Technik besonders von seiten der Histologen unterschätzt. Hervorragende Fachmänner wie *Arnold*[7]) bebestreiten die Berechtigung, feinere Strukturstudien im Trockenpräparate vorzunehmen. *v. Ebner*[8]) bezeichnet die Methode als roh und unsicher und es scheint kein Zufall zu sein, daß dieser Autor in einem Handbuche, das mit Abbildungen gewiß geizen muß, neben wohlerhaltenen auch drei schwer mißhandelte Leukozyten abbildet. Ich glaube, daß die *Koch-Ehrlich*sche Technik des Strichpräparates nur in jahrelanger täglicher Uebung an normalen und pathologischen Objekten erlangt werden kann. Die Behandlung, die ein normales Blut erfordert, ist eine ganz andere als jene, die das eingedickte Blut eines fiebernden Pneumonikers oder das wasserdünne einer schweren Anämie verlangt. Hat man einmal seine Technik allen Anforderungen, die die wechselnde Beschaffenheit des Blutes stellt, angepaßt, dann gelingt es, abgesehen von extremen Fällen stets Präparate herzustellen, in denen die Zellen in sehr vollkommener Weise konserviert sind. Auch in einem wohlgelungenen Präparate findet sich am Rande stets eine Anzahl von Zellen, die mechanisch geschädigt erscheinen, doch kann man auch daraus Nutzen ziehen. Wenn man sich mit dem feineren Aufbaue der die Zelle zusammensetzenden Substanzen beschäftigt, sind zerrissene, gedehnte, gequetschte Exemplare kein Gegenstand der Verachtung. Es trägt zur Aufklärung der Struktur wesentlich bei, zu wissen, wie eine Substanz auf solche Insulte reagiert. Jedenfalls erwirbt man sich durch

Studien im Trockenpräparate auch eingehende Kenntnis der Erscheinungsform mißhandelter Zellen und kann dann vielleicht mit einer gewissen Sicherheit behaupten, diese oder jene Erscheinung sei nicht durch präparatorische Mißhandlung hervorgerufen. Ich glaube, daß die Technik des hämatologischen Strichpräparates, wenn sie mit großer Uebung und den jeweiligen Eigenschaften des Blutes angepaßt, gehandhabt wird, jeder anderen histologischen Konservierungs- und Präparationsmethode ebenbürtig ist. Im Prinzipe handelt es sich um ein analoges Vorgehen. Während in dem ausgestrichenen Blutstropfen das Wasser verdunstet, werden nach einer gewissen Zeit die Zellen vergiftet und physiologisch abgetötet, sei es durch die Anreicherung der Salze im Serum, sei es durch die vergiftenden Eigenschaften des Glases, auf die *Deetjen* aufmerksam gemacht hat. In diesem Zustande setzt die Präparation in den anderen Zweigen der Histologie meistens erst ein. Der zweite Vorgang ist die anatomische Abtötung der Zelle: sie sinkt in sich zusammen und trocknet an. Das kann man als Analogon der Konservierung und Einbettung bezeichnen (die Rolle, die der Methylalkohol unserer modernen Farblösungen in bezug auf Strukturveränderungen spielt, halte ich für nicht sehr bedeutend). Der Prozeß der physiologischen und anatomischen Abtötung der Leukozyten wird bei der Anfertigung eines Trockenpräparates von normalem Blute sehr erschwert durch die rasche Ausbildung der Geldrollen der roten Blutkörperchen. Sie bilden sich hier, ehe noch das völlige Zusammensinken und Antrocknen der Leukozyten stattgefunden hat und zerren diese in ihre Netze, Form- und Strukturdetails vielfach zerstörend. Das zwingt uns, von normalem Blute sehr dünne Präparate zu streichen und hier sind allerdings, auch abgesehen von offenkundig geschädigten Zellen, mancherlei Erscheinungen, speziell an polymorphen Kernen, so verschleiert, daß sie eine sichere Beurteilung nicht erlauben. Im chlorotischen Blute fehlt diese Fehlerquelle, da die stets bestehende Hydrämie die Geldrollenbildung der Erythrozyten je nach ihrem Grade einschränkt oder verhindert. Das erlaubt, von chlorotischem Blute außerordentlich dicke Präparate zu streichen, ohne daß dabei die Schönheit der Leukozytenbilder leidet. Ich halte solch einen Ausstrich von chlorotischem Blute für einen Gewebsschnitt von idealer Dünne, in dem die Zellen weniger geschrumpft sind und zarter fixiert, als durch alle übrigen histologischen Methoden und meine, in solch einem Schnitte alle jene Beobachtungen anstellen zu dürfen, die der Histologe seit jeher an seinen Objekten übt. Die ersten Beobachtungen eines Teiles der Erscheinung, die ich in folgendem vorlege, entstanden am Blute von Infektionskrankheiten; allein das fortwährende Interferieren von Bildern, die den natürlichsten Eindruck machten, mit solchen, die anscheinend Kunstprodukte waren, erschwerte eine sichere Bewertung. Erst das Studium des chlorotischen Blutes als eines Objektes, das der Präparation die geringsten Schwierigkeiten entgegensetzt, hat Klarheit in die angesammelten Beobachtungen gebracht. Größte Vorsicht bei der Deutung ist freilich noch immer geboten. Es wurde alles ausgeschaltet, was dem Verdachte unterlag, daß es sich um Täuschungsbilder

handeln könne. Das Studium des Trockenpräparates bedeutet immer nur eine Methode, die erst im Zusammenhange mit den Ergebnissen anderer Methoden endgültige Schlüsse erlaubt.

III. Färbung und Abbildungen.

Sämtliche Präparate, aus denen die Abbildungen stammen, sind nach der *Leishman*schen Modifikation der *Romanowsky*-Methode gefärbt, die ich seit Jahren für klinische Zwecke ausschließlich benütze. Sie bietet eine Kernfärbung, die dem Hämatoxylin an Feinheit und Klarheit nichts nachgibt, an Kraft und Mannigfaltigkeit der Töne überlegen scheint. Gleichzeitig färbt sie sämtliche Granulationen, das Protoplasma in einer vom Kerne differenten Farbe und ich muß sie darum als eine Methode bezeichnen, deren gelungene Resultate nichts mehr zu wünschen übrig lassen. Trotzdem erfreut sich diese Färbung noch immer nicht jener Anerkennung, die sie mir zu verdienen scheint, wie unter anderem aus den Kritiken hervorgeht, die der *Schleip*sche Atlas erfuhr. Die Ursache des Mißlingens von *Leishman*-Präparaten wird meist an falscher Stelle, in der Farblösung vermutet. Ich pflege meine Lösungen monatelang zu verwenden, ohne daß ihre Güte sich verändert. Wenn eine Lösung, die mit tadellos reinem, vorher destillierten Methylalkohol hergestellt ist und die während der Bereitung nur mit vollkommen reinem Material in Berührung gekommen ist, schlechte Resultate gibt, so liegt das, wie mir eine vielfältige Erfahrung zeigt, nie an der Lösung, sondern immer an anderen Ursachen. Besonders an jenen unschönen Präparaten, in denen die Erythrozyten grau gefärbt sind, Kerne und Protoplasmen überfärbt, ist immer das destillierte Wasser schuld. Ich habe durch mehr als ein Jahr nach allen möglichen Gründen des Mißlingens der Präparate gefahndet, bis ich zu dieser Einsicht gekommen bin. Das sogenannte destillierte Wasser — zum mindesten jenes, das wir in den Wiener Kliniken aus der Apotheke beziehen, ist meist von vornherein nichts weniger als chemisch rein. Es sind fast immer Verunreinigungen alkalischen oder sauren Charakters vorhanden. Beide können schon in minimalen Spuren die Färbungsresultate vollständig verderben. Die Folge von anscheinend alkalischen Verunreinigungen ist jene Graufärbung der Erythrozyten und die Ueberfärbung der Kerne und Protoplasmen. Wollte man so lange differenzieren, bis die Erythrozyten dennoch rot geworden sind, so erscheint das ganze Präparat ausgebleicht. Die Folge von sauren Verunreinigungen ist eine andere Mißfärbung. Spuren von Säure zerstören anscheinend den Azurfarbstoff, so daß die Präparate beim Abspülen sehr rasch eosinrot werden, wenn man sie aber dann betrachtet, nur eine schlechte Eosin-Methylenblaufärbung zeigen. Sehr hübsch sieht man diese Vorgänge an vollkommen gelungenen Präparaten, auf die während des Ausstreichens einige Staubkörnchen gefallen sind. Fast jedes dieser Stäubchen umgibt ein Hof von mißgefärbten Zellen: bald ist es ein grauer Alkalihof, bald ein Säurehof, indem die Kerne blaßblau statt violett sind und die neutrophilen Granulationen eosinrot. Für die chemische Deutung dieser Vorgänge stütze ich mich auf die Tatsache,

daß jene alkalische Farblösung, die *Leishman* speziell für Malariafärbung angegeben hat, immer graue Erythrozyten liefert, während anderseits der Zusatz der minimalsten Spuren von Essigsäure zum Spülwasser sofort eine azurfreie Eosin-Methylenblaufärbung ergibt.

Selbst wenn das destillierte Wasser der Apotheke ursprünglich vollkommen rein war, wird es beim Stehen im gut verschlossenen Glasgefäße innerhalb weniger Tage unweigerlich schlecht. Soweit sich das auf alkalische Verunreinigungen bezieht, trägt die Hauptschuld wohl die Glasflasche als solche. Aber wenn man auch zur Aufbewahrung Flaschen aus Jenenser Gerätglas verwendet, die Flasche mit einem tadellos reinen Stoppel verschließt, der nie mit etwas anderem in Berührung gekommen ist, leidet die Güte des Wassers schon nach wenigen Tagen. Will man stets vollkommene Präparate erzielen, dann muß man einen Destillierapparat im hämatologischen Laboratorium aufstellen und sich bei täglichen Arbeiten am besten täglich frisches destilliertes Wasser herstellen. Der Kühler des Apparates soll wie die Auffangflasche aus Jenenser Glas bestehen. Sämtliche Geräte, mit denen Farbstoff, Präparate und Wasser in Berührung kommen, dürfen nie zu anderen Zwecken verwendet werden. Mit solchem Wasser erhält man unter jeder Bedingung tadellose Präparate. Nur darf man selbst mit ihm nicht schematisch verfahren. Es gibt auch hier noch Ausstriche, die sich schwer und solche, die sich leicht differenzieren. Ist das Wasser absolut rein, dann kann man das Präparat ruhig so lange darin abspülen, bis es makroskopisch einen schönen Eosinton angenommen hat, selbst wenn das minutenlang dauern sollte. In diesem Falle aber tut man besser, schon den zweiten Akt, die Färbung in zur Hälfte verdünnter Lösung, anstatt zwei Minuten, etwa fünf Minuten, vorzunehmen. Als Ursache dieser mir noch immer rätselhaften Schwankungen, die eine und dieselbe Farblösung heute zeigt und morgen vermissen läßt, möchte ich fast die verschiedene Alkaleszenz des Blutes ansehen. (Doch muß ich bemerken, daß ich in einem chemischen Laboratorium arbeite, in dessen Luft wohl mannigfache Dämpfe enthalten sind.) Man sieht, die Färbung will mit einer gewissen einsichtigen Liebe vorgenommen sein, lohnt diese aber mit Bildern, die allen anderen überlegen sind. Ebenso vorzügliche Resultate gibt sie für Malariaplasmodien. Nur wo diese subtilen Bedingungen nicht zu erfüllen sind, scheint mir die *Jenner*sche Färbung, als weit unempfindlicher, vorzuziehen.*)

*) Ich möchte bei dieser Gelegenheit eine Deckglasmarkierungsmethode erwähnen, weil sie vielleicht anderen ebensogute Dienste leisten könnte wie mir. Die Schattenseiten der Noniusmarkierung, bei der man bei Arbeiten, die sich über längere Zeit erstrecken, nie weiß, ob sich das Deckglas nicht unterdessen verschoben hat, machen sie nötig. Die Firma *Zeiß* verkauft einen Deckglasmarkierapparat in Form eines gefederten Linsentubus, der auf das Deckglas aufgeschraubt werden soll. Zur Markierung soll eine beigegebene Flüssigkeit dienen, die aber weder an Glas, noch an Metall haftet. Statt dessen empfehle ich folgendes: Man bereite sich aus Vaseline und der Substanz eines Glasstiftes

Die Abbildungen sind meinem Zeichner vollkommen gelungen. Es ist in ihnen nichts schematisiert, jede Zelle ist mit all ihren zufälligen individuellen Details aufgenommen. Anderseits aber ist die Auswahl derart getroffen, daß alle typischen Einzelheiten, so weit sie für diese Untersuchungen in Betracht kommen, zur Darstellung gelangen. Die Vergrößerung entspricht durchweg der einer homog. Immersion. *Zeiss*, num. Apert. 1·5, mit Okular 4. Zur optischen Analyse wurden vor der endgültigen Anfertigung der Zeichnung stets höhere Okulare, bis Nr. 18, herangezogen. Es ist daher nötig, die Bilder von Gruppe II ab auch mit einer Lupe zu betrachten. Die Reproduktion, von der mir allerdings nur ein unvollendeter Probedruck vorliegt, hat die Erwartungen, die ich in sie setzte, nur zum Teile erfüllt. Die rein mechanische Technik war gewählt worden, um jene leisen Schematisierungen und Vergröberungen zu vermeiden, die selbst dem besten Lithographen unterlaufen, wenn er nicht direkt auf den Stein arbeitet. Dafür wurden aber nun die Mängel des Dreifarbendruckes eingetauscht, dessen Technik nur für Gesamtwirkungen günstig ist, so daß die Bilder eine nähere Analyse nicht erlauben. Die ausführende Anstalt ist derzeit mit außerordentlichem Entgegenkommen bemüht, das Verfahren in dem Sinne auszugestalten, daß an Stelle der Zusammensetzung aus drei Normalplatten, ein Druck mit den drei natürlichen Farben tritt.

IV. Der Reifungsprozeß des Myelozytenkernes. Granuloplasma und Protoplasma.

Um zum Verständnisse der außerordentlich mannigfaltigen Erscheinungsform zu gelangen, in der uns die Kerne der polynukleären neutrophilen Leukozyten gegenübertreten und zu einer Beurteilung des gesetzmäßigen in dieser Vielheit, müssen wir uns mit den Kernen ihrer Stammzellen, der Myelozyten näher beschäftigen. Es gilt hier, Beobachtungen auszubauen und genauer zu analysieren, die keineswegs neu sind. Sie haben aber erst im Widerspruch mit *Arneths* Theorien ein praktisches Interesse gewonnen.

durch Verreiben eine dicke Paste. Diese trägt man auf den Farbpolster auf, der in dem Zeißschen Etui ist. Sie hält sich über ein Jahr lang unverändert. Will man markieren, so schraubt man an den Revolver den Apparat an, dessen Spitze mittels eines kurzgestützten Pinsels mit etwas Paste bestrichen ist. Arbeitet man mit einem Trockensystem, dann kann man so in kürzester Zeit durch Umschalten eine beliebige Anzahl von Zellen mit roten Ringen, die zentriert sind, umgeben. Hernach umschreibt man alle mit Tintenringen und spült mit Xylol darüber, wobei die Paste von selbst wegfließt. Tintenringe sind gegen jedes Abwaschen resistent.

Für das Studium der Myelozyten waren im allgemeinen zwei Objekte üblich: das Knochenmark und die Myelämie. Für die Zwecke, die wir verfolgen, waren beide Wege nicht gangbar. Im Knochenmarksschnitt, als einem der empfindlichsten Gewebe, schrumpfen die Zellen bei der Präparation stark, so daß sie bedeutend kleiner erscheinen als die im Blute zirkulierenden und eine Reihe von analytischen Kriterien verloren geht. Knochenmarksausstriche und Tupfpräparate bleiben immer nur als Notbehelf verwertbar. Mit diesen Bemerkungen soll der Wert der Knochenmarksstudien keineswegs geschmälert werden, die der Hämatologie die gesicherte anatomische Basis geschaffen haben. Nur für die Darstellung unserer speziellen Zwecke war das Knochenmark kein günstiges Objekt. Das Studium der Myelämie wurde aus mehr prinzipiellen Gründen für diese Zwecke nicht direkt verwertet. Hier handelt es sich um einen atypischen Wucherungsprozeß, bei dem alle Variationen eines Zelltypus auftreten, die überhaupt im Bereiche der Entwicklungsmöglichkeit liegen. Die Abbildungen, auf die ich mich im folgenden stütze, stammen alle aus Präparaten von schweren Anämien. Die Gründe, aus denen hier Myelozyten in das Blut gelangen, seien an dieser Stelle nicht erörtert; sicherlich handelt es sich nicht um einen atypischen Wucherungsprozeß. Die Anämia gravis stellt aus präparatorischen und morphologischen Gründen ein sehr günstiges Objekt dar, um Myelozyten zu studieren. Es liegt kein Grund vor, anzunehmen, daß die Strukturbilder von Kernen, Granulationen usw., die wir hier finden, etwas gerade dem anämischen Krankheitsprozeß Eigentümliches seien. Die Beobachtungen sind auch bei jeder anderen Gelegenheit, wo sich Myelozyten im Blute finden, zu machen, nur geben sie ihre Beziehungen zueinander nicht so leicht kund.

Als phylogenetisch älteste, neutrophil granulierte Myelozyten, die ins Blut gelangen, erscheinen Zellen, die in den *Romanowsky*-Färbungen dem Auge durch die eminente Zyanophilie ihres Protoplasmas auffallen (Fig. I [1, 2, 3, 4]). Der Kern grenzt sich bei manchen dieser Zellen nicht ganz scharf ab, eine Erscheinung, die hauptsächlich durch die Aehnlichkeit der dunklen Farben bedingt ist. Was ihm eigenartig ist, was diese Entwicklungsstufe charakterisiert, ist seine Chromatinstruktur: das Chromatin ist im Kerne im allgemeinen gleichmäßig verteilt. Schon Fig. 1 scheint diese Schilderung zu widerlegen. In der dunklen Chromatinmasse tritt ein Netzwerk von Linien und Pünktchen hervor. Ich

halte diese Struktur zum größten Teile für eine Pseudostruktur, die durch einen anderen Zellbestandteil hervorgerufen wird.

Die Frage mag gleich an dieser Stelle besprochen werden; sie gilt für die ganze neutrophile Zellreihe. In unserer Färbung und ebenso in den besten Eosin-Methylenblauprozessen erscheint die Granulierung anders als im Triazidbilde, der klassischen Granulafärbung. Unsere Bilder zeigen keine Granulierung, keine Körner, Einschlüsse im Protoplasma, sondern ein Granuloplasma, d. h. eine im optischen Querschnitte netzförmige, im Raume wabenförmige Substanz, die sich stets erythrophil färbt. Die Körner erscheinen hier zum Teil als verdickte Knotenpunkte des Wabenwerkes, zum Teil als die kugeligen Enden der letzten peripheren Fäden. Speziell letzteres Bild ist an dem dichten Granuloplasma der polymorphkernigen Zellen kaum zu sehen. Bei Gelegenheit von Abbildungen granulierter Uebergangsformen (*Ehrlich*), die an anderer Stelle gegeben werden sollen, wird es sich zeigen, daß dort oft sehr schön ein neutrophiles, reines Netz von zarten Fäden zu sehen ist, von denen die äußersten, nicht mehr verknüpften, mit einem Körnchen endigen. Für die dichtere Granulierung der polymorphkernigen Leukozyten wollen wir die Möglichkeit zugeben, daß zwischen den Netzfäden noch mehr selbständige Körner eingeschaltet sein können, aber es ist wahrscheinlich, daß es sich auch hier um dieselbe Struktur handelt, die dann bei dem Zusammensinken des kugeligen Netzwerkes verwischt wird.

Das Protoplasma aller Zellen dieses Stammes, vom ältesten Myelozyten angefangen bis zum reifsten neutrophilen Leukozyten, ist stets eine zyanophile, hyaline Substanz; nur der Grad ihrer Zyanophilie ist verschieden. Denkt man sich einen rötlich gefärbten Schwamm in blaue Gelatine getaucht, das Ganze erstarrt und durchgeschnitten, so gäbe das ungefähr ein Bild des Verhältnisses zwischen Granuloplasma und Protoplasma. Im allgemeinen bekommt man von dem Protoplasma der reifen neutrophilen Leukozyten nichts zu sehen, weil das Granuloplasma sehr dicht ist und überall bis an den Rand der Zelle reicht. Gewisse Zerreißungsbilder zeigen aber schon, daß die Farbe des reinen Granuloplasmas eine andere wäre, wenn es nicht mit blauem Lichte — dem nämlich, das durch das durchtränkende Protoplasma gegangen ist — beleuchtet würde. Ist das Granuloplasma aufgelockert (Fig. II [7]) oder reicht es

nicht völlig bis zum Rande (Fig. II [12]) oder hat es endlich seine Fähigkeit der selbständigen, vom Protoplasma unabhängigen Kontraktilität benützt, um sich zu verändern (Fig. III [1 bis 7]), so bekommen wir das Verhältnis zwischen Protoplasma und Granuloplasma zu sehen. Ursprünglich war der Darstellung dieser Strukturen eine eigene große Zahl gesammelter Bilder gewidmet; auf deren Wiedergabe wurde verzichtet, weil ein Teil der vorliegenden, anderen Zwecken dienenden Abbildungen diese Erscheinung ausreichend zur Anschauung bringt.

Es scheint sich also bei der Granulierung nicht um Einschlüsse im Protoplasma zu handeln, sondern um eine dritte Substanz von (im Raume) wabenförmigem Baue, die zwischen Kern und Protoplasma eingeschaltet ist und selbständige Eigenschaften hat.

Wir werden später genauer von diesen zu sprechen haben. Je dunkler blau das Protoplasma ist, desto weniger kann bei der scharfen Durchleuchtung das blasse Rosa der Fäden zur Geltung kommen. Das Granuloplasma erscheint dann oft nur als ein Linienpunktwerk.

Gegen diese Darstellung wäre einzuwenden, daß die *Romanowsky*-Färbungen eben schlechte Granulafärbungen seien, daß sie von ihnen nur einzelne färbten und daß das Netzwerk Protoplasma sei, das aus irgendwelchen Gründen seine zyanophilen Eigenschaften verloren habe und streifenweise erythrophil geworden sei. Ich halte diese Deutung für ganz ausgeschlossen; wie gesagt, das Granuloplasma bewegt sich innerhalb des Protoplasmas ganz selbständig, es kontrahiert sich, es teilt sich, kurzum es verhält sich wie eine schwammige Masse, die in eine Flüssigkeit eingetaucht ist. Es scheint mir hier ein Analogon der *Benda*schen Mitochondria — der Fadenkörnersubstanz — in den Spermatozoen und anderen Zellen vorzuliegen. *Ehrlich* hatte zwar auf direkte Anfrage *Bendas* die Analogie abgelehnt; allein er stützte sich eben auf Triazidbilder und ich glaube, daß die Triazidfärbung nur höchst anschaulich, aber sachlich auch für die Granulierung ungenügend ist, weil sie eben diese Verhältnisse nicht zur Darstellung bringt. Vielleicht ist daran auch die Hitzefixation schuld. Es wäre sehr gut möglich, daß die hohe Temperatur die feinen Fäden zum Zerreißen bringt.

Man kann die Struktur des Granuloplasmas auch im Nativpräparate ganz gut erkennen. Wenn man Blut mit etwas Kochsalzlösung verdünnt, quillt das Granuloplasma der Leukozyten und zerplatzt schließlich. Was dann umherschwimmt, sind außer größeren Netzstückchen, Körner, die zwei bis vier kurze Fäden tragen, die Geißeln vortäuschen.

Kehren wir nach dieser Abschweifung zu unseren Zellen zurück. In diesem Entwicklungsstadium des Myelozyten ist das Granuloplasma meist noch von starrerem Baue und bleibt bei dem Zusammensinken der Zelle über dem Kernmassiv liegen. Seine Farbe kann es dort bei der dunkelvioletten Beleuchtung nicht zur Geltung bringen; so wird es nur als ein Linienpunktsystem sichtbar, das bei tieferer Einstellung zum Verschwinden gebracht werden kann. Ich habe mich bei einer großen Anzahl von Zellen davon überzeugt, daß bei diesen ältesten Zellen ein Teil der Kernstruktur die optische Projektion des Granuloplasmas auf den Kern ist. Selbstverständlich aber treten Ansätze zur Differenzierung im Chromatin schon auf dieser Stufe bei vielen Exemplaren auf. Diese Zellen (Fig. I [1 bis 4]) erscheinen also als der älteste zirkulierende Entwicklungstypus des neutrophil granulierten Myelozyten, der in erster Linie durch das Fehlen einer Chromatinstruktur, d. h. durch die ziemlich gleichmäßige Verteilung des Chromatins im Kerninnern charakterisiert ist. In zweiter Linie zeichnet sich diese Entwicklungsstufe durch die stärkste Zyanophilie des Protoplasmas aus. Ich möchte diese Zellen mit dem Ausdrucke primäre Myelozyten bezeichnen, eine Nomenklatur, die keinen anderen Zweck hat, als der Erörterung zu dienen.

Fassen wir nun z. B. Fig. 3 und 4 genauer ins Auge, so sehen wir, daß diese Zellen keineswegs einkernig oder einfach-kernig (*Türk*) sind. Es hebt sich hier deutlich eine größere Zahl von selbständigen Kernsegmenten ab, die nur dicht zu einem Haufen zusammengeballt sind. Dasselbe ist bei Fig. 1 und 2 der Fall, nur schwerer sichtbar. Die Beispiele sind ausgewählt, um zu zeigen, was nur das Arbeiten mit einer Mikrometerschraube und wechselnder Abblendung wirklich zeigen kann: daß die primären Myelozyten zum großen Teile echt polymorphkernig sein können. Nur ist diese Polymorphose in diesem Stadium noch schwer sichtbar. Das Protoplasma verdunkelt uns das Licht und die Chromatin-

struktur, die uns in späteren Entwicklungsstadien bessere optische Anhaltspunkte geben wird, fehlt größtenteils. Außer diesen mehr subjektiven Schwierigkeiten haben die Kerne in diesem Entwicklungsstadium eine besondere Neigung, dicht geballt zu liegen, und endlich drängen sie sich wegen ihrer Plumpheit im Raume.

Verfolgt man nun die Kernstrukturen einerseits und die Basophilie des Protoplasmas an einer großen Zahl von Zellen, so bilden sich dabei gewisse Typen aus, die den Gang der Entwicklung zu verkörpern scheinen.

Mit Fig. I (5) beginnt jener Typus, den wir als sekundären Myelozyten bezeichnen möchten. Sie sind dadurch charakterisiert, daß sich in ihrem Kerne schon eine Chromatinstruktur entwickelt hat, die man als gleichmäßig wabenförmig bezeichnen kann. Die Hohlräume der Waben sind dabei noch nicht ganz achromatisch; aber das Chromatin hat sich an verschiedenen Stellen zu dieser Struktur angereichert, so daß für die Zwischensubstanz nur eine geringere Färbekraft verblieb. Man gewinnt bei dem Studium dieses Zelltypus die Ueberzeugung, daß es sich nie um eine Chromatinvermehrung handelt (*Pappenheim*), sondern nur um eine verschiedene Verteilung einer von Anfang an gegebenen Chromatinmenge.

Durch die Ausbildung jener sekundären Chromatinstruktur sind die Kerne schon weit plastischer geworden. Man ersieht aus Fig. 5 mit Leichtigkeit, daß es sich um eine hochgradig polymorph- oder vielkernige Zelle handelt. Das Granuloplasma ist in Fig. 5 schlecht entwickelt, zeigt aber seine Netzstruktur besonders deutlich. Die Zyanophilie des Protoplasmas hat abgenommen.

Fig. 6. Die Polymorphkernigkeit ist wieder gut zu sehen, das Granuloplasma ist stellenweise aufgelockert und läßt das blaue Protoplasma durchscheinen. Diese Zelle würde in schwächeren Kernfärbungen (Triazid) selbst in der Hämatoxylinfärbung wegen ihrer Zartheit als einkerniger Myelozyt mit gebuchtetem Kerne erscheinen. Wir sehen aber, daß diese scheinbare Buchtung nur ein Gruppierungsbild einer größeren Zahl von Kernen darstellt, das dem Zufalle seine Entstehung verdankt und keine Bedeutung für den Entwicklungszustand der Zelle haben kann.

Fig. 7, dasselbe. Im Zentrum der Zelle ist ein kreisförmiger Bezirk sichtbar, in dem das Granuloplasma fehlt. An

der Peripherie des Kreises haben die Waben des Granuloplasmas eine radiäre Stellung eingenommen.

Fig. 8. Das Bild scheint mir besonders instruktiv. Es zeigt, wie solch ein hochgradig polymorpher Kern durch Gruppierung einer großen Zahl von Segmenten einen verhältnismäßig einfachen Eindruck machen kann. Wollten wir diese Kerne zählen, so kämen wir zu einer Zahl von mindestens 15. Allein die Zählung ist ein ganz unnützes Beginnen.

Fig. 9. Die Zelle, die noch der Reihe der sekundären Myelozyten angefügt ist, bildet den Uebergang zur nächsten Entwicklungsstufe. Sie ist wieder ganz hochgradig vielkernig. Die Kerne zeigen die Tendenz, sich in zwei Gruppen zu sondern. Diesen entsprechend hat sich das Granuloplasma in zwei Ballen geteilt, zwischen denen eine Straße blauen Protoplasmas verläuft. Ein kleines birnförmiges Kernsegment liegt quer über diese Straße und zeigt, wie durchscheinend solch ein einzelner Kern ist, wenn er nicht von anderen unterlagert ist.

Damit wollen wir die Bilderreihe des sekundären Myelozyten abschließen. Sie erscheinen dadurch charakterisiert, daß das Chromatin in ihnen seine zweite Entwicklungsstufe, die wabenförmige Struktur, erreicht hat. Daneben ist die Zyanophilie des Protoplasmas schwächer geworden. Was bei den primären Myelozyten zum Teil mehr die Form eines Verdachtes hatte, ist hier viel deutlicher zu sehen: daß solche Myelozyten hochgradig polymorphkernig sein können und daß die Form der Kerngruppierung, die bisher stets als Kernform aufgefaßt wurde, nichts mit der Entwicklungslinie zu tun hat.

Mit Fig. I (10) beginnt die Reihe der reifsten tertiären Myelozytenformen. In ihnen hat das Chromatin jedes einzelnen Kernsegmentes eine weitere Durchbildung erfahren, die im Prinzipe nun schon dieselbe ist, wie im reifen Leukozytenkerne. Hier findet sich schon jene Sonderung in zentrale Chromatiplaques, Wandchromatin und verbindende Netze, die von nun an die charakteristische Struktur bleibt, bis sie durch degenerative Erscheinungen zerstört wird. Nur ist hier die Chromatinmenge noch immer auf einen größeren Raum verteilt, so daß die Strukturierung bei starker Durchleuchtung unscharf und im Gesamtbilde blaß erscheint. Wir müssen uns begnügen, diese

Struktur des tertiären Myelozytenkernsegmentes als Uebergangsstruktur zu bezeichnen, da sich ein anderer treffender Ausdruck nicht finden will. Neben den Umwandlungen der Chromatinstruktur hat die Zyanophilie des Protoplasmas bedeutend abgenommen.

Fig. 10. Der scheinbar einheitliche Kern stellt in Wirklichkeit einen Klumpen zahlreicher, dicht geballter Segmente dar.

Fig. 11, in der der Zufall die Kerne lockerer gelagert hat, macht es erklärlich, daß sie zusammengeballt kein plastischeres Bild geben.

Es braucht nun kaum betont zu werden, daß es sich auch in Fig. 12, 13, 14 nicht um einfache, gebuchtete Kerne handelt, sondern daß sowohl im Präparate als auch im Originale die Zusammensetzung aus einer größeren Zahl von Kernen klar sichtbar war. Es wäre nötig, zu jedem dieser Kerne ein Gruppierungsschema zu geben, was aber äußere Gründe verbieten. In Fig. 14 lagert ein tertiärer Myelozyt reifster Art mit einem normalen Leukozyten zufällig zusammen.

Damit wären wir bei dem Versuche der Bestimmung einer Entwicklungslinie an einem Punkte angelangt, der uns in bezug auf die Chromatinstruktur dem reifen neutrophilen Leukozyten schon sehr nahe zu stehen scheint. Eine andere Anzahl von Bildern, für die gewisse leukozytotische Anämien eine wahre Fundgrube sind, zeigt aber, daß der Weg kein so direkter ist.

Alle diese Entwicklungsstufen der primären, sekundären, tertiären Myelozyten können sich bekanntlich teilen.

Ihre Teilungsprodukte sind Zellen, die vor allem bedeutend kleiner sind als die Mutterzellen. Wenn jene polymorphkernig waren, sind es diese ebenfalls, aber die Anzahl ihrer Kernsegmente entspricht nur etwa der Hälfte der mütterlichen Kernzahl. Die Chromatinstruktur dieser Kerne entspricht vollständig dem Entwicklungstypus der Mutterzelle, so daß wir wieder primäre, sekundäre, tertiäre Tochterzellen unterscheiden können. Ebenso ist der Grad der Zyanophilie ein jeweils verschiedener.

Fig. I (a, b) repräsentieren solche primäre Tochterzellen, Fig. I (c, d) etwa den sekundären Typus, Fig. I (f, g, h, i) den tertiären. Alle die hier abgebildeten Tochterzellen sind wieder echt polymorphkernig, d. h. auch in ihnen ist das Kernbild nur ein Gruppierungsbild einer Anzahl von Segmenten, die aber geringer ist als die der Mutterzellen. (Leider sind speziell die

Kerne dieser Zellen der mißlungenste Teil der Reproduktion, so daß man auf den Bildern der Tafel nicht viel sieht.)

Den Vorgang der Teilung selbst konnten wir bisher nicht beobachten. Es steht außer Zweifel, daß sich granulierte Myelozyten mitotisch teilen können. Wir selbst haben bisher niemals die Mitose eines Granulozyten im menschlichen Blute gesehen.

Welche Entwicklungsstufen der Myelozyten aber einer mitotischen Teilung fähig sind, ob es vielleicht nur die ältesten sind, läßt sich aus der vorliegenden Literatur nicht entnehmen. Es ist sehr wahrscheinlich, daß es neben der mitotischen Teilung der Myelozyten auch eine amitotische gibt, deren Produkte speziell die eben beschriebenen Tochterzellen sind. Wie diese amitotische Teilung des polymorphen Kernes sich abspielen mag, dafür gibt uns Fig. I (c) ein Bild. Dasselbe kann erst weiter unten nach Darstellung des allgemeinen Aufbaues polymorpher Kerne besprochen werden.

Damit sind die Hauptpunkte, deren wir zum Verständnisse der Entwicklungslinie, wie sie uns von den Myelozyten zur reifen neutrophilen Zelle zu führen scheint, bedurften, angedeutet, und wir dürfen eine Uebersicht zu gewinnen suchen.

Die Umwandlung der Myelozyten zu jenen Zellen, die wir als reife, neutrophile Leukozyten im normalen Blute finden, ist ein Prozeß der Phylogenese und nicht der Ontogenese. Die Anschauung, daß dieser Prozeß sich derart abspiele, daß ein einfacher runder Myelozytenkern sich allmählich buchtet und immer mehr segmentiert, bis er zum reifen polymorphen Leukozytenkern geworden ist, läßt sich nicht aufrecht erhalten. Der Prozeß der Buchtung bis zur Segmentierung des Kernes hat mit der aufsteigenden Entwicklungslinie nichts zu tun. Man erlaube einen Vergleich. So wie jedes tierische Lebewesen in seiner Embryonalzeit nur einen Bruchteil seiner künftigen Körpergröße hat, dabei aber schon seine ganze künftige Gliederung, die sich nur mehr als solche verändert, so werden auch Generationen von Myelozyten schon polymorphkernig geboren.

Im Knochenmarke entwickelt sich aus ungranulierten Bildungszellen der primäre Myelozyt. Von diesen stammen vermutlich durch mitotische Teilung die Zellen der nächsten Generationen ab, von denen ein Teil die Art erhält, ein anderer Teil durch konsequente Weiterentwicklung eine höhere Stufe erreicht: den sekundären und tertiären Typus. Daneben kann jede Genera-

tion durch amitotische Teilung Tochterzellen liefern, deren reifster Typus schließlich die tertiären Tochterzellen im Marke und in weiteren Generationen die neutrophilen Leukozyten sind.

Allen diesen Zellen, gleichviel ob Mutterzelle oder Tochterzelle, ist die Eigenschaft gemeinsam, daß ihre Kerne eine große Neigung zur Polymorphose haben. Wenn es auch Formen geben mag, bei denen noch eine einfache Kernblase vorhanden ist, so gibt es daneben eine große Zahl von echt polymorphkernigen Markzellen, deren Kern ebenso hochgradig segmentiert ist wie der der reifen neutrophilen Leukozyten. Daß er bei den Markzellen häufiger dicht geballt liegt, als bei den Leukozyten, hat seinen Grund zum Teil in der Plumpheit der Segmente, vielleicht mag das aber auch im Wesen des polymorphen Myelozytenkernes begründet sein. Gleichviel: Was wir als Kernbild — besonders in den älteren Färbungen — zu sehen bekamen, ist eine Silhouette, die dem Zufall ihre Entstehung verdankt und nichts mit der Entwicklungslinie zu tun hat. Die Definition der Myelozyten als einfachkernige Zellen mag vielleicht heute noch didaktischen Zwecken genügen, den Tatsachen aber entspricht sie nicht und die Konsequenzen, die aus ihr gezogen wurden (*Arneth*) haben ihre Unzulänglichkeit erwiesen.

Die Entwicklungslinie des Myelozytenstammes wird durch zwei andere Punkte bestimmt: die allmähliche Strukturierung der Chromatines und daneben die Abnahme der Zyanophilie des Protoplasmas.

Die Entwicklung der Chromatinstruktur stellt sich als konsequente Fortbildung einer gegebenen Anlage dar, deren Bedeutung aus dem Endresultate ersichtlich ist: der Aufstapelung einer großen Chromatinmenge in einem relativ kleinen Raume und in höchst mobiler Form. Direkte Beziehungen zur Teilung, wie sie *Arnold* vermutete, scheinen auch nicht zu bestehen.

Die allmähliche Abnahme der Zyanophilie des Protoplasmas erscheint mir von anderer Bedeutung. Ich halte die Zyanophilie für den Ausdruck des Reichtums an mütterlicher

Nährsubstanz im Protoplasma. Bei der Teilung mag diese Substanz auf die Tochterzellen verteilt werden, in denen sie durch Wasseraufnahme in verdünnter Lösung erscheint. Jene Generation, bei der sich der Vorrat an zyanophiler Substanz endlich erschöpft hat, wird wohl damit ihr generatives Ende erreicht haben. Andere Bilder rechtfertigen die Anschauung, daß die Zyanophilie auch innerhalb der einzelnen Zellen durch degenerative Prozesse abnehmen kann. Es zeigt sich nämlich manchmal eine starke Divergenz zwischen der Entwicklungsstufe des Chromatins und der Zyanophilie des Protoplasmas. Es kann auch sein, daß es sich hier um eine ungleiche Verteilung der Substanz bei der Teilung handelt.

Wenn auch die Einteilung in primäre, sekundäre und tertiäre Leukozyten etwas Schematisches an sich trägt, so scheint es doch außer Zweifel, daß es sich um eine mindestens ebenso große Zahl von Generationen handelt, die im groben diesen Typen entsprechen.

Wir haben so in den Granulozyten des Knochenmarkes ein kompliziertes System einander folgender Entwicklungsstufen und deren Teilungsprodukte vor uns, für dessen Eigenart wir nur ein Analogon kennen: die Spermatogenese. (Leider erlaubt uns das Knochenmark nicht, wie das Hodenparenchym, eine genaue Feststellung des Verhältnisses der einzelnen Generationen zueinander. (In allerjüngster Zeit hat sich *Jolly* derselbe Vergleich beim Studium der Entwicklung der Erythrozyten aufgedrängt.) Auf dem Wege einer konsequenten Fortentwicklung entsteht nach Generationen eine Zelle, deren Bau so different geworden ist von dem ursprünglichen Typus, daß sie damit ganz neue Eigenschaften gewinnt: die Knochenmarkszelle wird zur Wanderzelle.

Die Polymorphkernigkeit der Myelozyten wurde schon von *Pappenheim* [9]) und anderen Autoren vor Jahren im Knochenmark beobachtet. Er deutete damals diese Erscheinung als eine Seitenentwicklung im Sinne des Alterns und hielt die Zellen mit polymorphen Kernen einer Weiterentwicklung für unfähig. Wir können dieser Anschauung nicht mehr beipflichten. Wir halten die Polymorphose des Kernes für eine immanente Eigenschaft, die die Kerne dieser Zellfamilie auszeichnet, die weder mit Degeneration noch mit regenerativer Kernteilung etwas zu tun hat, sondern die diesen Kernen ebenso zukommt, wie die Einfachheit den

Kernen der meisten übrigen Metazoenzellen. Wir kommen auf die Beziehung zwischen Polymorphose und Kernteilung später zu sprechen.

Abgesehen von den hier verfolgten, allgemein zytologischen Zwecken ist die Kenntnis dieser polymorphkernigen Myelozyten auch klinisch von Wichtigkeit. Solange man die Myelozyten als einkernige Zellen definierte, schloß man eine ganze Reihe von Zellen von der Beobachtung im Blute aus, die dieselbe Rolle spielen, nur daß sie zufällig nicht einkernig aussehen. Das Wesentliche ist ja meistens, die Anwesenheit von Markzellen im Blute an sich festzustellen.

Unsere Schematisierung der Entwicklungsstufen in primäre, sekundäre und tertiäre Myelozyten und deren Tochterzellen hat vielleicht auch ein klinisches Interesse. Wir werden bei Veröffentlichung von Befunden bei Anämien zeigen können, daß das Auftreten myelozytärer Elemente im Blute eine Erscheinung ist, die im Prinzipe allen anämischen Prozessen von der leichtesten Chlorose bis zur echten perniziösen Anämie eigen ist und daß das Studium der Veränderung des leukozytären Blutanteiles bei Anämien vielleicht zu einem Fortschritte im Verständnisse dieser pathologischen Prozesse führen kann. Während wir aber bei den Chlorosen im allgemeinen fast nur tertiäre Myelozyten finden, erscheinen die sekundären als die Domäne der Anämia gravis. Das Auftreten von primären Myelozyten bei der letzteren scheint nur unter den ungünstigsten Verhältnissen stattzuhaben. Bedenkt man, daß jeder kreisende Myelozyt den Verlust einer Mutterzelle bedeutet, in der Material für eine größere Zahl von Generationen reifer Leukozyten steckt, so kommt man auf rein mathematischem Wege zu einer richtigen Einschätzung der Bedeutung, die der Ausschwemmung von primären Myelozyten zukommt. Mit diesen Andeutungen müssen wir uns vorläufig begnügen.

Nun noch ein Wort zur Nomenklatur.

Alle die vorbesprochenen Zellen sind Elemente, die im normalen Blute nicht vorkommen, sondern Bestandteile des Knochenmarkes, sind also, kurz gesagt, Myelozyten. Will man sich mit diesem sachgemäßen Namen begnügen, dann müßte man in den Lehrbüchern der Schilderung der Variationen dieses Zelltypus einen breiteren Raum widmen. Für die Zwecke einer genaueren Analyse der Wandlungen, die sich im Leukozytenstandard abspielen können, sofern man z. B. die Entwicklung

pathologischer Prozesse verfolgt oder experimentiert, ist aber eine detailliertere Nomenklatur nötig. Ich möchte zum Zwecke der Registrierung folgende Ausdrücke mir vorzuschlagen erlauben:

A. Primäre, sekundäre, tertiäre, polymorph-plumpkernige (Mark-) Zellen (denen die Typen I [1 bis 13] entsprächen — die Muttergenerationen).

B. Deren Tochterzellen: primäre, sekundäre, tertiäre oligomorph-plumpkernige (Mark-) Zellen, Typen I (a bis h).

Mit dieser Terminologie würde man bei der einzelnen Zelle oft in Schwierigkeiten geraten. Bei der Analyse von Veränderungen im ganzen Leukozytenbilde gibt sie aber sehr charakteristische Erscheinungen wieder.

V. Bau der reifen Neutrophilenkerne.

Beziehungen zwischen Sphäre und polymorphem Kerne.

Die Beobachtung, daß die Polymorphose des Kernes eine Erscheinung sei, die unabhängig von Degeneration und Kernteilung schon dem Myelozyten frühzeitig eigen ist, schlägt nun die Brücke zu jener Auffassung über den Bau der reifen Neutrophilenkerne, die wir im Vorjahre geäußert haben. Wir konnten damals feststellen, daß alle reifen Leukozyten des normalen Blutes im allgemeinen einen hochgradig polymorphen Kern führen, oder wenn man auf die Terminologie *Arneths* eingeht, daß es dort keine ein- bis fünfkernigen Leukozyten, sondern nur vielkernige gäbe. Wir versuchten weiters zu zeigen, daß der Kern der Granulozyten ein Gebilde sei, das aus zahlreichen selbständigen Segmenten bestehe, die untereinander nur zum Teil durch Chromatinbrücken verbunden sind; daß aber alle diese körperlich selbstständigen Segmente durch eine gemeinsame zentrale Organisation verknüpft seien, so daß sie zusammen einen einheitlichen Nuklearapparat darstellen. Diese Anschauungen haben sich unterdessen befestigt und sind hier zum Teile durch naturgetreue Abbildungen gestützt.

Fürs erste müssen wir nochmals auf die Tatsache zurückkommen, daß der reife Kern immer ein exquisit polymorphes Gebilde ist, weil diese Tatsache noch immer Mißtrauen begegnet.

Die Zahl der Segmente, die ich im Vorjahre mit vier bis sieben angegeben habe, ist sicher zu niedrig; es handelt sich

im allgemeinen um eine größere Anzahl und es wäre aus Gründen, die später erörtert werden sollen, interessant, sie genau feststellen zu können. Bei den Leukozyten des Menschen erscheint das aber vorläufig als unmöglich. Während diese Kernsegmente bei Markzellen plump sind, sind sie hier grazil. Dort amblychromatisch, hier trachychromatisch. Dort mit einer Chromatinstruktur versehen, die selbst in ihrer höchsten Durchbildung noch immer eine gewisse unscharfe Gleichmäßigkeit besitzt; hier mit einer Chromatinstruktur, die, scharf ausgebildet, jedem Segmente sein individuelles Gepräge gibt: einem Wandchromatin, das den Kontur der Membran begleitet und einem zentralen Chromatin, dessen Bau der wechselnden Form der Segmente angepaßt ist. Bei rundlichen Segmenten verbindet es in Form radiärer Speichen den zentralen Chromatinfleck mit dem Wandchromatin. Bei länglichen hat es sich entweder an verschiedenen Stellen gleichfalls gegen die Wand zurückgezogen oder es erfüllt gleichmäßig das ganze Kerngebilde. Zwischen den chromatischen Strängen und Plaques finden sich schon ganz achromatische Lücken, die eine Durchsicht auf Darunterliegendes gestatten. Diese Strukturierung ermöglicht es nicht nur, Binnenstruktur und Segmentierung des Kernes auseinanderzuhalten, sondern sie läßt uns die Segmente in voller Körperlichkeit sehen, bald schief im Raume abwärtssteigend, bald eines das andere umschlingend aus der Tiefe emporkommen, kurz ein lebendiges Durcheinander körperlicher selbständiger Elemente.

Erleichtert wird die optische Analyse der Kernsilhouette vor allem durch die Tatsache, daß die einzelnen Kernsegmente nie irgendwelche bizarre Gestalten haben, wie sie z. B. *Arneth* in seinem Schemata abbildet. Es gibt nur drei Formtypen dieser reifen Kernsegmente: das rundliche, das birnförmige und das wurstförmige. Woher diese Einfachheit kommt, soll gleich erörtert werden. Ecken, Auswüchse, Verzweigungen gibt es nicht; in diesem Falle handelt es sich stets um Ueberlagerungsbilder.

Ebenso geben auch die Chromatinbrücken einen vorzüglichen Anhaltspunkt für die optische Analyse. Solch ein verbindender Faden geht nie regellos an beliebiger Stelle von einem Segmente ab; das Segment ist in diesem Falle sowohl seinem Umrisse wie seiner Chromatinstruktur nach so gebaut, daß es sich zu diesem Faden verjüngt. Ebenso kann ein solcher Faden auch nicht an beliebiger Stelle in ein anderes Segment ein-

münden. Oft genug meint man auf den ersten Blick, ein Faden ende senkrecht auf die Längsachse mitten in einem länglichen Segmente, um später zu entdecken, daß unter oder über diesem ein kleines birnförmiges Kernchen lagert, das bisher nur als unbedeutender Buckel am Kontur des Segmentes erschienen war, das aber das selbständige wirkliche Ende des Fadens vorstellt.

Soweit Abbildungen überhaupt imstande sind, diese Verhältnisse wiederzugeben, sind sie auf allen Bildern reifer Leukozyten auf der Tafel zu sehen. Da nichts schematisiert wurde, erfordert aber die Analyse der Bilder fast dieselbe Uebung wie die der Originale. Außerdem sind ja hier Bilder im durchfallenden Lichte in solche im auffallenden Lichte übersetzt. Man muß weiters auf die Mikrometerschraube verzichten, die das zweite Auge des Mikroskopikers, die Bedingung der Stereoskopie ist. Die Verhältnisse sind also jedenfalls ungünstiger als im Original und unbedingt Beweisendes können Abbildungen überhaupt nicht haben.

Aus direkten Bildern einerseits, anderseits aus jenen Vorgängen, die sich am Nuklearapparate neutrophiler Zellen abspielen, kamen wir im Vorjahre zu dem Schlusse, daß alle diese zahlreichen „Kerne", gleichviel, ob sie durch jederzeit sichtbare Brücken verbunden scheinen oder nicht, gemeinsam durch eine zentrale Organisation miteinander verknüpft sind, so daß es, biologisch gesprochen, nur polymorphkernige und keine vielkernigen Leukozyten gäbe. Die Bilder, auf die wir uns damals stützten, stammten aus überlebendem Blute, das im Brutofen gehalten war; die Zellen waren außerdem mit Osmiumdampf fixiert, so daß man die Bedeutung der Bilder mit Recht anfechten konnte. Seither haben wir diese Organisation im gewöhnlichen Trockenpräparate vielfach studieren können. Außerdem hat sich auch der Grund gezeigt, warum sie gerade im überlebenden Blute so deutlich zur Anschauung kommt.

Es handelt sich, wie wir seinerzeit ausführten, um ein Gerüst von wechselnder Färbekraft, das aus einem zentralen Ringe besteht, von dem radiäre Speichen ausgehen, an deren Enden dann die Kernsegmente als kolbige Auftreibungen hängen. Die Speichen machen den Eindruck von Schläuchen, die direkt in die Kernmembran übergehen, aus denen sich das Chromatin an die blindsackförmigen Enden zurückgezogen hat. Diese Orga-

nisation ist im groben in den damals gegebenen Photographien zu erkennen.

Innerhalb des zentralen Ringes fand sich ein kreisförmiges Gebilde, von dem wir vermuteten, daß es eine Sphäre darstelle.

Im normalen Trockenpräparate bekommt man diese Organisation fast nie in allen ihren Teilen gleichzeitig zu sehen. Bei einer Anzahl von Zellen tritt die Sphäre deutlich zutage, der zentrale Ring erscheint aber meist nur als ihre natürliche Grenze gegen das Granuloplasma und von den radiären Speichen, die zu den Kernen gehen, ist nur der periphere Anteil gefärbt, so daß wir von den Kernen zentripetale Fäden ausgehen sehen, die dann plötzlich ihre Färbekraft verlieren und verschwinden. Man beobachte diese Verhältnisse an der Fig. II (1, 2, 3, 10, 12, 15).

Eine vollständige Darstellung des Nuklearapparates, wie er unserer Ansicht nach stets gebaut ist, wenn er sich auch nicht immer färbt, bietet nur Fig. I (c). Hier handelt es sich um das Teilungsprodukt eines sekundären Myelozyten. Wir sehen einen Ring, von dem aus nach allen Seiten Speichen ausgehen; an der rechten Hälfte der Speichen hängen eine Anzahl birnförmiger Kernsegmente, die einander, dicht gedrängt, vielfach überschneiden. An der linken Hälfte sieht man nur die Stümpfe ohne Kerne. Es ist wahrscheinlich, daß an ihnen ebenfalls Kerne gehangen haben, die bei der Teilung abgetrennt worden sind. Wenn man den nebenstehenden Myelozytenkern (Fig. I [8]) entfalten könnte, so würde er vermutlich die Organisation zeigen, die aus der Kombination von Fig. I (c) mit ihrem Spiegelbilde resultiert.

Die Ursache der schlechten Darstellbarkeit dieses zentralen Kerngerüstes scheint uns darin zu liegen, daß es normalerweise nur aus Kernmembran besteht, aus der sich das Chromatin bis auf Reste von schwankender Größe gegen die Peripherie zurückgezogen hat. Eigens darauf gerichtete Färbung mit Toluidin, Brillantkresylblau und endlich die *Heidenhain*sche Färbung haben keine besseren Verhältnisse ergeben.

Ueberdies wird normalerweise diese Organisation größtenteils von Granuloplasma verdeckt.

Es lassen sich darum jene Fragen, die von größtem Interesse wären: ob diese Organisation allen Zellen eigen ist oder ob sie auch zerstört werden kann, oder: ob diese Organisation ein persistierendes Gebilde ist oder ob sie unter bestimmten Be-

dingungen auftreten und wieder verschwinden kann, vorläufig nicht entscheiden. Wir erwarten die Aufklärung an anderem Blute als menschlichem zu gewinnen. Vorläufig sei nur angemerkt, wie selten man diese Bilder im normalen Blute sieht, wie häufig dagegen im leukozytotischen. Weitere Beiträge zu dieser Frage finden sich unten.

Inmitten des zentralen Kerngerüstes sitzt jenes kreisrunde hellglänzende Gebilde, das schon auf den Photographien gut zu sehen war, die Sphäre.

Dadurch ergäben sich nun Beziehungen zwischen Sphäre und polymorphem Kern, die doch enger erscheinen, als es *Heidenhain*[10]) in seiner umfassenden Studie annimmt. Uebrigens haben die Bilder, die *Flemming*[11]) von den Sphären der polymorphkernigen Leukozyten des Frosches gibt und die *Heidenhain* akzeptierte, viel Aehnlichkeit mit denen von menschlichen Leukozyten. Ebenso deckt sich *Flemmings* Beschreibung fast ganz mit der unsrigen. Es heißt dort: „Wo eine Fragmentierung der Kernportionen ganz oder anscheinend vollständig geworden ist und diese sich nur dünne Zipfel zusenden, an denen der Ort der Abschnürung sich erkennen läßt, liegt die Sphäre zwischen den getrennten Portionen und so, daß ihre Verlängerung dicht an ihr vorbeilaufen würde. (Anmerkung.) In einigen Fällen schien die Verlängerungslinie eines Zipfels auf den Zentralkörper zuzulaufen; da dies aber selten war, meine ich, daß sie hier nur mit dem letzteren in Deckung lag und nahe über oder unter ihm verlief. Nach all dem scheint es mir unverkennbar, daß irgendeine Beziehung zwischen der Lage der Sphäre und dem Orte der Kernsegmentierung vorliegt."

Diese Beziehungen zwischen Sphäre und dem „Orte der Kernsegmentierung", die *Flemming* vermutete, scheinen uns bei menschlichen Leukozyten die zu sein, daß die Sphäre inmitten jener nukleären Nabe liegt, durch die alle Kernsegmente verknüpft sind.

So gelangen wir zu Anschauungen über den Bau polymorpher Granulozytenkerne, die sich schematisch folgendermaßen darstellen lassen:

Die Segmentierung der ursprünglichen, myelozytären Kernblase erfolge derart, daß sie sich zentripetal von allen Seiten her einbuchte. Dieser Teil des Vorganges ist vorläufig vollständig hypothetisch. Wie die Sphäre zu dem Zentrum des Myelo-

zytenkernes in Beziehung tritt, ist rätselhaft. Wir finden sie auf den Abbildungen *Heidenhains*, *Flemmings* u. a., z. B. inmitten eines polymorphen Riesenzellkernes. Bei den ältesten Myelozyten würde die ursprüngliche Form etwa dem Schema I ins Räumliche übersetzt, entsprechen.

Von nun an vollziehe sich die weitere Entwicklung folgendermaßen: Die Lappen des Myelozytenkernes verjüngen sich zentral, das Chromatin zieht sich aus ihnen an die Peripherie zurück, so daß der ganze Nuklearapparat jetzt aus chromatinhältigen

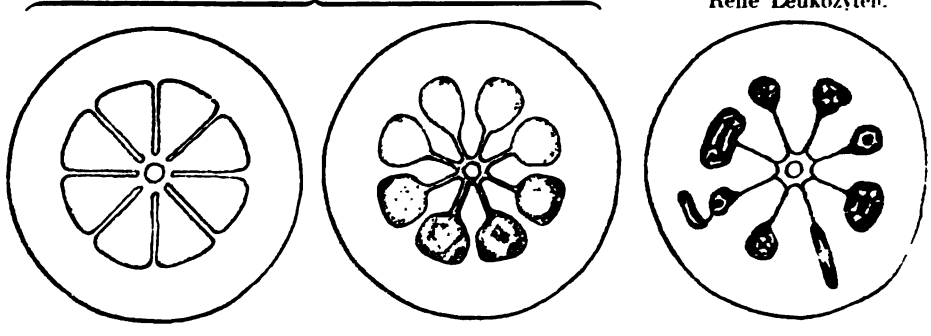

Säcken besteht, die durch fast ganz achromatische Schläuche scheinbar direkt an die Sphäre gefesselt sind (Schema II). Als Substrat für dasselbe dient Fig. I (d).

Die weitere Entwicklung spiele sich nunmehr so ab, daß die Segmente auf die bekannte Art immer graziler werden, bis sie endlich die Form der reifen Leukozytenkerne erreicht haben, Schema III. Als Substrat für dasselbe dienen die Abbildungen im Vorjahre und alle Bilder der Tafel von II bis III inklusive.

Je graziler die Segmente geworden sind, desto beweglicher wird dieser ganze Nuklearapparat. Die Kerne können nun einmal alle nach einer Seite geschlagen liegen, so daß die Sphäre neben ihnen liegt. Sie können in beliebiger Weise durcheinander geraten, sei es in vivo, sei es erst beim Zusammensinken der absterbenden Zelle. Im Prinzip bleibt dieser Nuklearapparat immer bestehen.

Damit wird uns die früher erwähnte Tatsache verständlich, daß die Kernsegmente des reifen Leukozyten nur in drei Formtypen erscheinen, Formen, die sich aus ihrer Abstammung er-

geben. Wir haben diese Tatsache schon zu einer Zeit beobachtet, wo wir noch ohne jede theoretische Voraussetzung das Studium der neutrophilen Kerne betrieben.

Mit der geschilderten Gestaltung ist die Entwicklung des Neutrophilenkernes noch nicht abgeschlossen. Die länglichen Kernsegmente können sich an einer Stelle einschnüren und noch mehr in die Länge ziehen, so daß wir dann zwei Segmente vor uns haben, die durch einen Chromatinfaden mit einander verbunden sind. Solcherart sind die meisten Fäden, die in den Leukozytenkernen zu sehen sind, auf deren Anwesenheit im allgemeinen der Begriff der Polymorphkernigkeit aufgebaut war. Weil man in Eiterzellen solche Fäden seltener sah als in den kreisenden Leukozyten, wurde die These aufgestellt, daß sie vielkernig seien und sie damit zu degenerierenden Zellen gestempelt. Unserer Ansicht nach sind die Eiterzellen ebenso polymorphkernig wie die Blutleukozyten, weil ihr Nuklearapparat von demselben, eben geschilderten Bau ist.

Jene Kerne, i. e. Kernsegmente, die an den Zentralkörper gefesselt erscheinen, stellen die ursprüngliche Anlage dar, und wir bezeichnen sie deshalb als Primärkerne. Die anderen, die sich von ihnen abgeschnürt haben, bilden nur ihre Adnexe und seien als Sekundärkerne bezeichnet. Ebenso bedeutet Sekundärfäden die Brücken, die Primär- und Sekundärkerne mit einander verbinden, während als Primärfäden die zentripetalen Speichen des Nuklearapparates bezeichnet werden können.

VI. Gesetzmäßige Umlagerungen im polymorphen Kerne als Einleitung der Zellteilung.

Die polymorphen Neutrophilenkerne des normalen Blutes zeigen bekanntlich eine so mannigfaltige regellose Erscheinungsform, daß es aussichtslos wäre, sie in Worte fassen zu wollen. Indessen findet sich schon hier eine Anzahl von Kernen, bei deren Beobachtung sich der Verdacht entwickelt, daß nicht immer bloß der Zufall die Gruppierung der Kernsegmente bestimme. Diese Vermutung wird bei Studien am leukozytotischen Blut zur Gewißheit. Nur wirken hier meistens jene degenerativen Erscheinungen verwirrend, die wir im Vorjahre beschrieben haben, und so kommt es, daß damals zu den degenerativen Prozessen ein Vorgang gerechnet wurde, der sich nun als Glied einer anderen Kette erwiesen hat. Es ist das jener Vorgang, den wir als das

indem längliche aus der Tiefe aufsteigend sich um andere herumschlingen und so ein Band bilden. Fig. 9 bildet ein besonders graziles Bild dieser Anordnung. Hier scheint es dem ersten Blick wirklich, als handelte es sich um einen gedrechselten und gewundenen „Kernstab". Eine Betrachtung mit der Lupe wird diesen Eindruck sofort zerstören und an dessen Stelle ein gleichsam lebendiges Durcheinanderkriechen zahlreicher Kerne erweisen.

Variationen dieses Typus entstehen dadurch, daß bald ein Ende des Bandes noch winkelig abgebogen ist, F-Form, oder beide nach der gleichen Seite, E-Form, oder beide nach verschiedenen Seiten, Z-Form.

Alle diese drei Typen finden sich, wie gesagt, unter bestimmten Umständen nebeneinander. Die Reihenfolge, in der wir sie aufzählten, war keine zufällige, sondern entspricht unserer Ueberzeugung, daß wir es hier mit einem gesetzmäßigen Vorgange zu tun haben. Ob freilich die radiäre Stellung das Primäre ist und auf sie die Zusammenballung zum Knäuel und dessen Umwandlung zum äquatorialen Bande folgt, oder ob die Reihenfolge umgekehrt ist, läßt sich vorläufig nicht sicher entscheiden. Die Gründe, die für unsere Anschauung sprechen, werden später angeführt werden.

Die weitere Rekonstruktion des Prozesses wird von Position 3, dem äquatorialen Kernbande, ab, viel eindeutiger. Aus diesen Prophasen entwickeln sich nun zwei Typen, die zweifellos ein Nebeneinander darstellen, Typus 4 a und 4 b.

Typus 4 a (Fig. II [10, 11, 12]) und Typus 4 b (Fig. II [13, 14, 15].

Typus 4 a: Das äquatoriale Band löst sich in eine Doppelreihe von Kernen auf, die gegen die Pole der Zelle zu wandern beginnen. Das Resultat ist ein sehr eigenartiges. Es finden sich nun zwei Bänder oder zwei flache Bögen von einer Geschlossenheit, die immer wieder überraschend wirkt, immer wieder die Frage aufdrängt, ob das Kerngebilde nicht doch einfacher sei. Allein es handelt sich auch hier nur um Kerngruppen. Die Primärkerne sind noch mit ihren Spitzen gegen das Zentrum orientiert, aber dicht an ihnen liegen die Sekundärkerne, das Bild des Bogens abschließend.

Fig. 10 zeigt die zwei Kerngruppen unter Leitung der Sphäre auf der Wanderschaft. Der Vorgang kann aber auch so erfolgen, daß das äquatoriale Band sich direkt in zwei Kernplatten trennt,

die nun einander gegenüberstehen. Je mehr sich diese Platten den Polen nähern, desto mehr werden sie gebogen, bis sie in den extremsten Fällen zwei parabolische Gruppen bilden, die dicht an den Polen ovaler Zellen sitzen, ihre Oeffnung einander zuwendend. Wir bezeichnen diese Stellung als bipolare Gruppierung.

Fig. 12 zeigt die Sphäre deutlich und die Orientierung der Zentralfäden auf sie (im Raume). Ebenso zeigt Fig. 12 hübsch die Beziehungen zwischen Granuloplasma und Protoplasma. An den beiden letzten Figuren ist noch eine Erscheinung erwähnenswert, die sehr regelmäßig zu bemerken ist. Bei der Wanderschaft der Kerngruppen bleibt meistens ein Sekundärkern der einen Gruppe bei der anderen zurück, so daß sich dann eine Brücke zwischen beiden Gruppen ausspannt. Der in Fig. 11 sichtbare Faden ist also ein Sekundärfaden, der, das Zentrum der Zelle überbrückend, zu seinem gegenüberliegenden Primärkerne zieht. Dasselbe in Fig. 12. Dieser Vorgang, der typisch ist, scheint uns aus theoretischen Gründen interessant, die später besprochen werden.

Typus 4b: Er ist das Seitenstück zu Typus 4a. Die Kerne haben sich hier nicht bipolar, sondern tripolar gruppiert und liegen mit größter Regelmäßigkeit an den Spitzen eines gleichseitigen Dreieckes. Auch hier sieht man das Zurückbleiben je eines Sekundärkernes bei einer fremden Gruppe. In Fig. 15 scheint die Wanderung der Kerne noch nicht ganz vollendet zu sein. Man sieht die Sphäre; von derselben gehen drei Spaltlinien im Granuloplasma aus, die dasselbe entsprechend den drei Kerngruppen in drei Portionen teilen.

Alle die hier geschilderten Details sind nicht die zufälligen Eigenschaften der abgebildeten Zellen, sondern repräsentative Einzelheiten, die sich in Tausenden von Varianten beobachten lassen, durch die dann das einzelne zum Typischen wird.

Genau dieselben Vorgänge, die eben von den Kernen neutrophiler Leukozyten geschildert wurden, lassen sich auch an denen eosinophiler Zellen beobachten. Hier tritt es noch viel mehr zutage, daß die Kerne der spärlichen Eosinophilen des normalen Blutes kaum etwas Regelmäßiges erkennen lassen. In dem Augenblicke aber, wo eine wirkliche Eosinophilie auftritt, oder doch eine Vermehrung der eosinophilen Zellen, kommt plötzlich

eine Gesetzmäßigkeit in die sonst regellos geformten Eosinophilenkerne.

Ebenso zeigen die pseudoeosinophilen Zellen des Kaninchens unter denselben Bedingungen wie die neutrophilen des Menschen jene Eigentümlichkeiten.

Diese gesetzmäßige Gruppierung der Kerne — wenn man sie als physiologisch selbständige Individuen betrachten will — oder diese Umlagerung im polymorphen Kerne, wenn man anatomisch exakt sprechen will, boten uns die Erklärung für eine Fülle von Beobachtungen, die sich seit langer Zeit angesammelt hatten. Denn diese Bilder finden sich auch im normalen Blute, nur erstens vereinzelt und dann selten in der Schönheit wie im chlorotischen Blute. Anderseits finden sich gerade gewisse Positionen im Blute von Infektionskrankheiten, von leukozytotischen Karzinomen u. a. gehäuft. Obwohl diese Tatsache uns schon bekannt war, hatte uns doch das analytische Substrat zu ihrer Bewertung gefehlt. Nunmehr ergab sich aus diesen Befunden die Ueberzeugung, daß diese Umlagerung der Kernsegmente ein physiologischer Akt sei, der die Teilung der Zellen einleite und daß sein Endzweck eine regelmäßige Verteilung der Segmente des polymorphen Kernes auf die Tochterzellen sei. Daraus ergab sich von selbst das Postulat, daß sich auch Zellen finden müßten, die sich wirklich in den einzelnen Stadien der Zellteilung befänden.

Die Teilung der Leukozyten im Blute.

Während die Bilder der Kernmetamorphose im leukozytotischen und chlorotischen Blute alltäglich in beliebiger Zahl zu finden sind, trifft man einwandfreie Bilder von in Teilung begriffenen Zellen im Trockenpräparate nur äußerst selten. Wir haben bei planmäßigem Suchen, nachdem wir alle Umstände kennen gelernt hatten, die den Erfolg begünstigen und bei Beobachtung von Millionen von Zellen nicht mehr als etwa vierzig wohlerhaltene, in Teilung begriffene Zellen aufgefunden. Nach Ausscheidung jener Bilder, in denen die Zellen nicht günstig gelagert waren, verblieben kaum mehr als drei Dutzend tadelloser Exemplare. Aus diesen sind unter Vermeidung identischer jene Bilder ausgewählt worden, welche uns in ihrer Aneinanderreihung einen Einblick zu geben scheinen, nach welchen Prin-

zipien sich dieser Teilungsprozeß abspielen mag. Es kann wieder nicht verhehlt werden, daß wir aus einem Nebeneinander auf ein Nacheinander schließen, doch werden sich später in der Literatur Stützen für diese Rekonstruktion finden.

Ueber die Bedeutung, die der Befund von in Teilung begriffenen Zellen in einem Trockenpräparate hat, kann kaum ein Zweifel bestehen. Es handelt sich um einen reinen Zufall, das heißt das Zusammentreffen einer Reihe von günstigen Umständen, von denen nur ein Teil willkürlich herbeigeführt werden kann, indem man sich hydrämisches Blut aussucht und dasselbe möglichst dick streicht. Die Ausschaltung einer Reihe von Schädlichkeiten liegt nicht ebenso in der Macht des Untersuchers. Die hier abgebildeten Vorgänge der Zellteilung spielen sich also direkt in dem Blutstropfen während des Hervorquellens und weiter im Ausstriche, ehe er zu trocknen und zu gerinnen beginnt, ab.

Zwei Einwänden gegen die Bilder sei gleich an dieser Stelle begegnet, weil wir sie bei jeder Demonstration immer wieder zu hören bekommen.

Den ersten, daß es sich bei diesen Bildern um mechanisch lädierte Zellen handle, müssen wir a limine ablehnen. Es wurde in der Einleitung betont, daß auch solche Zellen eines Studiums wert sind und man mag uns glauben, daß wir mit den Erscheinungen, die zerrissene Zellen bieten, wohl vertraut sind. In den Präparaten, aus denen diese Bilder stammen, war natürlich auch eine Anzahl mechanisch lädierter Leukozyten vorhanden. Um von ihnen Bilder zu finden, hätte es nicht der Mühe bedurft, Tausende von Präparaten zu durchmustern, um schließlich zwölf Beispiele zusammenzutragen. Weiters haben wir niemals in einem dünn gestrichenen Blutpräparate in Teilung begriffene Zellen angetroffen. Alle unsere Bilder stammen aus maximal dicken Strichen, wie sie nur das Chlorosenblut erlaubt. Endlich wird sich auch zeigen, daß diese Bilderreihe in vollkommener Uebereinstimmung mit Beobachtungen steht, die schon vor langer Zeit an lebenden und fixierten Zellen gemacht worden sind, so daß kein Grund vorliegt, sie für Kunstprodukte zu halten. Bei dem Studium dieser Zellteilung spielen Kunstprodukte eine sehr wesentliche Rolle und es wird von ihnen noch genauer zu sprechen sein. Aber diese sind ganz anderer Art.

Viel wichtiger als dieser Einwand ist ein anderer, den wir uns selbst schon längstens gemacht hatten und der uns bei münd-

lichem Vortrage von sehr autoritativer Seite wiederholt wurde: diese Bilder seien nichts anderes, als die Fixierung der bekannten amöboiden Bewegungen im Trockenpräparate. Darauf ist zu erwidern, daß wir diese Anschauung vollständig teilen, daß wir dagegen über die Bedeutung der amöboiden Bewegungen bei dem Studium dieser Erscheinungen unsere Ansicht geändert haben. Es wird sich später zeigen, daß auch diese von der allgemein herrschenden abweichende Ansicht in der Literatur schon längst niedergelegt ist.

Mit dem Worte „amöboide Bewegungen" werden zwei verschiedene Vorgänge bezeichnet, die unabhängig voneinander auftreten.

1. Die wirklichen amöboiden Bewegungen, das Aussenden und Einziehen von feinsten Pseudopodien, wie man es in vollkommenster Schönheit bei den Granulozyten der Kaltblüter beobachten kann. Bei menschlichen Leukozyten haben wir diesen Vorgang nur in etwas gröberer Form beobachtet. Im Trockenpräparate findet man seinen Effekt an den kleinen Lymphozyten mit spongiösem Protoplasma und besonders bei Anämien auch an dem Zelltypus „große mononukleäre Zellen und Uebergangsformen" (*Ehrlich*). Von diesen Protoplasmabewegungen ist auf unseren Bildern nichts zu sehen.

2. Die gerade an den Granulozyten auftretenden Bewegungserscheinungen, die wir seit altersher im Nativpräparate beobachten: die Ausbildung und Wiederausgleichung einer Einschnürung an wechselnden Punkten der Zelle. Diese Erscheinung trägt unserer Ansicht nach mit Unrecht den Namen: amöboide Bewegung, denn sie ist nichts anderes als Versuche der Zelle, sich zu teilen, die wegen der Ungunst der Verhältnisse meistens mißlingen. Was gerade im Nativpräparate als Reiz einwirkt, der die Zellen zur Teilung anregt, was aber anderseits den Endeffekt verhindert, das hat *Deetjen* vor kurzem aufgedeckt und wir werden uns mit seiner Arbeit später eingehend zu beschäftigen haben. Wir halten also das, was man gemeinhin amöboide Bewegung nennt, für nichts anderes als, um bildlich zu sprechen, für Geburtswehen der Leukozyten bei einem Geburtshindernis, und es besteht somit kein Gegensatz zwischen unserer Anschauung über die Bedeutung der folgenden Bilder und jener, die sie als amöboide Bewegungen deuten.

Fig. III (1): Wir sehen eine Zelle, die bei schwacher Vergrößerung tief gebuchtet erscheint. Genauere Betrachtung zeigt, daß das Protoplasma der Zelle sich vollkommen normal verhält. Aber innerhalb desselben hat sich das Granuloplasma in regelmäßigstem Kontur an der einen Seite tief eingeschnürt, an der anderen Seite zeigt es nur eine seichte Senkung. Am Ende der tiefen Granuloplasmabucht liegt die Sphäre (in der Reproduktion etwas unscharf). Die Kerne sind zu je einer Gruppe auf die beiden Granuloplasmaballen verteilt. Innerhalb des verbindenden Granuloplasmastranges laufen zwei Sekundärfäden von zurückgelassenen Kernen.

Fig. III (2): Anscheinend tief eingeschnürter Leukozyt. Die Granuloplasmabrücke erweist sich als viel schmäler als die ziemlich seichte Protoplasmaeinschnürung, so daß sie durch ihre Verschiebung nach unten eine tiefere Einschnürung vortäuscht. Von der linken Kerngruppe geht ein Primärfaden aus, der, in die Tiefe absteigend, sich mitten in der Brücke zu verlieren scheint. Am unteren Kontur der Zelle ist ein Zipfel von Protogranuloplasma sichtbar, der den Eindruck macht, als wäre er ausgestoßen worden, und der vollkommen einem Blutplättchen gleicht.

Fig. III (3): Hier setzt sich die Einschnürung gegen den übrigen Kontur mit je einem scharfen Winkel ab, so daß das Bild bei schwacher Vergrößerung wie zwei kleine Zellen, die durch eine Brücke verbunden sind, aussieht. Der Granuloplasmastrang ist wieder viel schmäler als der Protoplasmastrang. Besonders interessant ist das Verhalten der Primärfäden. Von beiden Kerntruppen zieht ein solcher nach der Mitte der Brücke, wo sie beide in der Form eines gotischen Bogens in die Tiefe steigen, um sich dort an einem Punkte scheinbar zu begegnen.

Fig. III (4): Dasselbe, nur daß die künftigen Tochterzellen schon weiter auseinander gerückt sind. Was in der Reproduktion undeutlich ausfiel, ist die Tatsache, daß das Granuloplasma dort, wo es die Brücke betritt, ein feines, aufgelockertes Netz bildet. Wir sehen abermals zwei nach einem Punkte in der Tiefe konvergierende Primärfäden.

Fig. III (5): Das Granuloplasma hat sich vollständig geteilt und in zwei dichte Ballen gesondert. Die Abtrennung des oberen Ballens ist nicht ganz sauber erfolgt, so daß der gut sichtbaren Grenze des dichten Granuloplasmas ein Keil von etwas Auf-

gelockertem vorgelagert ist. Der Faden in der Brücke ist diesmal ein Sekundärfaden.

Fig. III (6): Dieses Exemplar erschien bei schwacher Vergrößerung als zwei selbständige Zellen. Erst beim Abblenden zeigt es sich, daß sie durch einen langen, wohlkonturierten Protoplasmastrang verbunden sind. Innerhalb desselben, aber nicht konzentrisch, sondern etwas geschlängelt verläuft ein ganz aufgelockerter Granuloplasmastrang, gegen den sich das dicht geballte Granuloplasma der Zellen mit ganz scharfem, geradlinigem Kontur absetzt. Von den Kernen der unteren Zelle verlaufen drei Primärfäden fast parallel zur Mitte der Brücke, von oben einer. Sie begegnen einander in der Mitte, wo ihre Enden an zwei gegenüberliegenden Punkten verankert erscheinen.

Fig. III (7): (Bei der Reproduktion etwas verunglückt.) Wir sehen zwei schon ganz selbständige Zellen, die durch einen S-förmig bewegten Protoplasmastrang verbunden sind. Derselbe hat einen ganz regelmäßigen Kontur. Da aber die beiden von oben und unten kommenden Primärfäden zusammen auch ein S bilden, das nicht ganz parallel in das Protoplasma eingesetzt ist, gewinnt das Ganze ein etwas unregelmäßiges Aussehen. Inmitten des Protoplasmastranges liegt die Sphäre. Die beiden Primärfäden vereinigen sich nicht, sondern enden jeder an der ihm zugekehrten Seite des Sphärendurchmessers (in der Reproduktion mißlungen). Zwei Details sind bei der Reproduktion ganz weggefallen, die beide von Interesse sind. In dem rechten Brückenbogen finden sich an der Konvexität ganz feine Reste von Granuloplasma. Von der Sphäre gehen nach oben divergierend zwei feine Stümpfe ab, die Reste von Primärfäden. Danach wäre zu vermuten, daß sich von dieser Zelle schon eine Partie abgeschnürt hat. In diesem Falle würde das Bild im Gegensatze zu allen früheren den zweiten Akt einer tripolaren Teilung darstellen. Den Beginn einer solchen zeigt uns:

Fig. III (9): Hier finden wir in der einen Zelle die zwei Kerngruppen in ihrer gewöhnlichen Lage; die dritte Gruppe befindet sich eben auf der Wanderschaft durch die Brücke hindurch nach der zweiten Zelle.

Fig. III (10 und 11) soll als Repräsentant der Täuschungsbilder dienen. Während, wie gesagt, die früheren Bilder im Trockenpräparate zu den allergrößten Seltenheiten gehören, finden sich diese zu Tausenden. Fig. 10 mit den zwei

Zellen, die ein schmaler Zapfen verbindet, macht noch einen etwas eigenartigen Eindruck. Fig. 11 dagegen zeigt ein Bild, das sich außerordentlich häufig findet. Dabei ist in der Reproduktion das Täuschendste an diesem Bilde verloren gegangen: zwischen den beiden Zellen ist ein hyalines, blaues Protoplasmaband vorhanden. Die Leukozyten haben eine große Neigung, mit einander zu agglutinieren nicht nur bei Leukozytosen, sondern selbst bei den stärksten Leukopenien. Wenn sie aneinander kleben, saugen sie sich mit ihrem Protoplasma fest; dabei bleibt beiderseits das Granuloplasma als starreres Gebilde zurück, und man findet dann zwei Zellen, die durch ein blaues Protoplasmaband verbunden scheinen. Handelt es sich noch wie hier um zwei Zellen von ungleicher Größe, so wird die Täuschung komplett. Wenn man lange genug sucht, finden sich immer auch derartige Verbindungen zwischen einem Granulozyten und einem Lymphozyten oder Erythrozyten. Vor diesen Bildern hat man sich also zu hüten.

Ein einwandfreies Bild einer in Teilung begriffenen eosinophilen Zelle haben wir bisher nicht aufgefunden. Dagegen fand sich eine in Teilung begriffene Mastzelle.

Die Produkte der Teilung.

Während die Beobachtung von in Teilung begriffenen Zellen im Trockenpräparat zu den größten Raritäten gehört, finden sich die Produkte der eben beschriebenen Zellteilung erstens schon im normalen Blute und beherrschen unter gewissen pathologischen Bedingungen geradezu das Gesichtsfeld. Da wir hier bemüht sind, vor allem die prinzipiellen Grundlagen zu schaffen und für sie normales und pathologisches Material gemeinsam benützen, können wir auf diese speziellen Verhältnisse vorläufig nicht näher eingehen. Nur so viel ist zu sagen nötig: Der Teilungsprozeß erscheint uns als solcher ein normaler Vorgang. Er scheint sich aber in der Norm sowohl an anderer Stelle (Gewebe, große Körpervenen, Darmvenen?) abzuspielen als auch in anderer Intensität. Dort also, wo Zellen, die die Charaktere der eben vollzogenen Teilung noch an sich tragen, gehäuft sind, scheint es sich um eine abnorme Steigerung des ganzen Prozesses zu handeln und dabei zirkulieren dann neben normalen auch abnormale Teilungsprodukte. Diese beiden sind vorläufig nicht scharf auseinandergehalten.

Das Ergebnis, zu dem die Teilung führen muß, ist klar. Es entsteht dabei eine Zelle, die kleiner ist als die Mutterzelle.

Unter normalen Bedingungen mag sie durch Wasseraufnahme rasch zur ursprünglichen Größe heranwachsen.

Entsprechend dem nunmehr bekannten Bau des Mutterzellkernes und der Art des Teilungsprozesses sind diese Tochterzellen ebenso polymorphkernig wie die Mutterzellen. Allein sie führen nur die Hälfte oder den dritten Teil des polymorphen mütterlichen Kernes und können deshalb als oligomorphkernige (trachychromatische) Leukozyten bezeichnet werden. Kurz nach der vollzogenen Teilung ist dieser polymorphe Tochterzellkern meistens noch zusammengeballt, wie die Kerngruppe, die ihm in der Mutterzelle entsprach. Wir haben also hier eine zweite Art von geballtkernigen, trachychromatischen Zellen: die oligomorphkernigen, bei denen die Zusammenballung nicht die Einleitung der Teilung, sondern die eben vollzogene Teilung bedeutet.

Wie sich die Sphäre und der ganze zentrale Nuklearapparat dabei verhält, ob er geteilt wird, ob er dabei zerstört wird, das alles sind Fragen, die wir vorläufig nicht entscheiden können, ehe wir nicht wissen, wie weit die einzelnen Erscheinungen normal oder pathologisch sind.

Beispiele solcher oligomorphkerniger Tochterzellen sind die Fig. IV (1, 2, 3, 4, 5, 6).

Unmittelbar nach vollzogener Teilung tragen die Zellen meist deren Spuren an sich. Man sieht oft noch die Stelle, an der sich die Zelle abgeschnürt hat. Entweder ist noch jene Granuloplasmaformation zu sehen, die wir bei der Teilung mehrmals betonten, daß nämlich das Granuloplasma einen scharf begrenzten Ballen bildet, vor dem ein Bezirk vorgelagert ist, indem es aufgelockert das blaue Protoplasma durchscheinen läßt (Fig. IV [1], Reproduktion unscharf), oder die Zelle trägt direkt noch den Rest der Brücke als Nabelschnur an sich (Fig. 3 und 4). Die Beziehungen, die zwischen dieser und den Blutplättchen bestehen, müssen an anderer Stelle verfolgt werden, da uns hier Raum und Abbildungen fehlen. Bei pathologisch gesteigerter Teilung kommt es zu einer wahren Poikilozytose der Leukozyten, so daß sich so minimale Tochterzellen finden können, wie Fig. 5 links. Im Hinblick auf *Arneth* sei bemerkt, daß solche Zellchen wie Fig. 5 die einzigen (vielleicht) einkernigen trachychromatischen Leukozyten sind, die wir kennen.

Damit ist der Hauptteil unserer eigenen Befunde erschöpft, und ehe wir daran gehen, zu untersuchen, wie weit sie mit vorhandenen Befunden übereinstimmen oder ihnen widersprechen, sei es erlaubt, sie zusammenzufassen.

Die reifen Leukozyten des Blutes sind einer Teilung fähig. Ihr Nuklearapparat stellt im Ruhezustande ein einheitliches Gebilde dar, dessen Lagerung im allgemeinen von mechanischen Verhältnissen bestimmt wird. In dem Augenblicke, da sich der Kern zur Teilung anschickt, tritt eine Metamorphose des Kernes ein, in der sich verschiedene Stadien unterscheiden lassen: 1. Die Vorphasen: die Radiärstellung, die Knäuelstellung der Kernsegmente und die Bildung einer äquatorialen Kernplatte; 2. eine Art von Metakinese: die Umwandlung dieser Kernplatte in eine bipolare und tripolare Gruppierung der Segmente. Mehr oder minder gleichzeitig mit diesen Akten teilt sich das Granuloplasma und nach diesem das Protoplasma.

Wir haben die nur vergleichsweise gebrauchten Termini der Mitose deshalb herangezogen, weil wir der Ansicht sind, daß der Endeffekt (der in rebus naturalibus identisch ist mit dem Endzweck) der Metamorphose des polymorphen Kernes derselbe ist, wie der der Chromatinumlagerungen bei der Mitose: die Verteilung der Kernsubstanz auf die Tochterzellen dem Spiele des mechanischen Zufalles zu entziehen und zu regeln. Die Kernsegmente scheinen uns hier eine ähnliche Rolle zu spielen wie die Chromosomen bei der Mitose und es ist vielleicht nicht zu gewagt, von der Anwendung des Prinzipes der Mitose auf einen segmentierten Kern zu sprechen. Jedenfalls scheint uns die Teilung zwar eine amitotische, aber eine indirekte zu sein.

Es ist möglich, daß sich diese Tochterzellen abermals teilen können. Vielleicht findet die Zeugungsfähigkeit der Zelle mit der Erschöpfung der zyanophilen Substanz im Protoplasma ihr Ende.

IX. Literatur über Leukozytenteilung.

Es ist nun an der Zeit, einen Rückblick auf frühere Beobachtungen einzuschalten. Obwohl in der Literatur eine Fülle Beobachtungen der peripheren Leukozytenteilung vorliegt, obwohl besonders die Arbeiten eines Forschers (*Arnold*) diesen Vorgang bis in die feinsten Details verfolgt haben, ist die Tatsache für

die klinische Hämatologie vollständig in Vergessenheit geraten. Zwar ist die Fähigkeit der Teilung der Leukozyten sowohl in dem umfassenden Referate *Löwits*,[12]) wie in *Pappenheims* Atlas erwähnt, allein in beiden Fällen ist die Erörterung mit der Anführung der Tatsache erschöpft. Und man wird kaum eine klinisch-hämatologische Studie der letzten 20 Jahre finden, in der nicht jede Schwankung der Granulozytenzahl bedingungslos auf Veränderungen des Knochenmarkes zurückgeführt wurde. Daran konnten auch Arbeiten, wie *Löwits* Studien über die Leukolyse, die Experimente von *Goldscheider* und *Jakob*, wie die Arbeiten der russischen Schule nichts ändern. Es liegt hier eine Art unwillkürlicher Umwertung vor, bei der der anatomische Begriff der Myelogenese der Granulozyten sich allmählich in ein physiologisches Axiom verwandelte: daß jede Veränderung im Standard der Leukozyten eine Funktion des Knochenmarkes sei. Auf dem Boden dieser Anschauung fußen alle Beziehungen, die die moderne Hämatologie zwischen Blutbefund und klinischer Pathologie geknüpft hat.

Die älteste Beobachtung der Teilung eines lebenden Leukozyten beim Frosche finden wir in *Cohnheims* berühmter Arbeit über die Entzündung (1867),[13]) obwohl der Autor sie selbst verleugnet. Es heißt dort: „. . . . Aber noch kläglicher kann es ihnen ergehen. Wenn, wie es ja oft vorkommt, in einer bisher im Zustande der Stase gewesenen Kapillare plötzlich die Strömung wieder beginnt, so habe ich mehrmals gesehen, wie die innere (dann gewöhnlich größere) Hälfte eines eingezwängten Blutkörperchens mit einem Schlage von der äußeren abgerissen und nun das verstümmelte, sich aber zweifellos sogleich in Scheibenform legende Element fortgeschwemmt wurde. Merkwürdigerweise aber sieht man zuweilen solche Amputationen auch ohne jene plötzliche Einwirkung; gerade bei ganz allmählicher Wiederherstellung der Strömung habe ich gleichfalls die Abtrennung des inneren Körperchenteiles vom äußeren gesehen . . . . . ."

Was *Cohnheim* hier als „trauriges Geschick" bezeichnet, erscheint uns heute in einem anderen Lichte. Die Verhältnisse, die bei der Stase bestehen, haben viele Beziehungen zu jenen, die, wie wir aus *Deetjens* Arbeit ersehen werden, die Teilung der Leukozyten begünstigen. *Cohnheim* leugnet freilich in der Folge strikte, daß jemand die Teilung von Eiterkörperchen gesehen hätte, worunter nicht die Abschnürung von Teilen zu ver-

stehen sei, sondern die Bildung einer Zelle von gleicher Größe, in der man auch Kerne nachweisen könne. Das letztere sei von niemandem noch gesehen worden. Der Eifer, mit dem *Cohnheim* das scheinbar ohne Anlaß konstatiert, hat seinen Grund wohl darin, daß diese Beobachtung der Antithese von der histiogenen oder hämatogenen Abstammung der Eiterzellen einen Teil ihrer Schärfe genommen hätte.

Zwei Jahre darauf, 1869, hat *Stricker*[14]) *Cohnheims* Studien weiter verfolgt und diese Lücke in der Beobachtung ausgefüllt. Im Laufe von Studien an der Froschzunge schreibt er: „Kaum aber hatte ich diese Studien aufgenommen, als meine Aufmerksamkeit durch eigentümliche Erscheinungen an den Wanderzellen gefesselt wurde. Ich hielt mich ursprünglich in der Nähe kleiner Venen, um gleichzeitig der Auswanderung farbloser Blutkörperchen folgen zu können, und da fiel es mir denn bald auf, daß einzelne Körperchen . . . . anscheinend ruhig neben den Gefäßen lagen."

An diesen Zellen schildert *Stricker* nun das Auftreten von Furchungslinien, die schwinden und wiederkommen. „In Erinnerung an die Bilder, welche sich mir aus der Beobachtung der Furchung eingeprägt hatten, war es mir sofort klar, daß ich es mit der Einleitung zu einer Zellteilung zu tun hatte. Tatsächlich gelang es mir auch, an einer Zelle eine so tiefe Einschnürung bilden zu sehen, daß sie nachher in zwei Klümpchen geteilt zu sein schien. Die genauere Beobachtung zeigte mir, daß die helle Marke nur der Ausdruck einer körnchenfreien Zone der ganzen Zelle sei, an welcher Stelle sie allerdings eine kleine Einschnürung besaß. Die Marke wurde breiter, es bekam den Anschein, als wenn die granulierten Klümpchen sich von einander entfernen wollten, und dann wurde sie wieder schmäler und endlich verschwand sie vollständig, und kein Zeichen verriet mehr, daß man eine in Teilung begriffene Zelle vor sich habe . . . . . Ein anderesmal blieb die Marke und auch eines von den anscheinend getrennten Klümpchen ziemlich unverändert, während das andere anfing, sich zu bewegen, allmählich auch seinen Ort wechselte und sein unbewegliches Anhängsel mit sich führte . . . . . Doch währte dieser Zustand nicht lange . . . . . Nunmehr schwand die Marke nicht mehr. Eine Weile lagen die Klümpchen ruhig, näherten und entfernten sich von einander in kaum merklicher Weise, da, mit einemmal streckte eines seinen Fortsatz aus, schob seinen

Körper dem Vorläufer nach und die Trennung war vollzogen. Die Geschiedenen wanderten im Gesichtsfelde nach verschiedenen Richtungen auseinander." *Stricker* schließt mit folgenden, von ihm gesperrten Worten: „Ich schließe vorerst mit der einen Tatsache ab, daß sich in Entzündungsherden Wanderzellen oder Eiterkörperchen durch Teilung vermehren."

Wir haben diese Beobachtung *Strickers* hier so ausführlich zitiert, weil sie den größten Teil dessen erschöpft, was im Vorhergehenden zu zeigen versucht wurde. Wir finden hier schon die Erkenntnis, daß die eine Form der Leukozytenbewegungen, die mit Unrecht als amöboide Bewegung bezeichnet wird, ein Teil des Teilungsvorganges ist und daß sie mit der Pseudopodienaussendung nichts zu tun hat. Wir finden hier weiters die der Zellteilung vorausgehende Granuloplasmateilung anschaulich geschildert und damit wohl auch eine klassische Zeugenschaft für unsere Anschauung über die Beziehungen zwischen Granuloplasma und Protoplasma. Und endlich finden wir hier wohl zum erstenmal die bestimmte Ueberzeugung ausgesprochen, daß die Zellen des Eiters wohl aus dem Blute stammen, daß aber erst die fortgesetzte Teilung der Zellen im Gewebe den Herd von ausgewanderten Leukozyten zu einem Eiterherde umwandelt.

Für unsere Zwecke ist nur noch eine wichtige Beobachtung ausständig: das Verhalten der Kerne bei diesem Teilungsvorgange.

1876 hat *Klein*,[15]) ein Schüler *Strickers*, dessen Beobachtungen wieder aufgenommen. Er beschreibt Teilungen der Granulozyten des Triton entweder nach dem Typus, daß die Zelle sich einschnüre oder daß sie einen kernhaltigen Buckel vortreibe. Eine Zelle kann sich auch mehrfach teilen. Dasselbe gilt für den Frosch. „An farblosen Blutkörperchen des Menschen endlich gelang es mir, nur in wenigen Fällen bei 35 bis 40° C Teilung durch Abschnürung zu sehen."

Hier läge also die erste Beobachtung am Menschen vor. Das Wort Abschnürung bedeutet wohl, daß die Teilungsprodukte nicht immer gleich waren; von dem Gehalt an Kernen ist nichts gesagt. Es handelt sich wohl um jene atypische Form des Teilungsprozesses, wie sie oft unter den ungünstigen Verhältnissen im Nativpräparate auftritt.

Durch die Beobachtungen von *Ranvier*[16]) wird 1875 die Auffassung von dem Teilungsprozesse der Leukozyten in andere

Bahnen gelenkt, in denen sie seither verbleibt. *Ranvier* faßt die Kernpolymorphose als Ausdruck einer allmählichen Kernteilung auf, der die Zellteilung folge. Ob die Kernverhältnisse bei *Ranviers* Studienobjekte, dem Axolotl, andere sind oder ob es sich hier um dieselben Verhältnisse wie beim Menschen handelt, vermögen wir nicht zu beurteilen. *Ranvier* bringt also Beschreibung und Abbildung von Knospungserscheinungen des anscheinend einfachen Kernes granulierter Zellen, die zur Kernteilung führen. Die Zellteilung beschreibt er dann folgendermaßen: „La division de la cellule par un plan de segmentation s'est accentuée et déjà l'on peut dire, qu'il y a deux cellules réunis par un faible prolongement. Ce prolongement se rompt quelques minutes plus tard et l'on arrive à deux cellules."

Mit der nächsten Beobachtung müssen wir uns wieder eingehender beschäftigen, weil in ihr die meisten Details, auf deren Betonung wir Wert legten, am lebenden Objekte beobachtet sind. Sie stammt aus *Bütschlis*[17]) Studien über die ersten Entwicklungsvorgänge . . . . C. Bemerkungen über die Kerne und Teilung der weißen Blutkörperchen (1876).

Objekt Rana esculenta und Triton taeniatus. „Die große Mehrzahl der weißen Blutkörperchen der beiden Untersuchungstiere ist mehrkernig. Bei Rana esculenta fand ich als höchste Zahl der Kerne fünf bei Triton bis sieben . . . . . Die größeren Kerne erreichen etwa das Volumen der Kerne der roten Blutkörperchen . . . . Es läßt sich bei ihnen die Bezeichnung Kernkörperchen nicht anwenden, indem wir es, wie sich bei den größeren Kernen noch besser sehen läßt, in den meisten Fällen gar nicht mit scharfumschriebenen Körperchen zu tun haben, sondern mit sehr unregelmäßig gestalteten, fadenartig und knotig verdickten Bildungen, die mit der Hülle in Verbindung stehen. Sonderbar sind z. B. auch solche Formen, wo dunkler und schärfer umschriebene Körperchen durch zwischen ihnen verlaufende Fasern in Verbindung stehen. Die Gestalten, welche uns nun die größeren Kerne bieten, sind höchst unregelmäßig: längliche, eckige, rundliche, biskuitförmige, regelmäßiger und unregelmäßiger gelappte und eingebuchtete finden sich in wechselnder Mannigfaltigkeit. . . . . Anderseits habe ich jedoch beim Frosche ziemlich häufig Zustände gesehen, die ich nur als wirkliche Teilungsformen weißer Blutkörperchen betrachten kann, u. zw. waren das in Teilung begriffene mehr-

kernige Körperchen. Einerseits fanden sich nämlich Körperchen, deren dicht zusammenliegende Kerne sämtlich in einer Richtung sehr langgestreckt waren (Fig. 17), dann jedoch auch schon in der Mitte tief eingeschnürte Blutzellen. Hier waren die Kerne noch viel länger gestreckt, ihre Enden angeschwollen, und je eine Hälfte lag in der einen, die andere in der anderen Partie des schon nahezu halbierten Körperchens. Die ausgezogenen Kernmitten waren schon sehr verdünnt. Die Deutung dieser Zustände als Teilungen wird dadurch befestigt, daß sich daneben auch solche Körperchen fanden, die sich ungezwungen als völlige Durchschnürung der ersteren entstanden erklären lassen (Fig. 20). Auf etwas andere Bilder, die sich jedoch gleichfalls nur als Kernteilungszustände auffassen lassen, stieß ich bei Triton. Hier fanden sich weiße Körperchen mit weit auseinander liegenden Kernen, deren Hülle jedoch in einem dunklen Faden auslief, mittels welchen je zwei Kerne zusammenhingen. In dem einen dieser Fälle (Fig. 21) schien auch das Körperchen selbst in Teilung zu sein . . . . Diese beiden Beobachtungen über Kernteilung der weißen Blutkörperchen sind als übereinstimmend aufzufassen . . . . Auf die schon vielfach besprochene Art der Kernteilung (nämlich der Mitose—d. A.) läßt sich dieser Modus jedoch nur mit großen Modifikationen zurückführen. Immerhin dürfte eine eindringliche Untersuchung des hier besprochenen Objektes doch vielleicht noch Tatsachen ans Licht fördern, welche den Anschluß dieses Modus der Kernteilung an den seither erörterten vervollständigen."

In dieser Beobachtung ist erstens von Wichtigkeit die eingehende Schilderung der Chromatinstruktur, sowie der hochgradigen Polymorphose des Granulozytenkernes. Weiters aber die Schilderung und Abbildung der bipolaren Gruppierung der Kerne bei der Teilung (Fig. 21). Endlich die Abbildung von oligomorphkernigen Tochterzellen (Fig. 20).

Die Chromatinstruktur der Granulozyten hatte in gleicher Weise *Heitzmann*[18]) schon 1873 beschrieben.

1877 folgt eine Beobachtung von *Fuchs*[19]) an lebenden Froschleukozyten, der sowohl Teilung von Zellen zu zwei einander an Größe ebenbürtigen, wie die Abschnürung von Protoplasmaklumpen sah. 1879 bildet *Flemming*[20]) einen in Teilung begriffenen polymorphkernigen Leukozyten ab. Mit seinen Anschauungen über den Vermehrungsmodus für Leukozyten werden

wir uns bei Gelegenheit der *Arnold*schen Arbeiten auseinanderzusetzen haben.

1881 studierte *Renaut*[21]) das Blut eines Leukämikers auf dem heizbaren Objekttische: „Pendant toute la durée de cette expérience les globules blancs et graisseux observés soigneusement par moi et *M. Chaudelux* ne montrèrent aucune trâce de mouvements amiboides. Par contre nous avons pu observer sur deux entre eux le phénomène de la division rapide. Brusquement un globule brillant, jusque la arrondi et immobile, s'étrangle en son milieu, prend la forme de bisquit et au moins d'une demi minute se devise . . . . . L'aptitude a se reproduire par division est conservée et même devient plus marquée dans les globules chargés de granulation. On pourrait donc considérer ces derniers comme des globules murs pour une multiplication rapide, qui se fait tout d'un coup."

Das Wichtigste an dieser Beobachtung ist das Objekt, die menschlichen Leukozyten. Ob es sich hier um Myelozyten oder um reife Neutrophile handelt, ist nicht ersichtlich, obwohl das erstere unwahrscheinlich ist. Wichtig ist auch die Beobachtung der blitzartigen Schnelligkeit der Teilung.

Im Jahre 1884 begegnen wir einer Arbeit von *Lavdowsky*,[22]) die sich unter anderm auch mit der Teilung von Granulozyten beschäftigt. Nachdem *Lavdowsky* im Gegensatze zu *Ranvier* die völlige Unabhängigkeit der Kernlagerung und Gestaltung von Protoplasmabewegungen betont hat und eingehendst die Chromatinstruktur im gleichen Sinne wie *Heitzmann*, *Flemming* usw. beschrieben hat, bespricht er drei Formen der Teilung. 1. „Es ist aber wichtig, daß eben die Formveränderungen des Kernes auch den Kern zur Teilung bringen können. Diese Teilung ist eine direkte Teilung . . . . . Bei der Teilung schnüren sich von der Substanz des Kernes ein oder mehrere Stückchen ab, bleiben einige Zeit in der Zelle frei; alsdann wird mit einem oder zwei solcher Stückchen auch ein Teil des Zelleibes abgeschnürt." — 2. Beschreibt *Lavdowsky* eine gewaltsame Teilung bei hochgradigen Protoplasmabewegungen, wobei er eben dieselben Bilder gibt, denen wir später bei *Deetjen* begegnen werden. — 3. Beschreibt *Lavdowsky* Karyokinesen bei Axolotl.

Damit sind wir in der Zeit bei den Arbeiten *Arnolds* angelangt, die zusammen mit *Flemmings* Studien weitaus die ein-

gehendsten Beobachtungen darstellen, denen die Wanderzellen unterworfen wurden.

Die direkte Verwertung der Ergebnisse, die die Arbeiten *Flemmings* und *Arnolds* für die Biologie der Leukozyten geliefert haben, wird uns heute erschwert durch das Fehlen einer Scheidung zwischen Granulozyten und Lymphozyten. So kommt es, daß *Flemming*, obwohl er 1885 die mitotische Vermehrung der Lymphozyten sicher erwiesen hat, nichts weiter schließen konnte, als daß „bei Leukozyten außer direkter Teilung auch Karyomitose vorkommt". Für die Tatsache der direkten Teilung verwertet er die Befunde der früher zitierten Autoren. Daß hingegen die Polymorphose der Leukozytenkerne (i. e. Granulozyten) Beziehungen zur Teilung haben, hält er für unwahrscheinlich. Da *Flemming* es anderseits mehrfach abgelehnt hat, die Polymorphose als eine Degenerationserscheinung, wie es vielfach geschah, aufzufassen, bot dieses Nebeneinander von ein- und vielkernigen Leukozyten, die sich bald durch Mitose, bald durch direkte Teilung vermehrten, unlösbare Rätsel. 1891 hatte *Flemming* auch polymorphkernige Leukozyten der Salamanderlarve in mitotischer Teilung angetroffen (bei der Abbildung, die er in Fig. 5, Tafel XIII, von einem gelapptkernigen Leukozyten im Knäuelstadium gibt, scheint es sich um eine oligomorph-plumpkernige, also myelozytäre Zelle zu handeln). Da unterdessen *Bizozzero*, *Denys*, *H. F. Müller*, *Neumann* u. a. einwandfreie Mitosen von Leukozyten des Knochenmarkes beschrieben hatten, schien die Frage nach dem Vermehrungsmodus dieser Zellen zugunsten der Mitose gelöst, so daß *Flemming* zusammenfassen konnte:

„Die Leukozyten finden ihre normale physiologische Neubildung gleich den Zellen anderer Gewebe durch Mitose; nur die auf diesem Wege entstandenen erhalten das Vermögen, länger fortzuleben und auf demselben Wege ihresgleichen zu erzeugen. Fragmentierung des Kernes mit oder ohne nachfolgende Zellteilung ist überhaupt in den Geweben ein Vorgang, der nicht zur physiologischen Vermehrung und Neulieferung von Zellen führt, sondern, wo er vorkommt, entweder eine Entartung und Aberration darstellt, oder vielleicht in manchen Fällen durch Vergrößerung der Kernperipherie dem zellulären Stoffwechsel zu dienen hat. Wenn sich also die Leukozyten mit Fragmentierung ihrer Kerne teilen, so würden hienach die Abkömmlinge dieses Vorganges nicht mehr

zeugungsfähiges Zellenmaterial sein, sondern zum Untergange bestimmt, obwohl sie zunächst noch lange in den Geweben und Säften weiterleben können."

Indessen war *Arnold* bemüht, auf Grund seiner eingehenden Studien über die Zellen des Knochenmarkes, der Lymphdrüsen, der Milz und des Blutes diese zwiespältigen Anschauungen zu versöhnen. Wenn *Flemming* schon 1879 gesagt hatte: „Teilung der Kerne, wie sie bei Amöben und farblosen Blutzellen vorkommen, kann man demgegenüber (i. e. der Karyokinese) direkte Kernvermehrung nennen, soferne es sich bestätigt, daß regelmäßigere Anordnung der Kernmasse der Teilung wirklich in keiner Weise vorausgeht", so kann man diesen Nachsatz als den Angelpunkt bezeichnen, an dem *Arnolds* Untersuchungen, wenn auch unabhängig von ihm, einsetzten. Seine ganzen Bemühungen gehen dahin, zu beweisen, daß sich das eben nicht bestätigt, daß die Teilung, soweit sie die polymorphkernigen Leukozyten betrifft, zwar durch Kernfragmentierung erfolge, der aber gesetzmäßige Umlagerungen im Chromatine des polymorphen Kernes vorhergehen. So kam *Arnold* zu dem Begriffe der „indirekten Fragmentierung" als Seitenstück zu der „indirekten Segmentierung", der Mitose.

Bei den Knochenmarkszellen sind die Umwandlungen der Chromatinstruktur, die *Arnold* beschreibt, wohl identisch mit dem, was wir heute mit *Pappenheim* als amblychromatische und trachychromatische Kerne unterscheiden. Wenn *Arnold* auch bei kreisenden Leukozyten „vor, während und nach der Teilung den Gehalt an chromatischen Fäden vermehrt findet", so scheint uns das mit der dichteren Lagerung der Kernsegmente zusammenzuhängen, die auch *Arnold* nicht in ihrer vollen Zahl sah. Die Punkte, in denen unsere Anschauung von denen *Arnolds* abweichen müssen, sind nach dem Angeführten kurz gesagt. Uns erscheint die allmähliche Umwandlung der Chromatinstruktur als ein gesetzmäßiger Prozeß, der über mehrere Generationen verteilt ist; da die Zellen in jeder Entwicklungsstufe teilungsfähig sind, so kann diese Umwandlung nichts direkt mit der Teilung zu tun haben. Bei reifen neutrophilen Leukozyten haben wir eine solche Chromatinanreicherung nicht beobachtet. Viel wichtiger aber ist der zweite Punkt, daß unserer Ansicht nach die Fragmentierung des Kernes nichts mit der Teilung zu tun hat, so daß es sich also nicht um eine Teilung durch Fragmentierung drehe, sondern um

eine Teilung eines fragmentierten, i. e. polymorphen Kernes (die Unabhängigkeit dieser beiden Prozesse hat schon *Amédee Borrel*[23]) gegenüber *Arnold* betont). Der Grund für unsere abweisende Anschauung ist, wie genügend ausgeführt, nichts Theoretisches, sondern die Tatsache, daß uns unsere heutigen hämatologischen Methoden nur gleichmäßig hochgradig polymorphe Kerne zeigen. Trotz dieser wesentlichen Abweichung von *Arnolds* Befunden bedeuten uns seine Arbeiten die Hauptstütze unserer Anschauungen. Wir finden hier zum erstenmal das Verhalten der Kerne bei der Leukozytenteilung eingehend studiert und die Ergebnisse stimmen so vollkommen mit den unserigen überein, daß uns nur der Unterschied des verwerteten Materials zu einer selbständigen Darstellung berechtigte. Man findet bei *Arnold* schon eine Schilderung der meisten Phasen jener Kernumlagerungen, die auf der vorliegenden Tafel abgebildet sind. Besonders eingehend beschreibt er jene Kernstellung, die wir als Radiärstellung bezeichneten.[24]) „Außer . . . . . typischen Mitosen und sehr viel häufiger wie diese kommen Formen vor, welche mit denselben eine gewisse, manchmal sehr weitgehende Aehnlichkeit besitzen, anderseits aber sehr wesentliche Verschiedenheiten darbieten. Am größten ist die Aehnlichkeit dieser Gebilde mit typischen Mitosen in einer Phase, in welcher sie aus radiär gestellten Fäden sich zusammensetzen. Bei Anwendung stärkerer Vergrößerungen kann man sich aber leicht davon überzeugen, daß die Fäden gegen die Kernperipherie hin kolbig aufgetrieben sind und einzelne derselben in eliptische Kerne auslaufen. Daneben trifft man Kernfiguren, welche aus radiär aufgestellten, nach der Mitte hin in Fäden auslaufenden Kernen zusammengesetzt sind und dazwischen nur noch einzelne dunklere Kölbchen enthalten. Von der Seite gesehen, erscheint die Gruppierung der Kerne und die Beziehung der Fäden zueinander doldenartig. Ueber die Beziehung dieser Bilder zueinander kann demnach ein Zweifel nicht bestehen, um so fraglicher ist ihre Deutung. Ich habe schon bei früherer Gelegenheit auf das Vorkommen solcher Kernfiguren und deren Aehnlichkeit mit typischen Mitosen aufmerksam gemacht." Weiters schildert *Arnold* eingehend den Teilungsvorgang. „Die Plättchen, welche vier bis zehn Tage in den Lymphsäcken verweilt haben, geben . . . . . das für die Beobachtung der Teilungsvorgänge günstigste Objekt . . . . . Da die Kerne, die den verschiedenen Phasen der Teilung entsprechenden Formen bald kürzer, bald

länger beibehalten können, ist es unmöglich, aus diesen auf den weiteren Vollzug des Vorganges zu schließen. Leichter gelangt man zu einem Resultate bezüglich der Teilung des Zelleibes, namentlich, wenn man Zellen wählt, bei welchen die Kerne mehr oder weniger getrennt und in verschiedenen, insbesondere entgegengesetzten Abschnitten der Zellen verteilt sind . . . . . Es mögen einige Beispiele genügen, welche in Fig. 1 bis 10 abgebildet sind." *Arnolds* Figuren zeigen nun außerordentlich schöne Bilder von in Teilung begriffenen Granulozyten. Nur sind in seinen Bildern, das, was bei uns Kerngruppen sind, vielfach nur als unregelmäßige, gebuchtete Kerne gezeichnet. Eine vorausgehende Teilung des Granuloplasmas ist nicht ersichtlich. Gleichzeitig mit der Teilung sind manche der Zellen in intensiver amöboider Bewegung begriffen, die keine Beziehung zur Teilung erkennen läßt (Fig. 1, 2, 3, Tafel XII, sind Beispiele bipolarer Teilung, ebenso Fig. 7, Tafel XIII; Fig. 4 und 5, Tafel XII, und Fig. 6, Tafel XIII, sind Beispiele tripolarer Teilung).

So kam *Arnold* schon 1884 zu Anschauungen, mit denen sich unsere vollkommen decken:[25]) „Daß die polymorphen Kerne während sie einerseits in diesem Zustande länger verharren, anderseits jederzeit zur völligen Teilung bereit sind. Die Zellen mit sogenannten polymorphen Kernen . . . . . sind keine der Degeneration gesetzmäßig verfallene Form, vielmehr entsprechen sie einer Entwicklungsphase der indirekten Fragmentierung, welche gewöhnlich mit der Teilung abschließt." Und 1887:[26]) „Wie die Beobachtung an dem lebenden und konservierten Objekte lehrt, können sich die Wanderzellen nach dem Typus der Fragmentierung teilen. Durch aktive Bewegungen vermittelte Formveränderungen des Kernes und wahrscheinlich der Zellen, spielen dabei eine Rolle . . . . . Die zeitliche Aufeinanderfolge der einzelnen Teilungsabschnitte ist bei der Fragmentierung sehr häufig keine gesetzmäßige, vielmehr können Kerne und Zellen in dem einen Stadium länger verharren."

Mit diesen Studien *Arnolds* ist die Lücke ausgefüllt, die in der Erkenntnis der Vorgänge bestand, die sich bei der amitotischen Teilung der Granulozyten abspielen: das Verhalten des polymorphen Kernes. Wir haben hier alle Elemente, aus denen sich unsere Anschauungen aufbauten, vorgefunden; die Differenzen, die zwischen *Arnolds* Beobachtungen und unseren be-

stehen, scheinen uns nur die Folge der Verschiedenheit der Technik zu sein.

Die folgenden Jahre bringen für unsere Frage nicht mehr viel Neues. 1891 schilderte *Löwit*[27]) die amitotische Teilung der Krebsleukozyten nach einem besonderen Typus der Divisio per granula.

1892 kam *Römer*[28]) zu dem Ergebnisse, daß sich die Leukozyten des Kaninchens im Blute durch Teilung vermehrten. Seine Ergebnisse wären als Beobachtung am Warmblüter von großer Wichtigkeit. Allein seine Methodik und die Gründe seiner Schlußfolgerung sind so wenig einwandfrei, daß wir diese Arbeit nicht als Stütze unserer Anschauungen verwerten möchten. Im selben Jahre veröffentlichte *Klemensiewicz*[29]) Befunde an der entzündeten Hornhaut, in denen es heißt: „Die Eiterzellen, resp. Wanderzellen in der Kornea sind polymorphkernige Zellen ... Man findet vom zweiten Tage ab bis in den zwanzigsten nach mäßiger Entzündung in diesen Eiterzellen, welche nicht gerade im Aetzbezirke selbst liegen, ein deutliches Zentralkörperchen mit einer Sphäre." Das veranlaßt *Klemensiewicz* zu der „Behauptung, daß sich bei der Entzündung die Wanderzellen in der Hornhaut auf dem Wege dieser amitotischen Teilung vermehre".

Seither ist uns bis zum Winter 1906 keine dieses Gebiet berührende Arbeit bekannt geworden. Im Winter 1906 veröffentlichte *Deetjen*[30]) seine Beobachtungen von Teilung der menschlichen neutrophilen Granulozyten, die wohl noch in frischer Erinnerung stehen. Die vorliegende Arbeit ist unabhängig von *Deetjens* Publikation entstanden; zur Zeit ihrer Veröffentlichung wurden schon die Bilder angefertigt, die durch Monate vorher gesammelt worden waren. Trotzdem verdanken wir *Deetjen* die Aufklärung über einen wichtigen Punkt, der uns bis dahin unverständlich geblieben war. *Deetjen* zeigte bekanntlich, daß man die Teilung der Granulozyten des Menschen jederzeit am heizbaren Objekttische beobachten könne, wenn man statt Glas Quarzplatten verwende und schädigende chemische Verunreinigungen fernhält. Wir können alle Angaben *Deetjens* für diese Präparate vollkommen bestätigen. Die Leukozyten nehmen auf der Quarzplatte die bizarrsten Formen an und teilen sich endlich zu ebenmäßigen bis minimalen Tochterzellen. Vielfach schnüren sich auch kernlose Protoplasmateile ab. Wenn wir uns der zwei Formen der Teilung erinnern, die *Klein* und *Lavdowsky* beschrieben haben

und damit die Bilder vergleichen, die *Bütschli*, *Arnold* und wir bringen, scheint es sich hier wirklich um eine zweite, viel intensivere, aber offenbar abnorme Form der Teilung zu handeln. Das würde auch das Endergebnis erklären: bei *Arnold*, *Bütschli* und uns die Bildung von gleichmäßig großen oligomorphkernigen Tochterzellen; hier Produkte von wechselnder Größe bis zum minimalen Zellchen, wie sie unserer Fig. IV, 6 entsprechen, und endlich kernlose Protoplasmastücke. Wir werden bei Gelegenheit der Veröffentlichung von Befunden bei Anämien sehen, daß dort granulierte Protoplasmastücke und minimale kernhaltige Granulozyten (*Ehrlichs* Pseudolymphozyten) eine Rolle spielen, so daß vielleicht diese Form der Teilung auch in natura unter pathologischen Bedingungen vorkommt.

Sehr interessant ist *Deetjens* Beobachtung, daß sich die Teilung über dem hohlen Objektträger nicht abspielen will. Wir können diese Beobachtung bestätigen. Während aber der Vollzug der Teilung gehemmt ist, bildet gerade solch ein Blutausstrich über dem hohlen Objekte auf Quarz oder auf Glas eine Fundgrube für die Vorstadien der Teilung: die Bildung der Radiärstellung und der Knäuelform der Kerne. Diese Tatsache war einer der Gründe für die Auffassung dieser Position als erste und zweite Phase der Kerngruppierung. *Deetjen* hält den Sauerstoffmangel für einen Teilungsreiz und den Ueberschuß für die Ursache des Verhaltens in der feuchten Kammer. Versuche mit der Entwicklung von Sauerstoff und Kohlensäure in der feuchten Kammer haben uns bisher keine Aufklärung geliefert. Es wird das eine zu verfolgende Frage sein. Die Beziehungen der Blutplättchen zu dem Teilungsprozeß können wir an dieser Stelle nicht mehr erörtern. Zum Teil decken sich unsere Anschauungen mit denen, die *Deetjen* äußert. Wenn man noch vor kurzem veröffentlichte Beobachtungen *Wrigths* in Betracht zieht, so scheint es, daß wir mit der Erkenntnis der amitotischen Leukozytenteilung auch zu einem Verständnis des Wesens und der Bedeutung der Blutplättchen gelangen sollen. Die Aufklärung, die der Verfasser *Deetjen* verdankt, liegt in der Feststellung, daß die beobachteten Teilungen sich erst in dem Blutstropfen abspielen. Für eine Beurteilung der prinzipiellen Stellung, die die Teilung in der Leukopoese einnimmt, können demnach diese Bilder nicht verwertet werden, sondern nur die Bilder der Vor-

stadien, der Kernmetamorphose und die Teilungsprodukte, die oligomorphkernigen Tochterzellen.

Klinische Bedeutung der Ergebnisse.

Wir meinen mit dieser Uebersicht über die Literatur den Beweis erbracht zu haben für die im Vorworte aufgestellte Behauptung, daß in diesen Studien nichts Neues enthalten sei. Wie die für gewöhnlich scheinbar regellose Lagerung der Segmente des polymorphen Neutrophilen-Kernes einer gesetzmäßigen Gruppierung weichen kann, die in direkter Beziehung zur Teilung steht (*Arnold*), wie sich dann das Granuloplasma teilt (*Stricker* und *Bütschli*) und endlich die Zellen selbst (zahlreiche Autoren), um kleinere oligomorphkernige Produkte zu liefern (*Bütschli* und *Arnold*), alles das haben namhafte Forscher mit anderen Methoden und unter anderen Bedingungen gezeigt. Damit gewinnt auch unser Bestreben eine gewisse Berechtigung, das dahin ging, uns vorläufig auf das Studium des Trockenpräparates zu beschränken. Keiner der bisher erhobenen Befunde würde genügen, um den Prozeß der amitotischen Leukozytenteilung in der Physiologie und Pathologie des Menschen zu verwerten. Man kann mit Recht sagen, daß, was für die Leukozyten des Frosches gilt, deshalb nicht für die des Menschen gelten müsse. Daß die Bedingungen, unter denen die Zellen in Hollundermarkplättchen und auf Quarzplatten leben, viel zu abnorme seien, um daraus normale Vorgänge zu erschließen. Wenn es sich aber ergibt, daß man auf dem Wege einer voraussetzungslosen Analyse klinischer Beobachtungen zur Rekonstruktion eines Vorganges gedrängt wird, die im wesentlichen übereinstimmt mit der direkten Beobachtung dieses Vorganges im Blutgefäß, in der Hornhaut, im peritonitischen Exudate, auf Glas und Quarzplatten, dann wird man die Verwertung dieses Vorganges für die Pathologie kaum rundweg ablehnen können. Zumal wenn dieser Vorgang uns in einer Reihe von Fällen fast peinlich zu nennende Rätsel in lösbare Fragen umwandelt. Wir erinnern in dieser Beziehung an die Tatsache, daß das Knochenmark, bisher die Produktionsstätte jedes einzelnen Granulozyten, im Laufe des Lebens eine gewaltige Reduktion erfährt, ohne daß sich dabei in dem Status der kreisenden Granulozyten etwas ändert. Weiters an jene Fälle, in denen das Knochenmark durch pathologische Veränderungen fast voll-

kommen verdrängt erschien, ohne daß der Blutbefund Besonderheiten zeigte. Weiters, daß trotz aller Bemühungen die Befunde im Knochenmarke und im Blute bei gewaltigen Veränderungen des letzteren keineswegs übereinstimmen wollen. Das zeigte sich schon bei Infektionskrankheiten und in noch viel auffallenderem Maße bei gewissen Anämien, wo mit der steigenden Verarmung an kreisenden Granulozyten eine Ausbreitung des Knochenmarkes bis zum embryonalen Status einhergeht.

Es liegt nicht in unserer Absicht, eine eingehende klinische Ausbeutung der gewonnenen theoretischen Basis vorzunehmen. Vorher muß sich diese selbst erst Bürgerrecht in der klinischen Hämatologie erwerben, was noch vielfach Schwierigkeiten begegnet. Einer derartigen morphologischen Analyse dürfen die Zellen nur mit größter Vorsicht und richtiger Einschätzung aller technischen Bedingungen, besonders aber mit Kenntnis aller Täuschungsbilder unterworfen werden. Auch abgesehen davon sind die Kriterien, die eine oligomorph-plumpkernige, amblychromatische Zelle, i. e. ein myelozytäres Element von normalen, reifen Leukozyten und diese wieder von ihrem oligomorphkernigen (trachychromatischen) Tochterzellen unterscheiden, lange nicht so handgreiflich und eindeutig, wie die Unterschiede zwischen Granulozyten und Lymphozyten. Es wird sich auch sicher nie ein einfaches, allgemein gültiges Kriterium finden, um solche gegen einander zu charakterisieren. Allein die Hämatologie muß sich überhaupt in neuerer Zeit daran gewöhnen, mancherlei scharfe Grenzen mit der Vertiefung unserer Kenntnisse verwischt zu sehen. Alles, was bisher an kontradiktorischen Gegensätzen geschaffen wurde, hat sich allmählich eine Milderung gefallen lassen müssen: die Gegensätze von Einkernigkeit und Vielkernigkeit, von Granulozyt und Agranulozyt, von neutrophil und azidophil wie basophil, von myelogen und lymphogen, jeder einzelne dieser Begriffe hat an Schärfe eingebüßt. Daß ein einzelnes Kriterium auf die Dauer Begriffe nicht getrennt erhalten kann, zeigt uns das Schicksal von *Ehrlichs* Theorie. Von all den Kriterien, die in ihr zur Scheidung der myelogenen Zellgruppe von der lymphatischen verwertet wurden, besteht keines mehr in Gänze zu Recht.

Trotz dieser vorläufigen Schwierigkeiten häufen sich in jüngster Zeit Beobachtungen, die zeigen, daß uns durch eine genauere morphologische Analyse, speziell der polymorphkernigen

Granulozyten, ein Blutpräparat noch mehr zu erzählen weiß, als es bisher die Differentialzählung tat. Es sind das die Studien *Arneths* und seiner Schule und in allerjüngster Zeit eine Demonstration, die *Hirschfeld* in Berlin abhielt.

Die Kenntnis der Teilungsprodukte der reifen neutrophilen Leukozyten ist jener Punkt, von dem aus eine Verwertung des Teilungsvorganges für klinische Zwecke am ehesten zu erwarten ist. Bei den Leukopenien des Typhus, der Malaria, der Sepsis, beherrschen oft solche kleine Tochterzellen das Gesichtsfeld. Ebenso gibt es chronische Leukopenien, wie bei gewissen Splenomegalien, bei denen sie in auffallender Menge auftreten. In vollem Gegensatze dazu steht die Leukopenie der echten perniziösen Anämie: hier beherrschen geradezu abnorm stark polymorphkernige Leukozyten das Gesichtsfeld, wie wir es schon im Vorjahre beschrieben haben. Die teleologische Deutung, die wir damals dieser abnormen Kernpolymorphose gaben, als Kompensation der Leukopenie, möchten wir nicht mehr aufrecht erhalten. Uns erscheint diese abnorme Polymorphose heute als Ausdruck der Tatsache, daß sich die Zelle nicht, wie es ihr längst zugekommen wäre, geteilt hat. Daneben finden sich bekanntlich konstant Myelozyten. Die Deutung dieses Neutrophilen-Bildes erschiene noch am einfachsten: die periphere Leukozytenteilung sei eingeschränkt und deshalb werde die zentrale myelogene Produktion so lange herangezogen, bis der Vorrat an primären Bildungszellen erschöpft ist. Diesem Vorgange entspricht wirklich das Verhalten des Leukozytenbildes im Verlaufe einer perniziösen Anämie, die allmählich zum Exitus kommt. Viel komplizierter liegen die Verhältnisse bei den akuten Leukopenien des Typhus und der Sepsis. Hier finden wir einerseits eine Vermehrung der Tochterzellen, so daß wir auf eine Steigerung der peripheren Teilung schließen möchten. Wenn dabei die Gesamtzahl abnimmt, müßte die zentrale Produktion herabgesetzt sein. Damit wird uns aber der nicht seltene Befund von Myelozyten im Blute rätselhaft. Dieses Nebeneinander von Myelozyten und oligomorphkernigen, reifen Tochterzellen ist aber eine sehr konstante Erscheinung. Wir finden es nicht nur bei infektiösen Leukopenien, sondern ebenso bei Chlorosen, die sich in Regeneration befinden, unter Umständen und bei anderen anämischen Zuständen. Wir verfügen dafür über ein ziemlich umfangreiches Material. Wir

möchten uns vorläufig jedes Erklärungsversuches enthalten. Zweifellos aber ist die Leukopenie kein einheitlicher Begriff.

Ebenso kompliziert liegen die Verhältnisse bei der Leukozytose. Wir finden hier meist ein Gemenge einerseits von normalen Leukozyten, deren Kerne sich in allen Vorstadien der Teilung befinden; daneben oligomorphkernige reife Tochterzellen und zeitweise Myelozyten, das Ganze mit oder ohne Erscheinungen der Chromatindegeneration. Ob es jemals gelingen wird, zentrale (myelogene) Leukozytose und periphere zu unterscheiden, ist fraglich. Mit allem Vorbehalte möchten wir anführen, daß es scheint, als wäre die Nukleinsäureleukozytose eine periphere.

Mit diesen Andeutungen wollen wir uns vorläufig begnügen. Eines ist sicher: jede Erörterung über die Bedeutung von Veränderung der Leukozytenzahl wird sich mit der Tatsache auseinanderzusetzen haben, daß der Leukozytenstandard nicht eine einfache Funktion des Knochenmarkes ist, sondern, daß es neben der myelogenen Produktion, die für die Erhaltung der Art immer neue Kräfte produziert, eine periphere Zeugung gibt, die die Zahl der kreisenden Granulozyten jeweils vermehren oder vermindern kann. Es liegt hier eine Art von doppeltem Zeugungskreis vor, dessen Beziehungen sich schon im Laufe des normalen Lebens zu verschieben scheinen. Im Embryonal- und Jugendzustande scheint der zentrale viel stärker in Anspruch genommen zu werden als im erwachsenen Alter, indem die myelogene Produktion offenbar eingeschränkt ist. Dieses Verhältnis kann auch durch pathologische Bedingungen verändert werden, sei es dadurch, daß der Markapparat aktiv zu wuchern beginnt (Leukämie?), sei es dadurch, daß durch gesteigerten Verbrauch seine generativen Kräfte in kürzerer Zeit aufgeboten werden (Leukozytose?) oder daß der periphere Zeugungskreis eine aktive Einschränkung erleidet. Kurz, wir glauben, daß alle Theorien über die Beziehungen zwischen Knochenmark und Blutbefund, ebenso wie der Begriff der Chemotaxis einer Revision bedürfte.

Und nun zum Schlusse zu den Beziehungen, die zwischen den allgemein bekannten Arbeiten *Arneths* und den hier niedergelegten Befunden bestehen. Die Erscheinungen der Kerndegeneration auf der einen Seite, auf der anderen die Zusammenballungsbilder des polymorphen Kernes als Vorbereitung und als Endprodukt der Teilung, endlich die ganze Schar der myelozytären Elemente, beteiligen sich an jenen, durch die verschie-

densten Verhältnisse erzeugten Bildern, die *Arneth* alle in einem auf der Kernzahl aufgebauten Entwicklungsschema vereinigen wollte. Um etwas genauer zu sprechen: die W.- und T.-Zellen *Arneths* können sein:

1. Myelozytäre Elemente;
2. geballtkernige, gewöhnliche Leukozyten;
3. deren Teilungsprodukte, sofern ihr Kern geballt ist;
4. Zellen, bei denen das Chromatin verquollen ist oder chromatolytisch degeneriert;
5. Kunstprodukte durch Dehnung.

Die zwei- und dreikernigen Zellen *Arneths* stellen die Bilder der bipolaren und tripolaren Gruppierung dar. Seine Gruppe V umfaßt gewöhnliche Leukozyten, in denen der Kern zufällig so gelagert ist, dann die Bilder der radiären Primärstellung und endlich die abnorme Polymorphose der perniziösen Anämie. Alle diese vollkommen heterogenen Dinge sollte ein Schema zusammenfassen, dessen Exponent, die Zahl der Kerne, nicht festzustellen ist und, wenn er es wäre, nichts Charakterisierendes ist. Wir dürfen also damit diese Polemik endgültig abschließen.

Bei der Verwertung der Leukozytenteilung für die Analyse des Blutes wird uns vielleicht noch ein Faktor unterstützen: die Blutplättchen, in deren Menge und Qualität wir einen Maßstab für die Intensität und Form des Teilungsprozesses vermuten. Wir kommen auf die Grundlagen dieser Anschauung in einer eigenen Mitteilung zurück.

Zum Schlusse sei es erlaubt, meinem Chef Hofrat *v. Neusser*, wie den Herren Priv.-Doz. *Schmidt* und *v. Stejskal* nicht nur für die Ueberlassung des klinischen Materiales, sondern für weitgehende Förderung zu danken.

Ebenso hat mich der akad. Bildhauer Herr *E. Naumann* besonders verpflichtet, dessen Kunst ich die Abbildungen verdanke.

Wien, am 20. Juli 1907.

Literatur.

[1]) *H. Pollitzer*, Ueber Arneths Verschiebung des neutrophilen Blutbildes. Wiener med. Wochenschr. 1906, Nr. 18.

[2]) Siehe Anmerkung Seite 239.

[3]) *Derselbe*, Wiener med. Wochenschr. 1907, Nr. 10.

[4]) *Löwit*, Folia haematolog. Ig. IV. Nr. 4.

[5]) *Türk*, Gesellsch. f. innere Medizin, Wien. Sitzung vom 6. April 1905.

[6]) *Weidenreich*, Verh. d. anatom. Ges. 18. Vers. Genf 1905. Ueber die Entstehung der weißen Blutkörperchen im postfötalen Leben.

[7]) *Arnold*, Weitere Beobachtungen über Teilungsvorgänge ..... Virchows Archiv. Bd. XCVII.

[8]) *V. Ebner*, Köllikers Handbuch d. Gewebelehre. Bd. III.

[9]) *Pappenheim*, Von den gegenseitigen Beziehungen der verschiedenen farblosen Blutzellen ..... Virchows Arch. Bd. CLIX.

[10]) *Heidenhain*, Neue Untersuchungen über den Zentralkörper ..... Arch. f. mikr. Anat. Bd. XLIII.

[11]) *Flemming*, Ueber Teilung und Kernformen bei Leukozyten ..... Arch. f. mikr. Anat. Bd. XXXVII.

[12]) *Löwit*, Die Beziehungen der einzelnen Leukozytenformen ..... Lubarsch-Ostertags Ergebnisse. Bd. VII.

[13]) *Cohnheim*, Ueber Entzündung und Eiterung. Virchows Archiv. Bd. XL.

[14]) *Stricker*, Ueber Zellenteilung in entzündeten Geweben. Studien aus dem Institut f. exper. Pathologie in Wien 1869.

[15]) *Klein*, Ueber Teilung farbloser Blutkörperchen. Zentralbl. f. d. med. Wissensch. 1870, Nr. 2.

[16]) *Ranvier*, Recherches sur les éléments du sang. Arch. d. Phys. 1875.

[17]) *Bütschli*, Studien über die ersten Entwicklungsvorgänge. Frankfurt. Winter. 1876.

[18]) *Heitzmann*, Untersuchungen über das Protoplasma. Sitzungsbericht d. Akad. d. Wissensch. Wien. Math.-naturh. Klasse. Bd. LXVII. 1878.

[19]) *Fuchs*, Beitrag zur Kenntnis des Froschblutes. Virchows Archiv. Bd. LXXI.

[20]) *Flemming*, Arch. f. mikr. Anat. Bd. XVI, Tafel XV, Fig. 13.

[21]) *Renaut*, Recherches sur les éléments cellulaires du sang. Arch. de Phys. 1881.

[22]) *Lavdowsky*, Mikroskopische Untersuchungen einiger Lebensvorgänge des Blutes. Virchows Archiv. Bd. XCVI.

[23]) *A. Borrel*, De la division du noyau ..... J. de l'anatomie. 1892.

[24]) *Arnold*, Altes und neues über Wanderzellen. Virchows Archiv. Bd. CXXXII.

[25]) *Derselbe*, Ueber Kernteilung und vielkernige Zellen. Ibid. Bd. XCVIII.

[26]) *Derselbe*, Ueber Teilungsvorgänge an den Wanderzellen. Arch. f. mikr. Anat. Bd. XXX.

[27]) *Löwit*, Ueber Neubildung und Beschaffenheit der weißen Blutkörperchen. Zieglers Beiträge. Bd. X.

[28]) *Römer*, Die chemische Reizbarkeit tierischer Zellen. Virchows Archiv, Bd. CXXVIII.

[29]) *Klemensiewicz*, Verh. d. anatom. Ges. Wien 1892. Ueber das Verhalten der fixen Hornhautzellen .....

[30]) *Deetjen*, Teilungen der Leukozyten des Menschen außerhalb des Körpers. Arch. f. Anat. u. Phys., phys. Abt. 1906.

(Aus der Prosektur des k. k. Kaiser Franz Joseph-Spitales in Wien.)

Angina und septische Infektion.

Von

Prof. Dr. Richard Kretz.

Der Zusammenhang von septischer Infektion und Angina ist in manchen Fällen ein so evidenter, daß seine Kenntnis zu den trivialsten Erfahrungen gehört. In zahlreichen anderen Fällen ist dieser Zusammenhang ein minder leicht ersichtlicher, aber trotzdem doch schon von den alten Klinikern, wie *Trousseau*, erkannt worden.

Die Entwicklung der Bakteriologie hat auf dem Gebiete zunächst in zwei Richtungen einen wesentlichen Fortschritt gebracht; einerseits hat sie das klinische Bild unter Betonung der ätiologischen Momente durch die ätiologische Klarstellung der verschiedenen Sepsiserreger, als Strepto-, Staphylo-, Diplokokken-Sepsis vertieft, anderseits im selben Sinne die ätiologische und epidemiologische Zusammengehörigkeit klinisch wie anatomisch differenter Prozesse in zwingender Begründung hervorgehoben. Durch die bakteriologischen Untersuchungen wurde ferner die Pathogenese der septischen Infektionen insofern wesentlich gefördert, als neben den alten anatomisch-klinischen Trennungen von Pyämie und Sepsis, auch in der Sepsis das Vorkommen der Krankheitserreger im Blute erkannt wurde; es wurde dadurch in der Sepsis die Toxinämie, dem Sinne nach die alte Blutvergiftung, ergänzt durch die Bakteriämie und diese letztere als die Ursache metastatischer Entzündungen erkannt in Fällen ohne Venenthromben, welche die Pyämie charakterisieren.

In anderer Hinsicht hat aber die Entwicklung der Bakteriologie nicht die Fortschritte gezeitigt, welche der anfangs rasch sich entwickelnde Einblick in die Pathogenese dieser Infektionen erhoffen ließ. Die Unterscheidung der schweren eitrigen Formen der Entzündung von der milderen, rasch heilenden ließ bei den Erregern im Tierexperiment nicht mit jener Konstanz Schwankungen in der Virulenz nachweisen, daß die klinischen Differenzen einheitlich und klar auf Schwankungen der Pathogenität der Erreger hätten zurückgeführt werden können. Es war von klinischer

Seite vielleicht am klarsten von *Gussenbauer* die Einheitlichkeit der schweren und milden Sepsis postuliert und hypothetisch auf Immunitätsverhältnisse bezogen worden. Gerade auf diesem Gebiete hat die bisherige vielversprechende Entwicklung der Immunitätslehre bis zum Tage noch keine vollkommen sicheren Resultate gezeigt. So kam es, daß z. B. beim akuten Gelenksrheumatismus die einen (ich nenne als den letzten Vertreter dieser Richtung *Singer*) den Prozeß als milde Pyämie, richtiger metastasierende Sepsis mit bekannten Erregern auffassen, während andere die gefundenen Mikroben als zufällige Verunreinigung betrachten und einen noch unbekannten Erreger dieser Krankheit vermuten.

In der Diskussion über die septischen Erkrankungen innerer Organe hat seit langer Zeit die Invasionsstelle der pyogenen Mikroben vom Lymphapparate des Rachens aus eine erste Stelle eingenommen, allerdings mehr von seiten der Kliniker, die zum Beispiel im Berichte der British medical Association im Jahre 1888 die dominierende Rolle der Angina für die akute rheumatische Endokarditis richtig betonten. Während diese Beobachtung von Klinikern der verschiedensten Orte und Zeiten bestätigt wurde, fehlen anatomische Klärungen dieses Kapitels bis in die neuere Literatur ziemlich vollständig. Ich habe anläßlich der Kontrolluntersuchungen über die Beziehungen zwischen Angina und Appendizitis in den letzten Jahren eine große Reihe anatomischer Erfahrungen über die Genese der internen pyogenen Affektionen sammeln können; es hat sich dabei herausgestellt, daß speziell die Lymphdrüsenveränderungen am Halse, welche den Schleimhautprozeß nicht nur begleiten, sondern meist überdauern, von besonderer Wichtigkeit sind.

Die systematischen Untersuchungen über diese Folgen der Infektionen des lymphatischen Apparates am Halse mit den gewöhnlichen pyogenen Mikroben habe ich im Sommer 1903 begonnen; die Veranlassung dazu bot mir die zufällige klinische Beobachtung eines postanginösen Appendizitisfalles mit mehrere Wochen dauerndem Intervall zwischen klinisch manifester Angina und Attacke im Wurmfortsatze; die relative Gutartigkeit der reinen Streptokokkeninfektion in diesem Falle brachte mich auf den Gedanken, die Annahme *Kraskes* von der milden chronischen Osteomyelitis durch erworbene aktive Immunität auch auf diesen Fall anzuwenden; die anatomische Kontrolle ergab zunächst,

daß für Appendizitisfälle mit Tod in den späteren Stadien der Erkrankung, neben den Zeichen einer mehr minder komplett abgelaufenen Angina die postanginöse Schwellung der Halslymphdrüsen ein ebenso typischer Befund ist, wie die akute Angina bei den schweren, früh tötenden Appendixphlegmonen.

Zur Sicherung der Befunde nahm ich nun (analog wie bei den akuten septischen Infektionen vom Halse aus) in einer großen Anzahl von Leichen die zunächst makroskopische Inspektion der genannten Lymphdrüsengruppen vor. Ich bediente mich zu diesem Zwecke nach den ersten orientierenden Sektionen einer leichten Modifikation der Technik der Halssektion, indem ich die Halseingeweide nach Durchschneidung des Mundhöhlenbodens und Luxation der Zunge, nach Trennung des weichen Gaumens knapp am harten und möglichst hoher Abtrennung der hinteren Pharynxwand, seitlich bis zur Haut des Unterkieferwinkels frei präparierte und dann in toto in der üblichen Weise von der Halswirbelsäule ablöste. Diese Sektionsmethode ist beim Hautschnitt bis zum Zungenbein nicht schwierig auszuführen. Es wird auf diesem Wege der allergrößte Teil der oberen Halslymphdrüsen intakt herausgebracht und es ist erstaunlich, wie groß die Zahl der vorhandenen und veränderten Lymphdrüsen an den Seiten des Rachens, namentlich bei kindlichen Individuen ist; vom Pubertätsalter an nimmt die Zahl dieser Drüsen entschieden ab und es tritt dann der Befund pathologischer Veränderungen mehr in den retromaxillaren und jugularen in den Vordergrund und dieses Verhältnis bleibt auch später erhalten.

Dieser anatomisch schon genauer studierten Differenz entspricht auch klinisch ein verschiedenes Verhalten der Lymphdrüsen und *Trautmann*[1]) wie *Lublinski*[2]) machen meines Erachtens ganz richtig darauf aufmerksam, daß die Beschreibungen des *Filatow-Pfeiffer*schen Drüsenfiebers wesentlich auf die Fälle kindlicher Lymphdrüsenverteilung paßt, während im späteren Lebensalter der tonsillare Teil des adenoiden Schlundringes prävaliert und dementsprechend die Schwellungen der retromaxillären und jugularen Drüsen mehr in den Vordergrund treten; Drüsenfieber des Kindes und Angina der Mutter sind also nur klinische und anatomische Differenzen der ätio-

[1]) Münch. med. Wochenschr. 1906.
[2]) Zeitschr. f. klin. Med. LXII. Bd.

logisch und auch in den allgemeinen Folgen gleichwertigen Infektion.

Nach meinen persönlichen Erfahrungen, die im allgemeinen mit den in der Literatur niedergelegten, allerdings nicht sehr zahlreichen Beobachtungen der Pädiater stimmen, dominieren in ätiologischer Hinsicht entschieden die Streptokokken; es mögen aus einer Gesamtsumme von ca. 600 Einzeluntersuchungen von postanginösen Infektionen überhaupt fast neun Zehntel der Fälle durch diesen Mikroorganismus veranlaßt gewesen sein; am Reste partizipieren zunächst die gewöhnlichen Eiterstaphylokokken, zumeist die Varietät „aureus" und ungefähr ebenso oft die Diplokokken; besondere anatomische Differenzen, die eine sichere bakteriologische Diagnose aus dem Leichenbefunde schon erlauben würden, konnte ich nicht konstatieren, wenn auch die Gesamterscheinung des Falles mit einer gewissen Wahrscheinlichkeit nach dem Fibrinreichtume und ähnlichem eine Pneumokokkeninfektion z. B. vermuten läßt.

Aus den anatomischen Befunden lassen sich gewisse Typen der anginösen Infektionen noch in einem anderen Sinne herauslesen; der einfachste von ihnen, den ich deshalb vorausstellen will, ist die akut tödliche Form der pyogenen Bakteriämie bei den kleinen Kindern.

Es handelt sich um Kinder im Alter von einem halben Jahre bis etwa zwei Jahren; zumeist sind sie verhältnismäßig recht gut im Ernährungszustande. Sie kommen in schwer krankem oder sterbendem Zustande in das Spital; dort kann man neben einem mehr minder starken Schnupfen und einer nur wenig erhöhten Körpertemperatur meist nicht viel finden; in einigen Fällen wurde wegen Diphtherieverdachtes das Rachensekret untersucht und noch intra vitam alleiniges Vorkommen von Streptokokken konstatiert; nach dem Tode ergibt die anatomische Untersuchung zunächst auch nicht wesentlich mehr als die klinische. Die Schleimhaut des Rachens ist wenig gerötet, eher etwas geschwellt, die parapharyngealen Lymphdrüsen mäßig hyperämisch, saftreich, die abwärts liegenden, tiefen wie die am Kukullarisrande, meist nur saftreicher, aber blaß; der Befund an den inneren Organen ist ein ziemlich negativer, insbesondere fehlen ein ausgesprochener Milztumor oder stärkere parenchymatöse Degeneration an der Leber, den Nieren und am Myokard; meist besteht eine ausgesprochene Hyperämie der Lungen, even-

tuell Zeichen einer leichten Bronchitis. Im Gegensatze zu diesen negativen Merkmalen steht der Befund an der Kultur des Blutes aus dem Herzen. Schon bei Aussaat einiger Tropfen auf eine Agarplatte erhält man sicher eine größere Anzahl typischer Kolonien des langen Streptokokkus, bei der Vermengung einiger Kubikzentimeter als Zusatz zum verflüssigten Agar ist die daraus gegossene Platte mit zahlreichen oberflächlichen und tiefen Kolonien und mit Höfen von Aufhellungen des Nährbodens übersät; wenn nicht gar zu ungünstige äußere Bedingungen herrschen, ist eine Verunreinigung durch fremde Keime sehr selten.

Es sind also diese Fälle, welche, wie schon *Simmonds*[1]) betonte, gar nicht so selten vorkommen und ohne Kulturversuch leicht den Anschein von Todesfällen ohne erklärenden und suffizienten autoptischen Befund geben, charakterisiert durch die Erscheinungen einer nicht hochgradig entwickelten Lymphadenitis, vor allem der Drüsen mit dem Quellgebiet in der Pharynxtonsille; ferner ist für diese Fälle eine sehr massige Bakteriämie und das Zurücktreten der anatomischen Merkmale der Sepsis bezeichnend. Als beachtenswert möchte ich auch das verhältnismäßig geringe Fieber in dem klinischen Bilde halten.

Als zweite anatomische Gruppe glaube ich mit einer gewissen Berechtigung jene Fälle umgrenzen zu können, die hauptsächlich bei jugendlichen, aber nicht mehr dem ersten Kindesalter angehörigen Individuen sich finden, wenn solche Individuen an einer internen Manifestation der septischen Infektion zugrunde gehen; man findet bei solchen Fällen den üppig entwickelten lymphatischen Ring des Rachens, und zwar speziell den tonsillaren Teil desselben mit den Zeichen schwerer, akuter Entzündung; die Drüsen in der Retromaxillargegend und weiter die tiefen, jugularen bis zum Skalenus zeigen die Zeichen schwerer Veränderungen: starke Hyperämie, mächtige Schwellung mit entzündlichem Oedem, das auch über die Drüse an manchen Stellen hinausgreifen kann; daneben als sekundäre Manifestation des Einbruches der pathogenen Kokken in die Blutbahn eine phlegmonöse Appendizitis, eine akute Osteomyelitis, eine ulzeröse Endokarditis oder ähnliches. Im Gegensatz zu den Fällen der erstgenannten Kategorie finden

[1]) Virchows Archiv, 1902.

sich durchaus nicht immer, selbst bei recht foudroyanten Fällen, zahlreiche Mikroben im Herzblute der Leiche. Die anatomischen Veränderungen zeigen typisch das vollentwickelte Bild der schweren, eitrigen oder fibrinös-eitrigen Entzündung und alle Zeichen der Sepsis sind an den inneren Organen deutlich ausgesprochen. Dementsprechend fehlt im klinischen Bilde niemals eine charakteristische, starke Fieberbewegung.

Während in der ersten Gruppe die Bakteriämie durch ihre Massigkeit eigentlich im Gegensatze zur geringen reaktiven Veränderung sowohl an der Einbruchstelle in das Blut als auch in ihrer Wirkung auf die inneren Organe steht, besteht bei der zweiten Gruppe eine gewisse Kongruenz zwischen der Art und Lokalisation der sekundären Erkrankung und dem Befunde der Bakterien im Herzblute; ihre Zahl ist bei einer ulzerösen Endokarditis oder Osteomyelitis weit größer als bei einer Appendizitis oder Perikarditis. Es ist also anzunehmen, daß in solchen Fällen, die durch den Bakterienreichtum der großen metastatischen Entzündungsherde eine viel ausgiebigere Quelle der Blutinvasion haben, das effektive Minus an im Blute aufzufindenden Bakterien sekundär erwerben; offenbar geht im Verlaufe der Krankheit ein sehr großer Teil der pathogenen Mikroben im Organismus zugrunde; die anatomischen schweren Erscheinungen sind wohl wie das stärkere Fieber ungezwungen so aufzufassen, daß sie Zeichen eines Unterganges der eingewanderten pyogenen Kokken, nicht aber der Invasion als solcher sind.

Auch auf die Halslymphdrüsen bezogen, entspricht der zweiten Gruppe der Infektionen eine stärkere Abwehr, ein teilweises Eindämmen der Infektion, während in der ersten Gruppe der lymphatische Apparat fast reaktionslos von den Mikroben durchsetzt wird. War aber diese eindämmende Reaktion in Fällen der zweiten Kategorie im ganzen Verlaufe des Prozesses eine gleich wirksame? Die Beantwortung dieser Frage durch direkte Beobachtung würde voraussetzen, daß man in der Lage ist, solche Kranke von Anfang an systematisch auf den Bakteriengehalt des Blutes zu untersuchen; ich bin nicht imstande gewesen, eine derartige Beobachtung durchzuführen, und es ist mir auch aus der Literatur keine solche Untersuchung bekannt. Dagegen gibt es sichere Beobachtungen über das Auftreten sicher metastatischer derartiger Prozesse nach einem be-

stimmten Anlasse, welche den begründeten Rückschluß auf eine vorhanden gewesene Bakteriämie erlauben.

Bekannt ist ein solches Verhalten für Osteomyelitis; zwei recht anschauliche Beispiele sind folgende:

I. Ein achtjähriger Knabe wird beim Spielen auf der Straße von einem Schneeballen ziemlich derb auf die linke Schulter getroffen, sofort Frösteln, Mattigkeit; am zweiten Tage schwere Osteomyelitis der Skapula. Tod am 28. Krankheitstage. Die Sektion ergibt die klinisch schon konstatierte Angina mit schwerer Drüsenveränderung als Ausgangspunkt; nachträglich befragt, können die Eltern sich auf ein Bestehen der Halsbeschwerden vor dem Trauma nicht erinnern, geben vielmehr an, daß das Kind über nichts klagte und zur Schule ging; es muß also zu einer Zeit, wo die Halsentzündung ganz leicht war, vielleicht unter dem Einflusse der lebhaften Körperbewegung eine Durchschwemmung der Staphylokken vom Rachen her stattgefunden haben; als Ausdruck dieser Passage traten dann am selben Abende nach Aussage der Eltern die ersten Schluckbeschwerden ein.

II. Ein 16jähriger Cabkutscher wird zirka eine Woche vor seinem Tode vom leeren Cab am rechten Oberschenkel quer überfahren und erleidet nur eine leichte Hautabschürfung; er bleibt danach im Dienste und ist anscheinend gesund; zwei Tage vor dem Tode wird er schwer krank und bewußtlos ins Spital gebracht. Stirbt hochfiebernd. Sektion ergibt kleine, reaktionslose Hautabschürfung an der Außenseite des rechten Oberschenkels; tiefe Weichteile und obere Inguinaldrüsen intakt; Angina mit doppelseitiger Halsdrüsenentzündung, diffuse Osteomyelitis des ganzen rechten Femurs. Auch hier muß zur Zeit des Traumas die Bakteriämie vom Halse schon eingetreten gewesen sein, wahrscheinlich ohne an der Invasionsstelle besondere Beschwerden gemacht zu haben.

Ein analoges Beispiel von postanginöser Bakteriämie bei abgelaufener Halsaffektion, bildet der folgende Fall:

III. Ein 30jähriger Hilfsarbeiter stirbt nach dreitägiger Krankheit; anamnestisch vor zirka zwei Wochen einen Tag leichte Allgemeinsymptome und Schluckbeschwerden, dann gesund; fünf Tage vor dem Tode starke Muskelanstrengung beim Heben von Gasrohren: abends matt, bleibt einen Tag zu Hause und wird dann schwer fiebernd überbracht; sehr starke Schmerzen in der Brust, im Rücken, in den rechten Oberschenkel und in die Hüfte ausstrahlend, dabei Schwellung der schmerzhaften Teile. Tod. Sektion ergibt multiple Muskelabszesse (Pektoralis, Quadratus lumb., Psoas), im Eiter massenhaft Streptokokken, Herzblut steril; typische Angina mit Drüsenaffektion. Hier ist offenbar eine leichte Angina zuerst abgelaufen; in der scheinbar vollkommenen Rekonvaleszenz Bakteriämie durch physische Anstrengung ausgelöst und Lokalisation nur in der Muskulatur veranlaßt worden.

Es ist in den drei angeführten Fällen bei aller nötigen Kritik der zumeist indirekten Anamnesen zunächst auffallend, daß gerade in die kritische Zeit der Bakteriämie, welche sicher der Metastasen wegen angenommen werden muß, keine nennenswerten klinischen Zeichen einer Halserkrankung sich zeigten. Bei Fall I koinzidieren scheinbar Hals- und Osteomyelitissymptome; da zwischen Halsaffektion und der sie auslösenden Infektion sicher eine, wenn auch kurze Zeit vergangen sein muß, erlaubt die von den Eltern bestimmt angegebene Koinzidenz der manifesten Symptome in Hals und Schulter den sicheren Rückschluß, daß die bakteriämische Invasion einer der allerersten Folgezustände der Infektion unter bestimmten Umständen (hier lebhafte körperliche Bewegung) sein kann. Aehnlich dürfte sich auch der analoge, aber weniger sicher eruierte Fall II verhalten haben, während Fall III eine andere Form latenter Infektion, die heute allgemein gut gekannt ist, zeigt; hier ist offenbar nach Ablauf einer subjektiv deutlich markierten Angina ein Wiederaufflackern der Infektion und der sie begleitenden Bakteriämie durch die starke Körperanstrengung zustande gekommen. Die Anamnese der Fälle I und II findet, wie ich glaube, eine wichtige Stütze im Vorkommen der rein bakteriämischen Infektionen mit tödlichem Ausgange in der ersten Kindheit, die ich oben als ersten Typus der anginösen Sepsis aufstellte.

Ich habe mich zu dieser scheinbar etwas gekünstelten Annahme nur schwer durcharbeiten können und war anfangs mehr geneigt, an ein klinisches Uebersehen der ja gewiß des öfteren recht wenig Symptome machenden, primären Angina zu glauben. Die klare und bestimmte Angabe der Eltern im Falle I hat mich aber zuerst darauf hingeführt, daß aus dem anatomischen Befunde allein die Pathogenese nicht so einfach abgelesen werden kann, als ich anfangs meinte. Ich habe seit dem Frühjahre 1901 von meinen klinischen Kollegen, die auf das bereitwilligste auf meine Intentionen eingingen und deren Mitarbeit mich wesentlich förderte, in vielen Fällen, wo die klinische Untersuchung, wie der Leichenbefund eine Angina bei Sepsis durch interne Eiterung zeigte, die bestimmte anamnestische Mitteilung erhalten, daß Symptome der Halsaffektion dem subjektiven Erkrankungsbeginne nicht vorangingen. Diese verläßliche negative anamnestische Angabe führt aber, mit den Fällen der ersten Gruppe zusammengehalten, mit zwingender Logik zur Annahme

einer transitorischen Bakteriämie im ersten Stadium der Infektion im Rachen, noch vor dem Manifestwerden der lokalen Primärerkrankung.

Eine weitere klinische Stütze findet diese Annahme in den nicht ganz seltenen Fällen, die einen bis zwei Tage vor Beginn einer Angina fieberhafte Erscheinungen mit allgemeinem subjektiven Unbehagen zeigen.

An Häufigkeit der Fälle denen der bisher geschilderten zwei Gruppen anginöser Sepsis weit überlegen sind nach meiner Erfahrung, die ich am Sektionsmateriale immer wieder bestätigt sah, eine dritte Gruppe von mit Angina zusammenhängenden Infektionen innerer Organe; bei ihnen tritt der septische Charakter so sehr in den Hintergrund, daß gewöhnlich die sekundäre entzündliche Affektion das Krankheitsbild dominiert und ihm den Namen gibt; als Hauptrepräsentanten dieser Prozesse seien zunächst die akuten Endokarditiden mit blanden Embolien und der akute Morbus Brigthii (fieberhafte Form) angeführt. Aber auch Lokalisationen an anderen inneren Organen können als äquivalente sekundäre Folgen sich finden: akute Cholezystitis und Cholangoitis, Enkephalitis, Myelitis, Arthritis, Myositis und anderes mehr kann die Folge einer durch den lymphatischen Rachenring eingetretenen Infektion sein. Auch auf diesem Gebiete ist die klinische Erfahrung der anatomischen Forschung teilweise vorausgeeilt und kann letztere eigentlich nur Erfahrungen illustrieren, die allerdings mit wechselndem Geschicke in der klinischen Medizin schon vertreten wurden. Die Geschichte der anginären Genese des akuten Gelenksrheumatismus — ihre Anhänger sind allenthalben verbreitet — zeigt am deutlichsten, wie unendlich schwer es ist, in dem Gebiete Befunde und aus ihnen abgeleitete Theorien so in Einklang zu bringen, daß ihre Anerkennung allgemein erreicht wird.

In dieser dritten Gruppe von Infektionen durch die pyogenen Mikroorganismen ist der lokale Befund an den Rachengebilden ein ziemlich belangloser; entsprechend dem meist mehr vorgeschrittenen Lebensalter der Verstorbenen findet man das lymphatische Gewebe des hinteren Nasenrachenraumes und die dazugehörigen Drüsen nur mehr in ziemlich rückgebildetem Zustande; auch die Tonsillen zeigen bei manchmal noch recht beträchtlicher Größe keine Zeichen akuter Entzündung, meist nur tiefe Krypten, oft herdweise Ver-

ödung der Follikel; die entsprechenden Lymphdrüsen in der Retromaxillargegend und ebenso die des Halses sind meist etwas hyperplastisch, doch ist die Veränderung typisch eine an den einzelnen Drüsen recht ungleich ausgebildete. Auch bei Fällen der zweiten Gruppe springen sehr häufig einzelne Drüsen und Drüsengruppen, oft nur an einer Seite des Halses durch stärkere Intumeszenz oder Rötung bei etwas länger dauernder Krankheit vor; ganz typisch ist ein solches stärkeres Differieren in den Veränderungen der Drüsen bei den hier vorliegenden, etwa als subakut zu bezeichnenden Fällen.

Histologisch findet sich in den makroskopisch nur intumeszierten Drüsen diffuse Begrenzung der Follikel meist ohne deutliche Keimzentren, erweiterte und zellreiche Lymphbahnen der Marksubstanz, recht häufig kleine Rundzelleninfiltrate, in die Kapsel vordringend, manchmal auffallender Reichtum an Blutgefäßen, also lauter Zeichen abgelaufener Entzündung ohne Gewebszerstörung. Anders an den vereinzelten größeren und sukkulenteren Drüsen; bei ihnen finden sich im Schnitte Fibrin, Exsudatzellen und auch Mikroorganismen, teils frei in kleinen Haufen liegend oder einzeln in Leukozyten eingeschlossen. Der Bakterienbefund des kulturell geprüften Leichenblutes ist typisch ein negativer, wohl aber lassen sich Streptokokken oder Pneumokokken in den Entzündungsprodukten nachweisen, sie finden sich typisch in den endokarditischen Auflagerungen, wurden in der kranken Niere und im Harne schon von *Faulhaber* und *Mannaberg* vor mehr als zwanzig Jahren gefunden.

Die hier in ganz großen Umrissen skizzierten Beziehungen zwischen der Angina und den internen pyogenen Affektionen zeigen noch in anderer Hinsicht nicht selten Variationen und Kombinationen der bisher geschilderten drei Haupttypen, die ich mit einigen Worten kurz erwähnen zu sollen glaube. So sieht man gar nicht so selten bei Herzfehlern jüngeren Datums an den Rachengebilden Erkrankungsherde verschiedenen Alters; neben großen, leeren oder mit Konkrementen gefüllten Krypten, granulierende Substanzverluste und frische fleckweise Fibrinexsudate. Es würde der anatomische Befund darauf hindeuten, daß die Andauer der Entzündung im sekundär erkrankten Organe in Zusammenhang steht mit einem

stets erneuerten Import von pathogenen Mikroben aus den chronisch oder richtiger rekrudeszierend erkrankten Tonsillen; für diese Annahme spricht meines Erachtens auch die exakte Beobachtung von *Quincke*,[3]) der eine Endokarditis zum Stillstand und zur relativen Ausheilung durch Behandlung des Halses brachte; auch die analogen therapeutischen Erfolge, die *Gürich*[4]) durch tonsillare Behandlung des Gelenksrheumatismus erzielte, sprechen für rezidivierende Attacken durch rezidivierende Invasion vom primären Infektionsherde. Sie steht des weiteren in Einklang mit dem besonders in der dritten Gruppe erwähnten ungleichmäßigen Befallensein der Lymphdrüsen am Halse.

Neben den Invasionen der pyogenen Flora ist die Angina und die Bakteriämie tonsillaren Ursprunges, unter Umständen auch die Gelegenheitsursache, um andere bis zu einem gewissen Grade inerte Infektionen zum Aufflammen und zur erfolgreichen Propagation des anderen Krankheitserregers zu bringen. So ist mir ein Fall bekannt, wo ein eben abgelaufener mittelschwerer Typhus im Anschluß an eine leichte akute Angina prompt rezidivierte. Bei der Tuberkulose sind die Bakteriämien aus der Kavernenflora anscheinend sehr häufig ohne schwere Folgen; auf der anderen Seite ist akute Miliartuberkulose nach Angina ein nicht ganz seltener Befund; dieser Gegensatz ist wohl darauf zu beziehen, daß die Kaverneninfektion des Blutes nur zur Bakterieninvasion in das Blut via Lungenkapillaren mit rascher Vernichtung der oft wenig pathogenen Keime führt, während die Halsinfektion durch die fortschreitende Lymphadenitis aus den Lymphdrüsen deponiertes Material bei der entzündlichen Auflockerung auszuschwemmen und zugleich den Organismus zu schädigen vermag.

Endlich möchte ich als eine zwar seltene, aber nicht uninteressante Folge der Angina bei älteren Leuten das Auftreten von Venenthrombosen erwähnen; unter den Fällen von Lungenembolie aus dem liegenden Krankenmateriale des Spitales ist mir seit Jahren aufgefallen, daß die Thrombose der Venen zumeist irgendeinen Ausgangspunkt in entzündlichen Prozessen im Quellgebiete nachweisen läßt; eine leichte Hautentzün-

[3]) Deutsche med. Wochenschr. 1907.
[4]) 22. Kongreß f. innere Med.

dung am Schenkel, eine nicht ganz tadellose Wunde nach einer aseptischen Operation oder Operation wegen eines durch Entzündung bedingten Prozesses sind die gewöhnlichen Ursachen. Seltener ist gar nichts Derartiges zu finden und nur eine leichte Bronchitis wird bei der Sektion nicht vermißt; bei solchen alten Leuten zeigt der Rachenring zwar auch nicht viel, aber die Untersuchung der Halslymphdrüsen läßt eine oder die andere frisch entzündete Drüse erkennen; damit sind nach meiner Meinung die Tonsillen als Invasionsstellen der Entzündungserreger viel plausibler gemacht als die Bronchien.

Nach dem allgemeinen Eindruck zu urteilen, scheinen die internen pyogenen Infektionen in ihrem Verlaufe, wie im anatomischen Bilde so stark von den Phlegmonen nach Verletzungen oder vom Puerperalprozeß gleicher bakteriologischer Aetiologie zu differieren, daß die meisten Autoren z. B. für die Streptokokken sehr wesentliche Abstufungen in der Virulenz der speziellen nachgewiesenen Kokken anzunehmen geneigt sind. Diese Annahme ist zunächst dadurch gestützt, daß in der Tat die pathogene Wirkung von Mikroben der gleichen Art im morphologischen Sinne, aus verschiedenen Krankheitsprodukten gezüchtet, sehr augenfällige Differenzen im Tierexperimente zeigen kann; eindeutig ist dieses Experiment aber keineswegs, denn die Ergebnisse des Experimentes treffen durchaus nicht immer mit den Befunden am Menschen zusammen und es ist bei der Labilität der Virulenz der Streptokokken beispielsweise nur das eine sicher bekannt, daß sie durch Tierpassage für eine bestimmte Spezies sehr gesteigert werden kann, ohne daß diese Steigerung gleichsinnig im Experiment mit einer anderen Tierspezies nachzuweisen ist.

Gegenüber dieser, durch relativ wenig sichere Analogien begründeten Annahme einer konstanten Abhängigkeit der Foudroyanz im klinischen Bilde, der Schwere der anatomischen Veränderungen von der Virulenz des Erregers, gibt es zunächst epidemiologische Erfahrungen, welche dafür sprechen, daß auch die Art der Invasion und die Widerstandskraft des befallenen Individuums die klinisch-anatomische Erscheinung der Krankheit maßgebend beeinflussen. Bei keiner ansteckenden Krankheit fehlen diese Differenzen; klar zum Bewußtsein kommen sie jedesmal dann, wenn eine Seuche in ein neues Gebiet einbricht; bei Blattern und Pest wurden sie des öfteren betont;

daß sie auch für Streptokokkeninfektionen gelten, zeigen die verschieden schweren Bilder einer familiären Anginaepidemie. Daß Angina und Puerperalprozeß epidemiologisch zusammengehören, geht klar aus den Mitteilungen *Büttners*[5]) hervor; es ist also sicher, daß in solchen Fällen nicht eine Virulenzschwankung für die klinisch-anatomischen Differenzen verantwortlich gemacht werden darf, sondern daß diese im ersten Falle von der persönlichen Beschaffenheit der Befallenen, im zweiten von der Invasionsstelle der Infektion abhängen.

Diese Erfahrungen auf den speziellen Fall der internen pyogenen Affektionen (im ätiologischen Sinne des Wortes) angewendet, lassen zunächst erkennen, daß die Invasionen der Mikroben vom lymphatischen Apparate des Rachens aus vor anderen Invasionsstellen durch zweierlei ausgezeichnet sind: der Weg zum Einbruch in die Blutbahn ist ein sehr kurzer, er ist aber ein durch viele eingeschaltete Lymphdrüsen unterbrochener. Die Invasion desselben Mikroorganismus beim Einbruch in die Vene durch Thrombophlebitis ist an der Tonsille, einer verletzten Extremität oder vom puerperalen Uterus nicht gleich lang, aber gleich hindernislos und führt zur Pyämie mit Lungenabszessen; der Einbruch am Wege der Lymphbahn ist an der verletzten Extremität länger und durch zwischengeschaltete Lymphdrüsen wesentlich erschwert gegenüber dem puerperalen Uterus, bei dem die Metrolymphangoitis rasch und leicht zur tödlichen Peritonitis führt. Noch viel ausgesprochener ist diese anatomisch gegebene Differenz der Invasionsmöglichkeit bei dem Wege der Mikroben vom Rachen; fast jeder Zoll Vordringens findet eine neue Eindämmung durch zwischengeschaltete Lymphdrüsen; wird eine Bahn durch eingetretene Entzündung des Filterapparates unpassierbar, so ist in der anastomotischen und vikariierend eintretenden eine weitere noch immer funktionstüchtig. Es ist also innerlich sehr wahrscheinlich, daß jede Infektion von der Rachen- oder Gaumentonsille ceteris paribus weniger foudroyant verlaufen wird, als bei Invasion desselben Erregers von der verletzten Haut oder gar vom frisch

[5]) 75. Versammlung der Naturforscher und Aerzte.

entbundenen Uterus. Damit stimmen die allgemeinen klinischen wie anatomischen Erfahrungen und es liegt nahe, mit den hier angeführten Gründen für diese Differenzen aus dem Einbruchswege auch die Anschauung zu verknüpfen, daß die Zeit bis zum Einbrechen in die inneren Organe und vor allem in das Blut auch eine Zeit ist, in der der befallene Organismus seine Resistenz ändern, speziell auch erhöhen kann.

Zu dieser zweiten Annahme drängt förmlich eine ganze Reihe sicherer Erfahrungen; kleine Kinder, aber auch nur sie, gehen an akuter postanginöser Bakteriämie zugrunde; sie verhalten sich gegen die so häufig den Menschen befallenden Streptokokken so empfänglich oder so resistenzlos wie der Erwachsene gegen Pest oder Blattern; im hohen Lebensalter schwindet der schützende Lymphdrüsenapparat am Halse mehr und mehr, die Infektionen vom Rachen treten an Häufigkeit wie Gefahr vollständig in den Hintergrund, der alte Mensch ist durch die vielen Invasionen, die er vom Rachen aus in seinem Leben durchgemacht hat, ähnlich resistent geworden, wie ein Vakzinierter es gegen Variola ist. Aber nicht nur die überstandenen, schon abgelaufenen Infektionen scheinen die Resistenz des Befallenen wesentlich zu ändern, es gibt auch Erfahrungen, die augenscheinlich beweisen, daß schon im Verlaufe der akuten, manifesten Infektion die Resistenz wesentlich steigt; eine erysipelkranke Gravida ist persönlich durch ihre Streptokokken ganz ungleich weniger gefährdet, als eine andere Frau, welche von derselben Hebamme entbunden wird. Bei Endokarditis, Osteomyelitis und Appendizitis sind die foudroyanten Fälle, die der Anatom florid sieht, gerade die mit den frischen Halserkrankungen; haftet die bakteriämische Metastase früh, so ist die sekundäre Invasion viel gefährlicher, weil sie einen weniger resistenten Organismus betrifft. Das gilt nicht nur für die postanginösen Infektionen, sondern auch für die Phlegmonen nach Verletzungen; *Gussenbauers* klassisches Werk über die Pyoseptichämie enthält aus der vorantiseptischen Zeit dafür sehr instruktive Krankheitsschilderungen von der akuten „Eitervergiftung" bis zu der halb chronischen, ganz an den Gelenksrheumatismus mahnenden milden Pyämie. Also zeitliches Aufhalten der einbrechenden Invasion ändert das Krankheitsbild der später auftretenden Lokali-

sation im Sinne der Milderung der Infektionsfolgen u. zw. wahrscheinlich durch teilweise Immunisierung.

Noch schlagender tritt eine solche Differenz der Reaktion auf die Infektion beim Vergleiche einer Stichverletzung des Kniegelenkes mit Eröffnung der Gelenkshöhle und einer metastatischen Kniegelenkseiterung zutage; beide Male kann der Tod durch Pyämie mit demselben Erreger eintreten, aber wie verschieden sieht das primär und das metastatisch infizierte Knie aus. Im ersten Falle mächtige Entzündung der ganzen Umgebung, Lymphangoitis, Drüsenschwellung, eventuell Thrombophlebitis; im zweiten das Gelenk prall geschwellt, mit Eiter gefüllt, aber die regionären Lymphdrüsen blaß, kaum geschwellt, die Venen frei. Es ist nicht das differente Alter der beiden Prozesse bis zum Tode, das diesen Unterschied bedingt, denn in solchen minder schweren Infektionen heilt ein Fall der ersten Kategorie mit irreparabler Zerstörung der Gelenkskonstituenzien und mächtigen Bindegewebsnarben, im anderen kann günstigsten Falles eine ziemlich vollständige Wiederherstellung der anatomischen Verhältnisse wieder eintreten.

Die Unterschiede in der Schwere der Erkrankung und in der Art der anatomischen Reaktion zeigen aber in solchen Fällen nicht nur Abweichungen, die durch eine Aenderung der Resistenz des Erkrankten allein erklärt werden müssen, sondern es finden sich auch Abweichungen an dem pathogenen Mikroorganismus in den frühen und späten Krankheitsprodukten, die ich in zwei Fällen zu verfolgen in der Lage war. Es handelte sich das eine Mal um eine akute Endokarditis (ulzeröse Form) durch den Staphylococcus aureus, bei dem der intra vitam aus dem Blute gezüchtete Kokkus lebhafte Farbstoffproduktion, der nach dem Tode aus einem Gelenkseiter gewonnene Mikroorganismus anfangs weiße und erst am dritten Tage deutlich gelb werdende Kolonien zeigte. In einem anderen Falle zeigten Streptokokken aus einer Lymphdrüse des Halses üppige Vegetation und die am selben Nährboden gleichzeitig aus der metastatisch erkrankten Niere gezüchteten nur ein recht kümmerliches Wachstum. Es wird also im Verlaufe der Infektion der pathogene Erreger geschädigt und es scheinen speziell die später auftretenden Metadaß diese Abschwächung im erkrankten Organismus stattfindet stasen zumeist schon einen in seiner Vitalität herabgesetzten Mikroorganismus zu enthalten; allerdings ist dem beizufügen,

und darum als Ausdruck einer gesteigerten Abwehrkraft desselben, mit anderen Worten als Phänomen der Immunität zu bezeichnen ist.

Dieses Verhalten ist deshalb unter Umständen als Kriterium von prognostischer Bedeutung und speziell die phagozytäre Reaktion auf die Streptokokken in dem Sinne auch klinisch verwertbar; ich habe diesbezüglich eine kleine Reihe von Erfahrungen an den ganz frischen („serösen") Exsudaten bei Appendizitisoperationen sammeln können und gefunden, daß Zeichen der beginnenden extrazellulären Auflösung und ausgesprochene Phagozytose im gefärbten Deckglaspräparate bei günstig endenden Fällen, dagegen viel freie und gut färbbare Kokken in den letal werdenden Peritonitiden sich finden.

Die veränderte Reaktion des Organismus gegen den pathogenen Kokkus findet aber im klinischen wie anatomischen Bilde noch einen anderen auffallenden und lange gekannten Ausdruck; der Prozeß, der am Orte des ersten Einbruches alle Zeichen einer Progredienz zeigt, ist in den metastatischen Herden meist ein lokal beschränkter (*Gussenbauer*: Muskelphlegmone und metastatischer Muskelabszeß), die Lymphdrüsen der betreffenden Region sind wenig oder gar nicht affiziert. Sehr instruktiv lassen sich diese Verhältnisse histologisch an den regionären Drüsen des primären und metastatischen Herdes studieren; am ersteren mächtige Reaktion gegen die reichlich vorhandenen Keime durch zelliges und fibrinöses Exsudat, am letzteren in den blassen, wenig geschwellten Drüsen, wenig oder meist gar keine Keime, Exsudatzellentrümmer und veränderte Erythrozyten.

Bei den ganz schweren pyogenen Infektionen des Blutes finden sich endlich noch zwei Zeichen einer Bakteriendeponierung, die ich kurz erwähnen will; einmal miliare Blutungen an Schleimhäuten und serösen Häuten, die durch die Schädigung der Kapillarwand bei der Diapedese von kokkenbeladenen Leukozyten zustande kommen dürften und als meines Wissens nicht beachtetes Symptom kleine nekrotische Aufhellungen in den Keimzentren der Follikel in den Drüsen und im Darmtrakte.

Eines scheint also aus dem Gesamtbilde der anginösen, pyogenen Infektionen hervorzugehen: sie verdanken manche charakteristische Züge, die sie von der direkten Wundinfektion und dem Puerperalprozesse unterscheiden, den Veränderungen, die die pathogenen Erreger gleicher Art durch ihre Passage des lym-

phatischen Gewebes bedingen. Dieses Intermediärstadium der Infektion ändert vielleicht weniger an den Mikroorganismen etwas Wesentliches, als am erkrankenden Organismus.

Die eindämmende Rolle, die die Passage der Halslymphdrüsen unzweifelhaft hat, setzt sich aus zwei Komponenten zusammen: Die eine, schon lange gekannt, ist ein Abfangen und Zerstören eines großen Teiles der infektiösen Kokken in den Filtern des Lymphsystemes, das gerade am Halse durch die Hintereinanderschaltung vieler Elemente die schwache Stelle, welche der menschliche Organismus in der Schleimhaut der Rachengebilde hat, wieder teilweise ausgleicht; eine andere, weniger gewürdigte Folge dieses großen Lymphapparates namentlich im jugendlichen Alter dürfte sein, daß die Zerstörung der Kokken in den Drüsen direkt oder indirekt zur Quelle einer Immunität wird, die sich gerade gegen die hauptsächlichen Eitererreger richtet. In diesem Wechselspiele von pathogener und immunisierender Reaktion, welches die Infektion des Rachens auslöst, ist zum Teile wohl die klinische und anatomische Sonderstellung der postanginösen Streptokokkeninfektionen gegenüber den Phlegmonen gleicher Aetiologie begründet.

Das Lymphgewebe in den Drüsen wie in den Schleimhäuten hat nicht nur morphologisch viel Gemeinsames, sondern auch gewiß in der Funktion vielfach gleiche Leistungen; damit würde ein partieller Funktionsausfall bei akuter Entzündung einiger Drüsen indirekt die gesunden anderen zur Mehrfunktion zwingen, etwa so wie bei einer partiellen Leberresektion, nicht die Leistungsfähigkeit der Leber um den entsprechenden Teil herabgesetzt, sondern durch den Rest der Leber dieser Ausfall funktionell in sehr weitem Maße ausgeglichen wird. Eine solche funktionelle Mehrbelastung würde die relative Präponderanz der metastatischen Appendizitis in ähnlichem Sinne erklären, wie wir heute den höheren Druck im linken Ventrikel als Ursache der Prävalenz der Mitralendokarditis, das Trauma als Hilfsursache der Osteomyelitis ansehen. Damit ändert sich auch der Standpunkt, den der praktische Arzt gegenüber den genannten Krankheiten einnehmen muß: neben die natürlich gleichbleibende Aufgabe der Linderung und Eindämmung der schädlichen Folgen der manifesten Krankheit tritt die andere ungleich dankbarere der Verhütung des Eintretens solcher schwerer Folgen der anginösen Infektion hinzu. Sie scheint mir in einfacher körperlicher Scho-

nung und Ruhe während und einige Zeit nach einer Halsentzündung wertvolle Erfolge in Aussicht zu stellen; die allgemeine Erfahrung der relativen Seltenheit und der günstigeren Prognose der Herzfehler und der Osteomyelitis bei den besser Situierten zeigt dies. Eine weitere Möglichkeit liegt in der vorsichtigen Anwendung einer aktiven Immunisierung gegen den speziellen Erreger im Sinne der von *Wright* inaugurierten Vakzinationstherapie.

(Aus der deutschen psychiatrischen Klinik [Hofrat Prof. Pick] in Prag.)

Beiträge zum Zellstudium der Zerebrospinalflüssigkeit.

Von

Dr. M. Pappenheim,

klinischem Assistenten.

1. Veränderung der Zellen im Liquor. Anwesenheit eines Leukotoxins im Liquor der Paralytiker.

Bei der zytologischen Untersuchung der Zerebrospinalflüssigkeit kann man leicht zwei Zellarten erkennen, die sich mit Zellformen im Blute identifizieren lassen. Es sind das Lymphozyten, die im Liquor der Tabes und der progressiven Paralyse zumeist den größten Prozentsatz der vorhandenen Zellen bilden, und polymorphkernige Leukozyten, die vor allem bei akuten meningitischen Prozessen, aber auch bei Exazerbationsprozessen der oben erwähnten Krankheiten (*Pappenheim* [1]) eine Rolle spielen. Sie zeigen ebenso wie im Blute alle möglichen Kernformen bis zu einer Zahl von fünf Kernen. Beide Zellarten sind kleiner als die entsprechenden Blutzellen, ein Unterschied, der sich auf das Plattdrücken der Blutzellen im Strichpräparate zurückführen läßt; überdies zeigen sie gewisse Unterschiede in der Färbbarkeit, auf deren Ursache ich an anderer Stelle eingegangen bin (2), und von denen ich nur, als besonders auffallend, die stärkere Färbbarkeit des Plasmas hervorheben will, die *Fischer* veranlaßt hat, von einer „ganz eigenartigen Eosinophilie" der Leukozyten zu sprechen.

Außer diesen beiden wohl charakterisierten Zellarten finden sich noch in geringerer oder größerer Zahl Zellen, die an Größe und Form untereinander zahlreiche Unterschiede aufweisen und deren einzige gemeinsame Eigentümlichkeit in der schwächeren Färbbarkeit ihres Kernes besteht. Die Franzosen haben deshalb diese Zellen als „éléments clairs et transparents" bezeichnet. *Villaret* und *Tixier* (1) unterscheiden drei Arten derselben. Erstens kleine, runde, halbdurchscheinende Elemente von der Größe eines Lymphozyten, die ein mehr oder weniger lockeres Netz aufweisen, in dem man Plasma und Kerne nicht unterscheiden kann. Sie fassen diese als Degenerationsprodukte

der Lymphozyten auf. Ebenso *Fischer*, der einige dieser Degenerationsformen beschreibt und abbildet.

Die zweite Zellart bilden größere, durchscheinende Zellen, in der Größe von kleinen Leukozyten bis zu der von großen Makrophagen. Die dritte Zellart besteht aus noch größeren Zellen mit einem sehr feinen Netzwerke, in dessen Kreuzungspunkten sich zahlreiche, mit basischen Farben stark färbbare Chromatinkörner finden, welche Kernreste zu sein scheinen. Außerdem erwähnen die Autoren unvollständig färbbare Zellreste mit unregelmäßigen Konturen in der Größe der zweiten und dritten Zellart. Die beiden Zellarten werden als Degenerationsprodukte von Mononukleären, manchmal von Polynukleären und Makrophagen betrachtet.

Fischer trennt plasmareiche Zellen mit rundem, manchmal auch verzogenem und deformiertem, ungleichmäßig „geschecktem", mit einer Membran versehenem Kerne und sehr häufig ovalem, manchmal auch schwanzförmigem und unregelmäßig ausgezogenem Plasma von den erwähnten Degenerationsformen ab. Er findet auf Grund vergleichender Untersuchungen der untersten Rückenmarksabschnitte, daß sie „den Plasmazellen der Meningen entsprechen, also selbst, genetisch betrachtet, Plasmazellen sind". Die Zellen, welche Verquellungen und schlechtere Abgrenzung von Kernen und Plasma zeigen, faßt er als Degenerationsprodukte dieser Plasmazellen und der polynukleären Elemente auf.

Das Vorkommen endothelialer Zellen bezeichnen *Villaret* und *Tixier* als sehr selten. Sie reihen die als solche beschriebenen Elemente als „pseudo-cellules endothéliales" in die zweite Gruppe der „éléments clairs" ein. *Fischer* konnte als Endothelzellen geschilderte, größere, blasige Zellen an gut fixierten Präparaten niemals sehen. Ich habe unter mehr als 200 Lumbalpunktionen in einem einzigen Falle an zwei aufeinander folgenden Tagen, trotz Formolzusatz zum Liquor, vereinzelte Zellen gefunden, die in ihrem Aussehen sich allzusehr von den geschilderten Zellformen unterschieden — auch keinerlei Uebergang zu ihnen zeigten — als daß ich sie mit diesen in eine Gruppe zusammenfassen könnte. Es waren Zellen von der drei- bis vierfachen Größe eines polynukleären Leukozyten mit einem bei Eosin-Hämatoxylinfärbung hellbräunlich-rosa gefärbten, homogenen Plasma und einem randständigen, ovalen oder leicht kipfelförmig

gebogenen, hellblauen, fast homogenen Kerne, der etwa ein Drittel der Zelle einnahm. Da diese Zellen sich am zweiten, bzw. am dritten Tage nach einer vorübergehenden, hochgradigen Polynukleose des Liquors (*Pappenheim* [2, Hauptbeobachtung]) fanden, so ließe sich immerhin denken, daß der mit einer so starken Exsudation einhergehende Prozeß auch zu einer geringen Endothelabschilferung geführt hat. Mit Sicherheit kann man natürlich die endotheliale Herkunft dieser Zellen, deren Vorkommen im Liquor jedenfalls als sehr selten bezeichnet werden muß, nicht erkennen. Die von *Sabrazès* und *Muratet* zuerst beschriebenen und als Endothelzellen betrachteten Hämatomakrophagen werde ich im zweiten Teile meiner Arbeit besprechen.

Als Stütze für ihre Auffassung der „éléments clairs" führen *Villaret* und *Tixier* in der zitierten Arbeit (1) an, daß ebensolche Zellen auch in röntgenbestrahltem Blute vorkommen. Als weiteres Moment erwähnen sie bei der Beschreibung zweier Fälle mit transitorischer Liquorleukozytose (2), daß ein vollständiges und schnelles Verschwinden von Zellelementen ohne gleichzeitige Veränderung des Plasmas und der Kerne nicht gut denkbar wäre. Gleichzeitig betonen sie gegenüber anderen französischen Autoren, daß diese Zellveränderungen auch in mikrobenfreiem Liquor auftreten und lassen die Frage offen, ob Unterschiede des isotonischen Verhaltens oder toxische Einflüsse als Ursache derselben zu gelten haben. Als weitere Stütze für die dargelegte Auffassung möchte ich auf Grund meiner eigenen Beobachtungen von Fällen mit vorübergehender Leukozytenvermehrung im Liquor (1) anführen, daß sich bei diesen alle möglichen Uebergänge von wohl charakterisierten polynukleären Zellen bis zu ganz unscharf begrenzten und mangelhaft gefärbten Zelltrümmern finden und daß mit dem Schwinden der Polynukleose der Prozentsatz der als Degenerationsformen angesprochenen Elemente zunimmt.

Der Zweck meiner Untersuchungen war es nun, den schädigenden Einfluß des Liquors auf die Zellen experimentell nachzuweisen.

Untersucht wurden Zerebrospinalflüssigkeiten von Kranken mit progressiver Paralyse und Dementia praecox. Das Verfahren war folgendes: Bei jedem Falle wurde in zwei bis drei sterilen, mit ausgekochten Gummistöpseln versehenen Zentrifugier-

röhrchen eine kleine Menge Liquor — in allen Röhrchen und bei allen Fällen möglichst gleiche Mengen — aufgefangen. Ueberdies ließ ich zur Zählung der im Liquor enthaltenen Zellen nach *Fuchs-Rosenthal* in ein anderes Röhrchen etwas Flüssigkeit fließen. Die zur Untersuchung bestimmte Flüssigkeit wurde zentrifugiert und dann in andere sterile, mit Wattebauschen versehene Röhrchen gegossen. Jeweils durch Venaesektion entnommenes Blut wurde in Röhrchen aufgenommen, deren Wandung mit etwas sterilisierter Natriumoxalikumlösung benetzt war. Daß die dadurch erzielte Verhinderung der Blutgerinnung notwendig war, ergibt sich aus der ganzen Versuchsanordnung von selbst. Daß ich statt des Blutes nicht bloß weiße Blutzellen, z. B. aus einem künstlich erzeugten, sterilen Pleuraexsudate, nahm, entsprang einer Reihe von Ueberlegungen. Erstens war es mir natürlich darum zu tun, die Einwirkung des Liquors auf menschliche Blutzellen zu prüfen. Man könnte sogar die Forderung aufstellen, daß immer die Einwirkung auf die Blutzellen desselben Individuums, von dem auch die Zerebrospinalflüssigkeit stammt, geprüft werden müsse. Doch glaube ich, daß die individuellen Verschiedenheiten der weißen Blutkörperchen nicht so groß sind, als daß sie bei den folgenden Untersuchungen eine Rolle spielen könnten; auch gaben die an drei Personen mit ihrem eigenen Blute angestellten Versuche keine wesentlichen Unterschiede von den übrigen, so daß ich davon absah, bei jedem Punktierten auch eine Venaesektion vorzunehmen. Die weiteren Gründe für die Anwendung flüssigen Blutes waren, daß ich so am besten annähernd gleiche Mengen verwenden konnte, daß ich ferner auf diese Weise über die Verhältniszahl der vorhandenen weißen Zellarten annähernd orientiert war und endlich, daß ich beim Ausstriche aus der mehr oder weniger dichten Anordnung der roten Zellen einigermaßen auf die Zahl der zu erwartenden weißen schließen konnte. Die Zellen waren durch den Salzzusatz in ihrem färberischen Verhalten nicht geschädigt worden und blieben, was ich nebenbei bemerken will, bei Fernhaltung von Verdunstung tagelang unverändert. In jedes der Röhrchen mit Zerebrospinalflüssigkeit wurde eine gleich große Menge Blut gemischt und von jedem Falle ein Röhrchen bei Zimmertemperatur und eines im Thermostaten bei 37° C stehen gelassen. Einzelne Röhrchen wurden überdies mit etwas Formol versetzt. Zum Vergleiche dienten Röhrchen mit physiologischer und von dieser in der

Konzentration abweichender Kochsalzlösung, die, in gleicher Weise mit Blut versetzt, ebenfalls bei Zimmer- und Brutofentemperatur aufbewahrt wurden. In entsprechenden Zeitabständen wurden dann den Röhrchen immer Proben entnommen. Der Liquor wurde vom Blute, das sich inzwischen abgesetzt hatte, in ein steriles Gefäß abgegossen, das abgesetzte Blut durchgemischt und etwas davon auf einige Deckgläschen, möglichst gleich dick, ausgestrichen. Die Strichpräparate wurden nach verschiedenen Methoden, vor allem regelmäßig mit Eosin-Hämatoxylin gefärbt.[1]) Dann wurde die Flüssigkeit wieder zurückgegossen, aufgemischt und wieder stehen gelassen.

Bei allen Prozeduren war auf sorgfältigste Sterilität zu achten, da bei Gegenwart von Mikroben die weißen Zellen sehr schnell zugrunde gehen. Es wurde deshalb bei jeder Entnahme einer Probe auf Mikroorganismen untersucht. Wenn solche, wie es trotz aller Vorsicht wiederholt vorkam, auch erst bei einer späteren Probe gefunden wurden, wurden die ganzen vorherigen Befunde dieses Falles nicht verwertet. Der zweite Umstand von Wichtigkeit war, jegliche Verdunstung zu verhüten. Es wurden zu diesem Zwecke die Röhrchen mit Gummikappen versehen und überdies entsprechend dem oberen Niveau der Flüssigkeit eine Marke angebracht, welche eine Verringerung des Volumens kenntlich machen mußte.

Nach Ausschluß aller unbrauchbaren Fälle konnten im ganzen die Ergebnisse von neun Zerebrospinalflüssigkeiten von Paralytikern und von sechs von Frühdementen berücksichtigt werden. Die Liquore der ersteren enthielten bei der Lumbalpunktion 18 bis 42, die der letzteren 0 bis 3 Zellen im Kubikmillimeter.

Bevor ich auf die gewonnenen Resultate eingehe, will ich vorausschicken, daß ich die der geschilderten Methode zukommenden Ungenauigkeiten, vor allem in bezug auf die quantitative Verwertung der Resultate, durchaus nicht unterschätze. Ich erwähne z. B., daß sich die einzelnen Zellarten des Blutes unten im Röhrchen immer verschieden absetzen, so daß man auch nach dem Aufmischen nicht auf eine gleichmäßige Verteilung rechnen kann, daß man daher im Ausstrich, abgesehen davon, daß es

[1]) Einige, nachdem vor dem Trocknen eine Spur Formol zugesetzt worden war. Doch ergaben sich hiebei keine berücksichtigenswerten Unterschiede.

schon schwierig ist, die mehr oder weniger dichte Anordnung der roten Blutkörperchen, die überdies auch zum Teile zugrunde gehen, zu beurteilen, bald mehr, bald weniger Zellen — und auch in geändertem Verhältnisse der einzelnen Zellarten — finden wird, als es der jedesmal vorhandenen Durchschnittszahl entspricht. Ich habe daher bei der Darlegung der Befunde von jeder genaueren numerischen Anführung der Zellen und der Zeiten, zu denen die Veränderungen auftraten, abgesehen und spreche nur dort von quantitativen Unterschieden, wo diese ganz bedeutend, trotz einer möglichst weit gezogenen Fehlergrenze in die Augen springend waren.

Ich gehe zur Beschreibung der allgemeinen Resultate über. Die Röhrchen mit Formolzusatz zeigten nach einer Woche niemals irgendwelche auffallende Zellveränderungen. Das durch Formol fixierte Zelleiweiß ist also offenbar den Schädigungen der Zerebrospinalflüssigkeit nicht mehr zugänglich, eine Tatsache, die den praktischen Wert der von *Fischer* empfohlenen Formolfixierung der Liquorzellen bestätigt und die es ermöglicht, den so behandelten Liquor vor seiner Verarbeitung beliebig lange stehen zu lassen, was ohne Formol nicht angängig ist. In allen anderen untersuchten Flüssigkeiten zeigten sich nach kürzerer oder längerer Zeit ziemlich gleichartige Veränderungen der weißen Zellen,[2]) die sich in folgender Weise entwickelten. Die Lymphozyten weisen ein mit Eosin immer schwächer färbbares Plasma auf, das sich schließlich vom Kerne gar nicht mehr abgrenzen läßt. Dieser nimmt ebenfalls basische Farben immer weniger intensiv und ungleichmäßig auf; seine Ränder erscheinen wie angenagt, manchmal direkt eingebuchtet, so daß er das Aussehen eines gelappten Kernes annimmt; an manchen treten ungefärbte, vakuolenartige Lücken auf. Später bildet der Lymphozyt, der aber noch immer seine Größe annähernd behält, ein unscharf begrenztes, verwaschenes, hellblaues Gerüst, zwischen dessen Balken einzelne rötliche Streifen und Punkte durchschimmern; schließlich kann man mehr oder weniger runde, bläulichrosa gefärbte Scheiben wahrnehmen, die an Größe den Lymphozyten entsprechen und wohl die letzten vor dem Zerfalle nachweisbaren Reste derselben darstellen.

[2]) Nebenbei bemerke ich, ohne auf diese Tatsache weiter einzugehen, daß in sämtlichen Zerebrospinalflüssigkeiten, mit Ausnahme der mit Formol versetzten, nach verschieden langer Zeit deutliche Hämolyse auftrat.

Bei den Leukozyten macht sich ebenfalls zuerst eine, trotz gleichlanger Eosineinwirkung, schwächere Plasmafärbung bemerkbar. Auch die Kerne der Leukozyten, die ursprünglich im Liquor sehr intensiv gefärbt und ganz strukturlos erscheinen, nehmen allmählich weniger Farbstoff auf. Aber nicht bloß die quantitative, auch die qualitative Färbbarkeit der Zellen ändert sich. So nehmen in späteren Stadien bei der Pyronin-Methylgrünfärbung nach *A. Pappenheim* (in den von mir [2] für den Liquor modifizierten Mengenverhältnissen) Plasma und Kerne immer mehr Pyronin auf, so daß das anfangs ungefärbte Plasma einen hellroten, die grünen Kerne einen violetten Farbenton annehmen. Manchmal büßen dabei einzelne Anteile ihre starke Färbbarkeit früher ein als andere, so daß man dann zum Beispiel zwei stärker gefärbte Kernanteile sieht, die (bei Hämatoxylinfärbung) durch einen hellblau gefärbten, wie durch eine Brücke, verbunden sind. Andere wieder, deren Färbbarkeit ziemlich gleichmäßig verloren geht, zeigen eine immer schlechter werdende Begrenzung der einzelnen Anteile gegeneinander, so daß diese dann oft einen einzelnen, ovalen oder mehr runden, oft noch etwas gebuchteten Kern bilden, der weniger intensiv gefärbt ist als der ursprüngliche, polymorphe Kern, manchmal sogar etwas kleiner erscheint als dieser, aber gegen das umgebende Plasma anfangs noch ziemlich gut abgegrenzt ist. Dieses verliert allmählich seine ursprüngliche, runde Form, zeigt Auswüchse und Deformierungen, der Kern erhält eine exzentrische Lage, wird in seiner Begrenzung immer unschärfer und zeigt Lücken, er wird immer schlechter färbbar. Dabei wird er ebenso wie das Plasma, vielleicht durch irgendwelche Quellungsvorgänge oft bedeutend größer, bis die Zelle schließlich eine verwaschene, hellblaue Scheibe bildet, die an manchen Stellen noch geringe Anhäufungen basischen Farbstoffes zeigt und vielfach von mit Eosin hellrosa gefärbten Bälkchen durchzogen ist. Schließlich sind auch undefinierbare Zelltrümmer sichtbar. Die Zahl aller vorhandenen Zellen nimmt allmählich ab, u. zw. die der als Degenerationsformen der Leukozyten geschilderten, unter denen sich jedenfalls auch die veränderten mononukleären und Uebergangszellen befinden, in allen Fällen schneller als die der Lymphozyten, so daß in späteren Proben das Verhältnis der einzelnen Zellarten sich zugunsten der, zum Teile ebenfalls schon degenerierten, Lymphozyten ändert, bis schließlich

noch später in vielen Gesichtsfeldern überhaupt keine weißen Blutzellen mehr sichtbar sind. Ganz ähnliche Veränderungen wie in den Zerebrospinalflüssigkeiten fanden sich in Kochsalzlösungen, deren Konzentration nur wenig von der der physiologischen abwich. Da diese Veränderungen auch ganz dem entsprechen, was man im röntgenbestrahlten Blute sah, so kann man wohl ganz allgemein sagen, daß bei der Degeneration polynukleärer Leukozyten die beschriebenen Zellformen sich bilden.

Wenn auch bei der Uebertragung von außerhalb des lebenden Körpers gewonnenen Versuchsresultaten auf die Vorgänge in diesem größte Vorsicht geboten ist, glaube ich doch, daß man aus diesen Versuchen, welche ergaben, daß sich weiße Blutzellen wohl im Blutplasma und in physiologischer Kochsalzlösung, niemals aber in einem Liquor cerebrospinalis unverändert erhalten, im Zusammenhalte mit den zytologischen Untersuchungen bei der Lumbalpunktion die von *Villaret* und *Tixier* auf Grund nur dieser letzteren vermutete Tatsache für bewiesen halten kann, daß jede Zerebrospinalflüssigkeit[3]) die in ihr enthaltenen Zellen schädigt; u. zw. scheinen die Lymphozyten gegen diesen Einfluß resistenter zu sein als die polynukleären Elemente.[4])

Interessant ist, daß die beschriebenen Veränderungen in allen Fällen bei Brutofentemperatur bedeutend schneller auftraten als bei Zimmertemperatur, so daß bei der letzteren oft erst nach einem drei- bis viermal so langen Zeitraume gleichgradige Veränderungen auftraten wie bei der ersteren, was der bekannten Tatsache entspricht, daß zahlreiche physikalische und chemische Prozesse in der Wärme schneller vor sich gehen. Aus den Versuchen auf die Geschwindigkeit schließen zu wollen, mit der die Veränderungen im lebenden Körper auftreten, geht durchaus nicht an, da es sich hier um ganz andere Verhältnisse handelt. Schon der Umstand, daß im Körper die Zellen beständig

[3]) Unterschiede zwischen Liquor von Gesunden und Frühdementen sind nicht bekannt.

[4]) Diese Tatsache erklärt zum Teil das Ueberwiegen der Liquorlymphozyten bei den chronischen, mit geringer Exsudation einhergehenden Veränderungen der Meningen, indem unter den nicht sehr zahlreichen, die Gefäße verlassenden Zellen die Leukozyten schneller zugrunde gehen. Sollte sich diese größere Resistenz der Lymphozyten auch für die Exsudate seröser Höhlen und für das Gewebe nachweisen lassen, so könnte man den Unterschied zwischen akuten und chronischen Entzündungen zum Teil auch dadurch erklären.

von der Flüssigkeit umspült sind, während sie sich beim Versuche bald senken und so, auch bei häufigem Aufschütteln, der Einwirkung der Flüssigkeit nur kürzere Zeit ausgesetzt sind, ferner die stete Bewegung der Zellen sowohl als auch der Flüssigkeit im Körper, über deren Schnelligkeit wir nichts Genaues wissen, macht eine nur annähernde Vergleichung unmöglich.

Was die Bedeutung der Versuchsergebnisse für die Auffassung der durch Lumbalpunktion gewonnenen „dritten Zellart" betrifft, so kann man daraus, daß erstens unter dieser alle erwähnten Degenerationsformen vorkommen, anderseits sich, mit seltenen Ausnahmen, niemals Zellen finden, die nicht irgendeinem Degenerationsstadium entsprechen, doch nicht den Schluß ziehen, daß wirklich alle diese Zellen umgewandelte Leukozyten sind. Man muß vielmehr die Möglichkeit zugeben, daß die von *Fischer* als Plasmazellen angesprochenen Zellelemente des Liquors, wenn sie auch einem frühen Stadium degenerierender Leukozyten gleichen, ganz anderer Herkunft sind. Anderseits aber könnte man vielleicht vermuten, daß auch im Gewebe selbst sich ähnliche Veränderungen an den polynukleären Zellen abspielen und daß die Plasmazellen vielleicht selbst solche umgewandelte Leukozyten sind, eine Vermutung, auf die ich übrigens kein besonderes Gewicht lege, da ich nicht die Absicht habe, auf die von meinem Thema ganz abliegende, vielfach umstrittene Frage von der Genese der Plasmazellen einzugehen.

Die von *Fischer* hervorgehobenen Tatsachen, daß sich das Plasma mancher Leukozyten sehr stark, das anderer weniger intensiv färbt, erklärt sich sehr einfach aus meinen Versuchen. Die Zellen mit der „eigenartigen Eosinophilie" sind frisch extravasierte, die mit dem schwächer gefärbten Plasma solche, die dem Einflusse des Liquors etwas länger ausgesetzt waren.

Ich gehe nun zur Beschreibung der sich zwischen den einzelnen Flüssigkeiten ergebenden Unterschiede über und erinnere dabei nochmals an die eingangs gemachte Bemerkung, daß ich nur sehr hochgradige Unterschiede berücksichtigt habe. Unter diesem Gesichtspunkte lassen sich alle untersuchten Fälle in zwei große Gruppen scheiden, innerhalb welcher sich zwar auch ziemlich beträchtliche Unterschiede fanden, die ich aber aus den angeführten Gründen nicht verwertet habe; es sind das einerseits die untersuchten Flüssigkeiten der Paralytiker, anderseits die der Frühdementen. Die Differenzen sind hier

sehr auffallend.[5]) Veränderungen, die in der ersten Gruppe nach drei bis vier Stunden auftraten, zeigten sich in gleichem Grade bei der zweiten Gruppe erst nach 12 bis 20 Stunden.

Es galt nun, der Frage nach den Ursachen des zellschädigenden Einflusses der Zerebrospinalflüssigkeit überhaupt und der der Paralytiker im besonderen nachzugehen. Durch die Untersuchungen von *Linser* und *Helber*, welche in röntgenbestrahltem Blute ein bei 56° C inaktivierbares Leukotoxin nachwiesen, war die Anstellung ähnlicher Versuche nahegelegt. Es wurden daher neuerdings drei Liquore von Paralytikern und drei von Frühdementen, je eine Probe nach einstündiger Erhitzung auf 56° C und eine ohne solche, in der früher geschilderten Weise untersucht. Auch hier zeigten sich in allen Röhrchen Veränderungen. In den drei Flüssigkeiten der Frühdementen und in allen auf 56° C erhitzten — also auch denen der Paralytiker — entsprachen sie ungefähr den bei der einen Gruppe gefundenen geringeren Veränderungen, während die übrigen drei Röhrchen die hochgradigeren der anderen Gruppe zeigten. Es war also dadurch die Anwesenheit eines Leukotoxins im Liquor der Paralytiker erwiesen. Ein im Sinne von *Linser* und *Helber* angestellter Versuch, einem Kaninchen Paralytikerliquor zu injizieren, hatte nicht den gewünschten Erfolg: es trat keine nennenswerte Verminderung der weißen Blutzellen auf.[6]) Allerdings kann ich auch den Zahlen von *Linser* und *Helber* keine volle Beweiskraft zusprechen. Als Ursache der Leukotoxinbildung nehmen die erwähnten Autoren auf Grund entsprechender Versuche den durch die Röntgenstrahlen bedingten Zerfall der Leukozyten an. Die Annahme der gleichen Ursache lag auch für meine Beobachtungen nahe, da ja in der Zerebrospinalflüssigkeit der Paralytiker, die stets Zellen enthält, auch ein steter Zerfall derselben stattfindet. Darauf bezügliche Versuche, die darin bestanden, daß ich die bereits untersuchten inaktivierten Liquore der Paralytiker und der Frühdementen, in denen also bereits ein Zerfall statt-

[5]) Ich habe, um die Möglichkeit der Autosuggestion bei der Durchsicht der Präparate auszuscheiden, die Röhrchen mit Nummern versehen und erst nach der Protokollierung aller Befunde, von deren tabellarischen Wiedergabe ich aus eingangs erwähnten Gründen abgesehen habe, zu jedem Falle die Diagnose geschrieben.

[6]) Nicht ohne Interesse ist übrigens die Tatsache, daß das Kaninchen die intravenöse Injektion von 9 cm^3 eines Paralytikerliquors ohne irgendwelche merkbare Folgeerscheinungen überlebte.

gefunden hatte, neuerdings in der geschilderten Weise untersuchte, ergaben keine zuverlässigen Resultate. Es wäre also möglich, daß es sich im Liquor der Paralytiker um ein anderes, durch eine Temperatur von 56° C unwirksam zu machendes, Leukozyten schädigendes Agens handelt, anderseits auch, daß sich vielleicht durch eine mehrfach wiederholte, gleichartige Behandlung des Liquors stärkere Unterschiede erzielen lassen. Ein sicherer Beweis dafür, daß es sich beim Liquor der Paralytiker wirklich um ein durch Zellzerfall entstehendes Leukotoxin handelt, wäre das natürlich auch nicht. Was die allen Zerebroflüssigkeiten gemeinsame zellschädigende Wirkung betrifft, so kann ich über diese nichts Bestimmtes aussagen. Vermuten läßt sich darüber allerlei: Es kann sich um Verschiedenheiten der Molekularkonzentration, um die Wirkung bestimmter, im Liquor vorhandener Salze, um ein durch Hitze nicht zerstörbares Toxin handeln.

In Kürze ergibt sich als Resultat meiner Versuche:

Jede Zerebroflüssigkeit übt auf weiße Blutzellen einen schädigenden Einfluß aus. Der Liquor der Paralytiker enthält überdies noch ein bei 56° C unwirksam zu machendes, weiße Blutzellen schädigendes Agens.

Die im Liquor auftretenden, von Blutzellen verschiedenen Elemente sind, wenigstens zum Teile, degenerierte Leukozyten.

Der von *Fischer* empfohlene Formolzusatz verhindert die Veränderungen der Zellen und hat daher möglichst bald nach Entnahme des Liquors zu erfolgen.

2. Hämatomakrophagen im Liquor cerebrospinalis.

Unter diesem Namen haben *Sabrazès* und *Muratet* voluminöse (17 bis 30 μ große) Zellen mit ovalem Kerne beschrieben, deren Plasma mit Blutpigment oft ganz vollgepfropft ist und die sie für Endothelzellen des Subarachnoidalraumes halten. Die Autoren sprechen diesen Zellen eine beweisende Kraft für eine etwa eine Woche vorher stattgehabte Hirnblutung zu, im Gegensatze zur Gelbfärbung des Liquors, von der man nicht wisse, ob sie nicht auf Gefäßverletzung während der Punktion zurückzuführen sei. *Bard*, der zahlreiche Punktionen nach Hirnhämorrhagie ausgeführt hat, konnte diese Zellen niemals finden und hält die Gelbfärbung für diagnostisch besonders wertvoll. Dem gegenüber hat *Sicard* darauf hingewiesen, daß diese Verfärbung

auch die Folge einer Blutung bei einer vorangegangenen Punktion sein könne, was von *Bard* für seine Fälle, bei denen es sich um erste Punktionen handelte, bestritten wird, dann aber, daß es sich um kleine Hämorrhagien durch Gefäßzerreißungen in der entzündlichen Pia mater handeln könne.

Das Vorhandensein solcher lokaler Veränderungen als Ursache für das Auftreten der Gelbfärbung sowie der von *Sabrazès* und *Muratet* beschriebenen Zellen konnte ich bei einem Falle meiner Beobachtung nachweisen.

Bei einem Paralytiker wurde zehn Tage nach einer Punktion, die, offenbar infolge einer Gefäßverletzung, mit Blut untermengten Liquor ergeben hatte, abermals während eines Krampfanfalles eine Lumbalpunktion ausgeführt. Es entleerte sich eine gelbliche Flüssigkeit, die bei der zytologischen Untersuchung eine außerordentlich große Zahl von Zellen aufwies. Etwa 60% dieser Zellen wurden von ganz deutlichen, also im Sinne meiner Ausführungen im ersten Teile, frisch exsudierten polynukleären Leukozyten gebildet, während die übrigen Zellen mit einem Pigment, das Eisenreaktion ergab, also Hämosiderin war, zum Teile derart angefüllt waren, daß der Kern fast nicht zu sehen war. In anderen sah man einen randständigen ovalen, manchmal auch etwas gebuchteten Kern. Da ja die Eigenschaft der Leukozyten, Blutpigmente aufzunehmen, bekannt ist und diese Zellen sich neben so zahlreichen unveränderten Leukozyten fanden, während pigmentlose, als Endothelzellen anzusehende Elemente nicht vorhanden waren, so ist wohl die Annahme näherliegend, daß es sich dabei um umgewandelte Leukozyten und nicht um Endothelzellen, deren äußerst seltenes Vorkommen im Liquor ich im ersten Teile besprochen habe, handelte. Sechs Tage später wurde abermals eine Punktion vorgenommen, die wieder eine gelbliche Flüssigkeit zutage förderte, die aber viel weniger Zellen enthielt, unter denen sich noch ziemlich viele pigmenthaltige, aber fast keine unveränderten Leukozyten befanden. Am nächsten Tage starb der Patient und es fand sich bei der Obduktion ein Hämatom der Dura mater des Gehirns. Daß aber dennoch nicht dieses das Auftreten der erwähnten Zellen bedingte, ergab eine Untersuchung der Rückenmarksmeningen. Entsprechend der Punktionsstelle zeigte die Dura mater an der Innenfläche eine schon makroskopisch sichtbare, von Blutpigment herrührende Verfärbung, sowie eine zarte Auflagerung

daselbst. Die mikroskopische Untersuchung zeigte ein in Organisation begriffenes, zell- und gefäßreiches Granulationsgewebe, welches zahlreiche große, mit Eisenreaktion gebendem Pigment erfüllte Zellen enthielt. Die Hämatomakrophagen des Liquors stammten also aus dieser lokal veränderten Stelle.

Ob es sich dabei bloß um eine Folge der bei der Punktion gesetzten Gefäßverletzung handelte oder ob sich in einem so entstandenen Locus minoris resistentiae eine hämorrhagische Entzündung entwickelte, läßt sich nicht entscheiden. Die lange Dauer und die Intensität der entzündlichen Vorgänge scheint mehr für die letztere Auffassung zu sprechen.

Literatur:

[illegible] Des colorations du liqu. cephalo-rachidien d'origine hémorrhagique. Sem. méd. [illegible] S. [illegible]

[illegible] Klinische und anatomische Beiträge usw. Jahrbuch für Psych. und Neurolog. [illegible] Bd. 27.

[illegible] Experimentelle Untersuchungen über die Einwirkung der [illegible] usw. Deutsches Archiv für klin. Med. Bd. [illegible] S. 479.

[illegible] Ueber paroxysmale Fieberzustände usw. Monatsschrift für Psych. und Neurolog. Bd. [illegible] S. [illegible] — Färbung der Zellen des Liquors usw. [illegible] Wochenschrift [illegible] Nr. [illegible]

[illegible] dans le [illegible] Sem. méd. [illegible] S. [illegible]

[illegible] rend. [illegible]

[illegible]

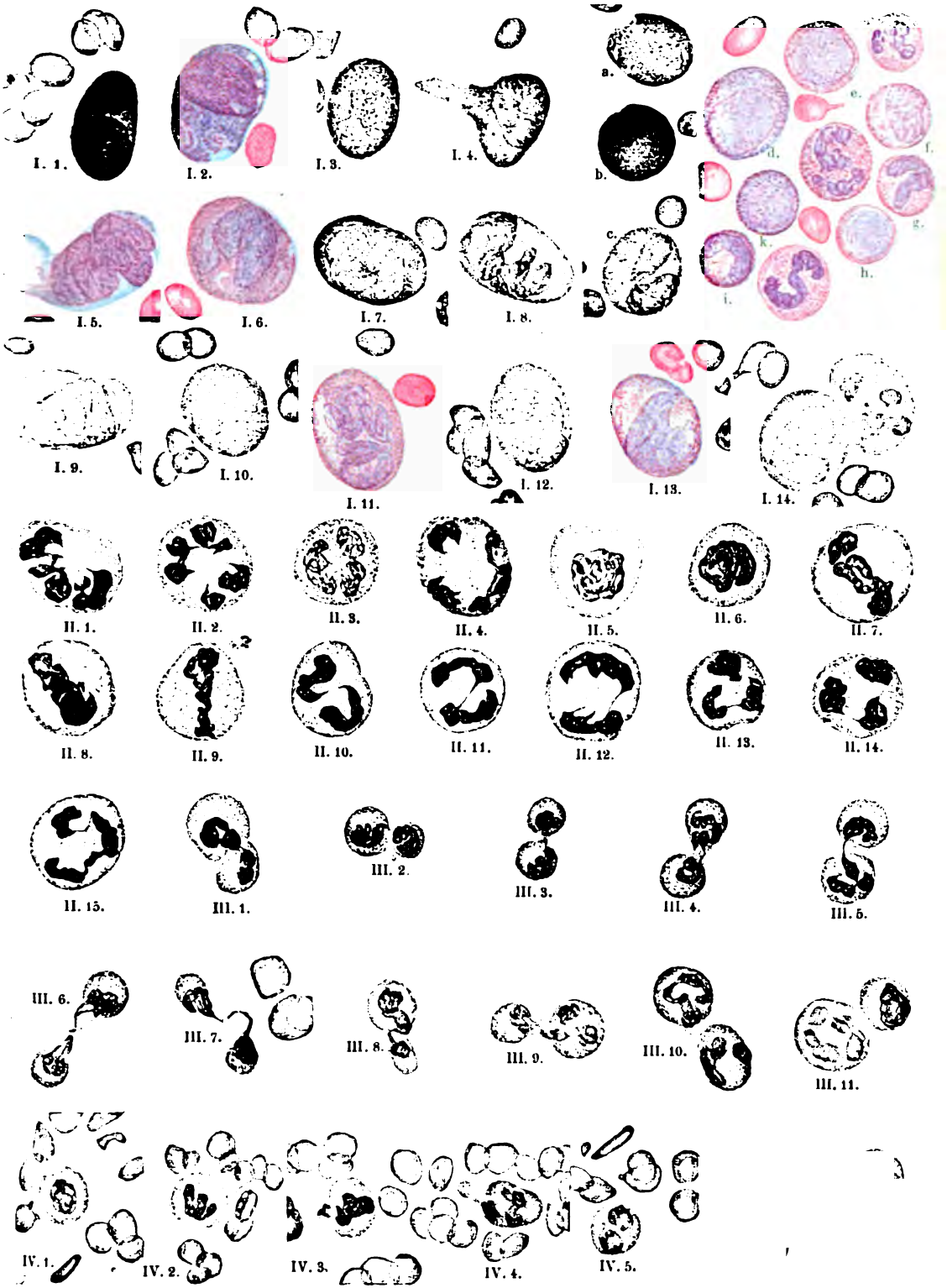

Pollitzer: Beiträge zur Morphologie und Biologie der neu Leukozyten.

Zufolge Beschlusses des Herausgeber-Komitees wurde an Stelle des nach Straßburg berufenen Hofrates Prof. Hans Chiari Prof. R. Kretz, Wien IV., Theresianumgasse 25, mit der Redaktion der „Zeitschrift für Heilkunde" betraut.

WIEN, im Jänner 1907.

ST

[redacted]

7661

[redacted]